B/c 2811515982

~~III~~
15 13.

NO. 195/14

110

J. 41.

THE INSTITUTE
OF
OPHTHALMOLOGY
LONDON

EX LIBRIS

OPHTHALMOLOGY HC243 GINSBERG

B3 1/7

Institute of Ophthalmology Library

This volume is due to be returned on the last date shown below.

31 DEC 1975	

Grundriss

der

pathologischen Histologie

des Auges

von

Dr. SIEGMUND GINSBERG,
Augenarzt in Berlin.

Mit 107 Abbildungen.

Berlin 1903.
VERLAG VON S. KARGER
KARLSTRASSE 15.

Alle Rechte, besonders das der Uebersetzung in fremde Sprachen, vorbehalten.

Gedruckt bei Itzberg & Lefson in Berlin SW.

Vorwort.

Bei der Abfassung des vorliegenden Buches leitete mich das Bestreben, solchen Kollegen, welche auf dem Gebiet der pathologischen Histologie des Auges arbeiten wollen und noch keine grössere Erfahrung auf diesem besitzen, zur Orientierung und Unterstützung einen Führer an die Hand zu geben.

Um den Leser vor einer Enttäuschung zu bewahren, muss ich von vornherein bemerken, dass es mir, wie der Titel besagt, im wesentlichen auf eine möglichst kurze Darstellung der mikroskopischen Veränderungen der einzelnen Augenteile unter besonderer Berücksichtigung der bei der Beurteilung dieser Veränderungen für den weniger Geübten wichtigen Kriterien ankam, aber nicht auf die einheitliche Beschreibung der durch eine bestimmte Erkrankung hervorgerufenen Prozesse, wie sie sich im gesamten Auge abspielen. Daher fehlen besondere Kapitel, welche in einer »pathologischen Anatomie« des Auges vorhanden sein müssten, wie z. B. Keratitis neuroparalytica, die sympathische Ophthalmie, das Glaukom u. a. Die bei diesen Erkrankungen auftretenden Veränderungen der einzelnen Teile sind also nicht im Zusammenhang, sondern nur bei den einzelnen Teilen selbst angeführt; durch Verweisungen im Text sowie durch das Sachregister wurde ein gewisser Zusammenhang in diesem Sinne herzustellen versucht. Die Pathologie der Prozesse als solche, soweit klinische Verhältnisse dabei mit in Betracht kommen, habe ich im allgemeinen als bekannt vorausgesetzt. Tierexperimente sind nur berücksichtigt, wo sie für die Deutung und das Verständnis histologischer Befunde beim Menschen wesentlich erschienen.

In den Litteraturnachweisen sind nur solche Arbeiten angeführt, welche die histologischen Veränderungen besonders eingehend darstellen oder welche selbst ausführliche Litteraturverzeichnisse enthalten, sodass sie für den Leser zum weiteren Studium in erster Linie in Betracht kommen. Auf eine historische Entwicklung der verschiedenen Fragen kam es mir nicht an, und dementsprechend sind auch

vielfach grundlegende ältere Werke nicht aufgeführt, namentlich solche aus dem Gebiet der pathologischen Anatomie, deren gründliches Studium selbstverständlich ist. Für die ersten neun Kapitel, welche materiell im wesentlichen Ende 1901 abgeschlossen waren, reichen die Litteraturangaben bis zu diesem Zeitpunkt, für die beiden letzten konnte noch die Litteratur des Jahres 1902 teilweise benutzt werden.

In den Abbildungen habe ich mich bemüht, nur das wiederzugeben, was bei der betreffenden Vergrösserung wirklich zu sehen ist, dies aber möglichst genau. Mit Hülfe des Abbe'schen Apparats sind die gröberen Umrisse der einzelnen Teile gezeichnet, wo es wichtig schien, sogar die einzelnen Zellen der Lage nach markiert worden, um die Zahl derselben richtig wiederzugeben. Die Abbildungen wurden dann mit Feder und Pinsel ausgeführt. Die Reproduktionen entsprechen im allgemeinen den Originalbildern. Wo das nicht der Fall ist, habe ich es meist in der Figurenerklärung besonders bemerkt. Einige Figuren, welche beim endgiltigen Druck schlecht wurden, hat der Herr Verleger, welcher keine Mühe scheute um dem Buche ein ansprechendes Aeussere zu geben, in dankenswerter Bereitwilligkeit auf einer besonderen Tafel (Kreidepapier) noch einmal herstellen lassen. —

Mein anatomisches Materiel entstammt nur zum kleinen Teil meiner eigenen Praxis. Es ist mir Bedürfnis, allen den Herren, welche mir durch Ueberlassung von Bulbis und anderem das Arbeiten auf anatomischem Gebiet ermöglicht haben, auch an dieser Stelle herzlich zu danken. Vor Allen habe ich hier meine Lehrer, Herrn Prof. Laqueur und Herrn Geh. Rat Hirschberg zu nennen. Nicht geringeren Dank schulde ich Herrn Prof. A. Fränkel, Direktor des städtischen Krankenhauses am Urban und Herrn Prosector Prof. C. Benda, letzterem besonders auch für manchen im Laufe der Jahre mir erteilten wertvollen Rat. Interessantes Material verdanke ich ferner Herrn Sanitätsrat Augstein (Bromberg) und einem Teil der Berliner Kollegen, wie den Herren Dr. Lehmann, Dr. Kuthe, Dr. Jacobsohn, Dr. Simon. Auch Herr Geh. Rat Kuhnt hat mir auf meine Bitte in dankenswerter Liebenswürdigkeit mehrere Augäpfel übersandt. —

Nicht leichten Herzens übergebe ich mein Buch der Oeffentlichkeit. Die vielfachen Mängel desselben (nach Anordnung und Darstellung, Figurenzahl u. a.) kenne ich selbst am besten; ich muss offen gestehen, dass das Bewusstsein, hinter dem gesteckten Ziele zurückzubleiben, immer klarer und drückender wurde, je mehr ich mit der Arbeit vorrückte. — Ob das Buch sich trotzdem als

brauchbar für den Zweck, für welchen es vorzugsweise geschrieben wurde, erweist, muss ich nun dem Urteil der Kollegen überlassen. Wenn aber dem Anfänger die Arbeit bei der Untersuchung und Beurteilung mikroskopischer Verhältnisse im kranken Auge durch dieses Buch erleichtert wird, so würde es auch dazu beitragen, die Thätigkeit, die Kritik und die Erkenntnis auf diesem Gebiet zu vermehren. Sollte dies, wenn auch nur in bescheidenem Maasse, der Fall sein, so würde ich darin den schönsten Lohn für Jahre keineswegs immer leichter Arbeit erblicken.

Berlin, im Dezember 1902.

Dr. Siegmund Ginsberg.

Digitized by the Internet Archive
in 2014

https://archive.org/details/b21286590

Inhaltsverzeichnis.

Erstes Kapitel.

Lidhaut und Lidrand.

Normale Histologie S. 1.

A. Lidhaut S. 1.

1. Hypertrophie, Atrophie und degenerative Veränderungen S. 1.
2. Entzündung S. 2.
   Milzbrand, Lupus S. 2, Lues S. 3, Lepra S. 4.
3. Tumoren S. 4.
   Fibrom S. 4. — Neurofibrom S. 5. — Lipom S. 6. — Angiom S. 6. — Xanthelasma S. 7. — Warzen S. 9. — Cornu cutaneum S. 9. — Molluscum contagiosum S. 10. — Syringoadenom S. 10. — Naevi S. 11. — Dermoid S. 12. — Lymphom S. 12. — Sarkom S. 13. — Endotheliom S. 13. — Carcinom S. 16. — Ulcus rodens S. 18.

B. Lidrand S. 19.

1. Entzündung S. 19.
   Akne S. 19. — Hordeolum, Carbunkel, Ekzem, Blepharitis acarica, Lues, Lupus, Lepra S. 20.
2. Trichiasis und Distichiasis S. 20.
3. Tumoren S. 21.
   Carcinom, Milium, Adenom, Cysten S. 21. — Cystadenom S. 22.

Zweites Kapitel.

Bindehaut.

Normale Histologie S. 23.

A. Lidbindehaut.

1. Entzündung
   a) Allgemeines S. 26.
   b) Spezielles S. 30.
   Chronische Blennorrhoe S. 30. — Trachom S. 30. — Fibrinose Entzündungen S. 40. — Tuberkulose S. 40. — Conjunctivitis mit Knötchenbildung S. 42. — Lues S. 43. — Pemphigus S. 44. — Conjunctivitis petrificans S. 45.

2. Degeneration und Einlagerung fremder Substanzen S. 47.
Hyalin und Amyloid S. 47. — Fettartige Substanzen S. 48.

3. Tumoren S. 49.
Granulationsgeschwülste S. 49. — Fibrom, Papillom S. 49. — Lipom, Lipodermoid und teratoide Tumoren S. 75. — Cysten S. 50. — Sarkom S. 53. — Endotheliom S. 53.

B. Tarsus.

1. Entzündung S. 54.
Sekundäre Entzündungen s. u. Lidbindehaut. — Hordeolum internum Tarsitis nekroticans, Tarsitis syphilitica S. 54.

2. Tumoren
a) Von Meibom'schen Drüsen ausgehende S. 55.
Adenom, Carcinom, Adenocarcinom, Chalazion S. 55.
b) Von Krause'schen Drüsen ausgehende S. 58.
Adenom, Carcinom, Ekchondrose S. 58.

C. Skleralbindehaut.

1. Nichtentzündliche Veränderungen der Circulation und der Gefässe S. 58.
Blutungen S. 58. — Oedem, Varicen, Lymphektasieen S. 59.

2. Degenerative Prozesse S. 59.
Amyloid S. 59. — Xerose S. 60. — Verhornung S. 60. — Pinguecula S. 61.

3. Argyrose S. 63.

4. Entzündung S. 64.
Conj. phlyctaenularis S. 64. — Lues S. 66. — Tuberkulose S. 66. — Lepra S. 67. — Frühjahrskatarrh S. 67. — Conj. nodosa S. 68.

5. Tumoren S. 69.
Granulom, Fibrom, Papillom S. 69. — Haemangiom S. 70. — Lymphangiom S. 71. — Cysten S. 71. — Sarkom S. 72. — Carcinom S. 73. — Dermoide und teratoide Mischgeschwülste S. 75. — Naevi S. 77.

D. Caruncula lacrimalis.

1. Entzündung S. 79.
2. Tumoren S. 80.

Drittes Kapitel.

Sklera.

Normale Histologie S. 83.

1. Degenerative Prozesse S. 84.
2. Hypertrophie und Atrophie S. 84.
3. Verletzung und Wundheilung S. 86.
4. Veränderungen der Blutgefässe S. 88.
5. Entzündung S. 89.
Skleritis und Episkleritis simplex S. 89. — Lues, Tuberkulose, Lepra S. 95.

6. Tumoren
a) Primäre Tumoren S. 95.
Sarkom, Cysten S. 95, Fibrom S. 96.
b) Sekundäre Tumoren S. 96.
Sarkom, Carcinom, Gliom S. 96.

Viertes Kapitel.

Cornea.

Normale Histologie S. 97.

1. Verletzung, Wundheilung und Regeneration S. 98.
A. Lineare Wunden.
a) Normale Wundheilung S. 99.
b) Störungen der Wundheilung S. 102.
B. Substanzverluste S. 106.

2. Oedem S. 111.

3. Entzündung S. 112.
A. Nichteitrige Keratitis S. 113.
a) Oberflächliche Entzündungen.
Umschriebenes, oberflächliches Infiltrat, Phlyctaene, Pannus scrophulosus S. 113. — Pannus trachomatosus S. 115. — Pannus degenerativus S. 116.
b) Parenchymatöse Entzündungen S. 118.
Keratitis parenchymatosa s. diffusa interstitialis S. 119. — Tuberkulose S. 120. — Lues, Lepra S. 122.
B. Eitrige Entzündung S. 122.
Ulcus serpens S. 124. — Ulcus rodens S. 127.

4. Regressive Veränderungen und Einlagerung fremder Substanzen.
Nekrose des Epithels S. 127. — Fett, Pigment S. 128. — Silber 129. — Fibrin S. 129. — Colloide Substanzen S. 131. — Kalk S. 134.

5. Tumoren S. 136.
Cysten S. 137. — Fibrom, Fibromyxom, Myxom S. 138. — Sarkom S. 139. — Papillom S. 141. — Carcinom S. 141. — Dermoide und teratoide Geschwülste S. 142.

Fünftes Kapitel.

Iris.

Normale Histologie S. 145.

A. Pathologische Histologie des Kammerwinkels S. 148.
Ablagerung fremder Elemente S. 148. — Obliteration S. 148. — Tuberkulose S. 150. — Sarkom, Endotheliom S. 150.

B. Veränderungen des Irisgewebes.

1. Entzündung.
a) Allgemeines S. 150.
b) Spezielles S. 154.
Septische Iritis S. 154. — Tuberkulose S. 155. — Iritis mit Knötchenbildung S. 157. — Lues S. 158. — Lepra S. 160.

2. Verletzung S. 161.
3. Atrophie und degenerative Prozesse S. 162.
4. Tumoren.
Cysten S. 164. — Perlcysten S. 168. — Angiom S. 169. — Carcinom S. 169. — Sarkom S. 171. — Gliom S. 173.

Sechstes Kapitel.

Ciliarkörper.

Normale Histologie S. 174.
1. Entzündung S. 176.
Tuberkulose S. 181. — Lues S. 181. — Lepra 182.
2. Atrophie S. 182.
3. Tumoren S. 183.
a) Primäre Geschwülste.
Cysten S. 183. — Sarkom S. 183. — Myom S. 184. — Endotheliom S. 185. — Epitheliale Neubildungen S. 186.
b) Sekundäre Geschwülste S. 189.

Siebentes Kapitel.

Linse.

Normale Histologie S. 190.
1. Veränderungen in der geschlossenen Kapsel S. 192.
A. Allgemeines S. 192.
Spalten- und Lückenbildung S. 193. — Veränderungen der Linsenfasern S. 194. — Veränderungen der Epithelien, a) degenerative S. 195, b) proliferative S. 196 c) Blasenzellen S. 199.
B. Spezielle Starformen S. 201.
Cat. senilis S. 201. — Cat. juvenilis acquis. S. 204. — Cat. zonularis und verwandte Starformen S. 205. — Cat. polaris S. 207.
C. Veränderungen der Linse bei Erkrankungen des Auges S. 208.
a) Linsenveränderungen bei Entzündung S. 208.
b) Eindringen fremder Substanzen S. 209.
c) Linsenveränderungen durch Tumoren S. 210.
d) Veränderungen der Zonula S. 211.
2. Veränderungen bei eröffneter Kapsel S. 212.
a) Verletzung und Regeneration.
Cat. traumatica S. 212. — Cat. secundaria S. 215.
b) Eindringen geformter Elemente in die Linse S. 217.

Achtes Kapitel.

Glaskörper.

Normale Histologie S. 219.
1. Veränderungen der Consistenz und der Form.
Verflüssigung S. 221. — Verdichtung S. 221. — Ablösung S. 223.

2. Eindringen fremder Elemente.
Blut S. 225. — Entzündliche Produkte S. 226. — Tumoren S. 228.

Neuntes Kapitel.

Aderhaut.

Normale Histologie S. 230.

1. Entzündung.

A. Eitrige Chorioiditis S. 232.

B. Nichteitrige Chorioiditis S. 238.

a) Allgemeines. S. 239.

b) Spezielles.

Ch. disseminata S. 247. — Ch. myopica S. 248. — Ch. hepatica S. 248. Ch. sympathica S. 250. — Lues S. 250. — Tuberkulose S. 253. — Lepra S. 255. — Chorioiditis mit Knötchenbildung S. 256.

2. Verletzung S. 257.

3. Nichtentzündliche, vorwiegend degenerative Veränderungen S. 259.
Pigmentepithel S. 259. — Gefässsystem: a) Sklerose und Wanddegeneration S. 260. b) Endovasculitis prolifera S. 262. c) Hyaline Thrombose S. 264. — Atrophie des Stroma S. 265.

4. Abhebung der Aderhaut S. 265.

5. Tumoren.

a) Primäre Geschwülste.
Dermoid S. 268. — Myom S. 268. — Angiom S. 268. — Sarkom S. 270.

b) Metastatische Geschwülste.
Sarkom S. 290. — Adenom S. 291. — Carcinom S. 291.

Zehntes Kapitel.

Retina.

Normale Histologie S. 300.

1. Retinitis.

A. Allgemeines S. 306.

a) Vom Gefässapparat ausgehende Veränderungen S. 308.
Oedem und Exsudat S. 308. — Blutungen S. 311. — Zellige Emigration S. 313.

b) Proliferative Vorgänge S. 314.
Gliose S. 314. — Bindegewebige Neubildungen S. 317. —

c) Degenerative Prozesse S. 320.
Degeneration der Nervenfasern S. 320. — Zelldegeneration S. 322. — Cystoide Entartung S. 323. — Degeneration der Gefässe und colloide Ablagerungen im Gewebe S. 326.

d) Pigmentierung S. 329.

B. Spezielles.
Retinitis purulenta S. 330. — Retinitis septica S. 331. — Retinitis bei Anaemie S. 333. — Retinitis leukaemica S. 334. — Retinitis albuminurica S. 337. — Retinitis proliferans (chronische diffuse Retinitis interna) S. 339. Chorioretinitis (Ret. externa) S. 340. — Retinitis pigmentosa S. 341. Tuberkulose S. 343. — Lues S. 345. — Lepra S. 348.

2. Verletzung S. 348.
Commotio retinae S. 348. — Perforierende Verletzung S. 350.
3. Verhalten der Retina bei Vergiftungen S. 351.
Lyssa, Saturnismus S. 351. — Naphthalin, Phosphor, Chinin, Extractum filicis S. 352. — Alcohol, Nicotin S. 353.
4. Die selbständigen Veränderungen des retinalen Gefässsystems S. 353.
Angiosklerose S. 353. — Thrombose und Embolie S. 356.
5. Netzhautablösung S. 361.
Cysticercus subretinalis S. 371.
6. Netzhautbefunde bei Glaukom S. 372.
7. Tumoren S. 373.
a) Primäre Geschwülste.
Cysten S. 373. — Gliom S. 373.
b) Sekundäre Geschwülste S. 387.

Elftes Kapitel.

Sehnerv.

Normale Histologie S. 389.
1. Anomalieen des Sklerochorioidalkanals S. 396.
Bindegewebsring S. 396. — Conus S. 397.
2. Ablagerung colloider Substanzen S. 403.
Corpora amyloidea S. 403. — Drusen S. 405.
3. Entzündung S. 406.
A. Allgemeines S. 406.
a) Papillitis S. 406. — b) Entzündliche Prozesse im Nervenstamm S. 410.
c) Perineuritis S. 423.
B. Spezielles S. 426.
Neuritis metastatica S. 426. — Neuritis sympathica S. 428. — Neuritis aus cerebraler Ursache und Stauungspapille S. 429. — Neuritis toxica S. 436. — Lues S. 441. — Tuberkulose S. 443. — Sehnervenerkrankung bei multipler Sklerose S. 445. — Neuritis bei Myelitis S. 447.
4. Einfache Atrophie des Sehnerven S. 448.
A. Allgemeines S. 448.
a) Atrophie der Papille S. 448. — b) Atrophie des Nervenstammes S. 450.
B. Spezielles S. 454.
Tabes S. 454. — Sekundäre Atrophie nach Leitungsunterbrechung S. 458.
5. Blutungen S. 461.
6. Glaukom S. 462.
7. Verletzung S. 466.
8. Tumoren S. 468.
a) Primäre Geschwülste (Sarkom) S. 468.
b) Sekundäre Geschwülste S. 477.
1. Direkt fortgepflanzte Geschwülste S. 477.
2. Metastatische Geschwülste S. 478.

Erstes Kapitel.

Lidhaut und Lidrand.

Normale Anatomie. An den Lidern unterscheidet man den Hautteil und den Conjunctivalteil, verbunden durch den Lidrand. Unter der Haut liegt der Musc. orbicularis, darunter die centrale Bindegewebsschicht mit Ausläufern der Fascien und Sehnen und dem glatten Müller'schen Muskel. Mit dem Conjunctivalteil ist der Tarsus fest verbunden.

In der Lidhaut sind Papillen wenig entwickelt, sie werden erst an der Lidkante mächtiger. Das lockere subcutane Bindegewebe ist fettlos. Subepidermoidal finden sich reichlicher als an anderen Hautstellen mit goldgelbem Pigment gefüllte stern- und spindelförmige Bindegewebszellen, ferner konstant Mastzellen und viele Plasmazellen. Letztere sind grosse unregelmässig cubische, mit Fortsätzen und dunkelgekörntem Protoplasma versehene Zellen, welche besonders in der Nähe der Gefässe im Bindegewebe liegen, in manchen Organen einen geradezu epithelialen Belag auf den Gefässen bilden und eine ausgesprochene Neigung zur Fettaufnahme besitzen (Waldeyer). Schweissdrüsen sowie feine Häärchen mit kleinen Balgdrüsen sind zahlreich vorhanden. — Am Lidrand stehen die Cilien mit ihren Balgdrüsen (Zeiss'sche Drüsen). In die Haarbälge münden die Moll'schen Drüsen: weite, gewundene Schläuche (modifizierte Schweissdrüsen).

A. Lidhaut.

I. Hypertrophie, Atrophie und degenerative Veränderungen.

Als diffus hypertrophischen Prozess in der Lidhaut haben wir die **Elephantiasis Arabum** zu betrachten, bei der eine starke Zunahme des Bindegewebes besteht; ähnliche Verdickungen können nach langwierigen Entzündungen vorkommen.

Bei **Myxoedem,** welches stets auch an den Lidern auftritt, fand man im wesentlichen Verdickung und Degeneration der elastischen und, in geringerem Grade, der leimgebenden Fasern, meist ohne Zellinfiltrationen.

Bei der **senilen Atrophie** der Haut sieht man vorzugsweise (hyaline?) Degeneration der elastischen und, nach Unna, auch der Bindegewebsfasern. Erstere quellen auf, bekommen unregelmässige

Verdickungen und zerfallen in Körnchen und Schollen, die sich mit Orcein dunkelrot färben. Ein konstanter Befund sind kleine Heerde einkerniger Rundzellen ohne sonstige Entzündungserscheinungen. Ausserdem findet sich Verkümmerung der Haarbälge und Erweiterung der Talgdrüsen.

Die sogenannte **Blepharochalasis,** Liderschlaffung (Fuchs) ist eine besondere Form der Atrophie. Sie tritt auch bei jüngeren Individuen auf und zwar nach längere Zeit andauernden oder Jahre hindurch oft recidivierenden Oedemen, (nach Fuchs in diesem Fall angioneurotischer Natur). Die Atrophie betrifft besonders das cutane, in geringerem Grade auch das subcutane Gewebe, welches vorzugsweise gedehnt und stark aufgelockert erscheint. Die elastischen Elemente liegen bei weitem nicht so dicht wie in normaler Haut, besonders die sonst zahlreichen subepithelialen Fasermassen sind spärlich, die Fasern erscheinen feiner, die Maschen weiter; doch könnte das auch einfach Folge der Dehnung sein, ohne dass die Zahl der Fasern absolut vermindert ist.

Fehr, Centralbl. f. Augenheilk. 1898. Bd. 22.

2. Entzündung.

Fast alle Hautentzündungen können sich auch an den Lidern abspielen. Hier sollen nur die histologischen Verhältnisse der durch spezifische Infektionen erzeugten Entzündungen und Granulationsgeschwülste besprochen werden.

Milzbrand.

Die Pustula maligna besteht in einer serösen Durchtränkung und kleinzelligen Infiltration des Papillarkörpers und des Corium, in welcher sich zahlreiche Milzbrandbacillen finden; auch Blasenbildung durch exsudative Abhebung der oberflächlichen Epithelschicht kommt vor.

Lupus.

Bei Lupus finden wir Entwicklung von Granulationsgewebe mit einzelnen umschriebenen knötchenförmigen Zellanhäufungen, welche Riesenzellen oder seltener ausgebildete Tuberkel einschliessen. Tuberkelbacillen finden sich nur spärlich. In späteren Stadien können die Knötchen resorbiert werden, oder die Epidermis wird durchbrochen, und das Granulationsgewebe wuchert darüber. Dabei kann in der Tiefe an einzelnen Stellen Narbenbildung eintreten. Wie bei vielen chronisch ulcerösen Prozessen finden sich auch bei Lupus Epithelzapfen im Granulationsgewebe (atypische Epithelwucherungen, cf. S. 18), die histologisch manchmal

nicht von beginnender carcinomatöser Wucherung zu unterscheiden sind. Da bei Lupus die Prozesse der Granulation, Ulceration und Vernarbung nebeneinander hergehen und sich über eine lange Zeit hin erstrecken, sind die atypischen Epithelwucherungen gewöhnlich hier besonders zahlreich.

Capauner, Zeitschr. f. Augenheilk. 1901. Bd. 5.

Lues.

Die Lues tritt am Lid in allen Stadien auf.

Die Initialsklerose besteht in starker heerdförmiger und diffuser Infiltration des cutanen Bindegewebes mit Rundzellen, die auch ins Epithel eindringen können. Auch grosse, sogenannte »epitheloide« Zellen (Endothelabkömmlinge) und Riesenzellen kommen neben den gewöhnlichen Bindegewebszellen darin vor. Die Beteiligung der fixen Bindegewebszellen ist überhaupt bei syphilitischen Entzündungen im allgemeinen noch ausgesprochener als bei anderen, doch giebt es kein histologisches Merkmal, welches allein für sich eine Entzündung mit absoluter Gewissheit als spezifisch syphilitisch charakterisiert. Blut- und Lymphgefässe bieten die gewöhnlichen Zeichen der Entzündung: Schwellung der Endothelien, Rundzelleninfiltration der Adventitia u. s. w., manchmal auch stärkere Endothelwucherung der Intima. Die Bindegewebsfasern sind oft verdickt oder hyalin. Der Primäraffekt heilt, mit oder ohne Ulceration, stets mit Narbenbildung.

Die Gummigeschwulst der Cutis unterscheidet sich, wie oft nach dem makroskopischen Aussehen und dem Verlauf, auch histologisch nicht grundsätzlich von der Initialsklerose. Sie kann unter Hinterlassung einer weissen, mit pigmentiertem Rand umgebenen Narbe heilen. Oft degenerieren die Gummata im Centrum fettig oder schleimig, wodurch Erweichung und häufig Durchbruch nach aussen mit Geschwürsbildung entsteht. — Grössere Dimensionen nehmen die Gummata des subcutanen Gewebes an. Hier kommt die charakteristische Eigenschaft der Gummigeschwulst, die Gewebsneubildung, stärker zur Erscheinung, wobei gewöhnlich im späteren Stadium Nekrose der ältesten Partien eintritt. Diese sind in eine Masse umgewandelt, welche mikroskopisch färbbare Kerne oder Fasern nicht mehr erkennen lässt und mehr oder weniger scharf gegen die Umgebung sich absetzt. Oft sind diese Stellen von spindelzelligem oder fasrigem dichtem, zellarmem Gewebe umgeben. Die Gefässe sind gewöhnlich zahlreich, auch kommt Neubildung von solchen vor. Häufig ist an Blut- wie Lymphgefässen Wucherung des Endothels, welche bis zum Verschluss des Lumens gehen kann; doch kommt das auch bei nicht spezifischer Entzündung vor, nur meist nicht so ausgedehnt. Ebensowenig ist die Wucherung der Adventitiazellen an sich spezifisch.

Lepra.

Die Lepra tritt oft an den Augenbrauen primär in Erscheinung. Histologisch sind meist die bei der tuberösen Form vorkommenden Knoten untersucht worden, seltener die Flecke der maculo-anaesthetischen. Die Knoten bestehen aus Infiltrationen, die vorzugsweise durch Auswanderung weisser Blutkörperchen und in geringerem Maasse durch Vermehrung der fixen Bindegewebszellen entstanden sind. Meist liegt im Centrum ein Gefäss. Die Bacillen, die in floriden Stadien massenhaft vorhanden sind, liegen in Blut- oder Lymphgefässen, im Endothel oder der Adventitia, spärlicher in der Media. Doch sind die Meinungen der Autoren darüber geteilt, ob sie in Zellen oder frei in den Lymphbahnen liegen (Unna), oder ob beides nebeneinander vorkommt (vgl. Franke u. Delbanco, Arch. f. Ophth. 1900, Bd. 50). Ferner sind besonders die kleinen Nerven, namentlich ihre bindegewebigen Teile, von Bacillen durchsetzt. In den Muskelzellen der Gefässmedia, in den tiefen Schichten des Rete mucosum und, weniger, in den Coriumzellen treten gelbe bis gelbbraune Pigmentkörnchen auf, welche bei Carbolfuchsinfärbung und nachfolgender Säurebehandlung, wie die Bacillen, die rote Farbe behalten. In der Umgebung der Haarfollikel ist die Infiltration besonders stark. Auch in den Wurzelscheiden sind Bacillen reichlich gefunden worden. Die histologischen Veränderungen in der Umgebung der Haarbälge führen zur Zerstörung derselben, der Musculi arrect. pil. und der Talgdrüsen. In den Schweissdrüsen finden sich Bacillen selten, oft aber die erwähnten säurefesten, gelben Pigmentkörnchen.

3. Tumoren.

Die Tumoren, welche an der Lidhaut zu Tage treten, brauchen nicht ihren Ursprung in ihr zu haben, sondern können daneben oder dahinter (subconjunctival, orbital) entstanden und sekundär zum Lide in nähere Beziehung getreten sein (z. B. Dermoide, Lipome). Die gutartigen sind selten, Carcinome am häufigsten.

Fibrom.

Das Fibrom tritt meist in der Form des F. molle auf, bestehend aus lockerem Bindegewebe mit allen Zellarten desselben: Stern-, Spindel-, Rundzellen und Endothelien. Meist finden sich auch reichliche Mastzellen. Die Oberfläche ist glatt oder papillär, die Form polypös. Im Bindegewebe können schleimige oder hyaline Umwandlungen Platz greifen; in letzterem Fall oder auch, wenn durch einfaches Oedem die Bindegewebsfasern auseinander gedrängt sind, werden die langen Ausläufer der

Bindegewebszellen besonders deutlich sichtbar. Das freie Herabhängen der Geschwülstchen bringt es mit sich, dass sie oft durch Anfassen, Reiben u. s. w. irritiert werden. Es kann dadurch, zumal sie meist gefässreich sind, zu häufig wiederholten Blutungen kommen. Die roten Blutkörperchen erleiden dann die gewöhnlichen Veränderungen, indem sie zerfallen und ganz oder teilweise von Wanderzellen aufgenommen werden. Der Farbstoff wird in gelbbraunes Pigment umgewandelt, welches in einem bestimmten Stadium mikrochemisch Eisenreaktion giebt: das Eisen ist im Blutpigment nur in einer gewissen Periode nach der Blutung mikrochemisch nachweisbar, in der ersten Zeit und nach einigen Monaten nicht. Da alle Zellen des Bindegewebes als Wanderzellen auftreten können, so können sie auch alle solches Pigment enthalten. In den Spindelzellen sieht man die feinen Ausläufer oft durch dasselbe markiert, in den runden Formen liegt es mehr um den Kern herum. Ausser diesen Pigmentzellen finden sich natürlich die schon normalerweise unter der Epidermis liegenden Chromatophoren.

Durch die erwähnten Insulte, denen solche Tumoren oft ausgesetzt sind, kommt es auch häufig zu entzündlichen Vorgängen. Schon durch die häufig vorhandene gestielte Form ist die Circulation etwas erschwert. Als Ausdruck der Blutstromverlangsamung zeigen sich zahlreiche Leukocyten in den Blutgefässen; bei entzündlicher Reizung ist das in noch vermehrtem Maasse der Fall, und wir finden, so lange akuter Reizzustand besteht, auch reichliche polynucleäre Leukocyten im Gewebe. Ferner sind bei diesen Tumoren alle Elemente des Bindegewebes vergrössert, der in der Norm kaum erkennbare Protoplasmaleib sehr deutlich; auch dadurch erscheinen die Geschwülste manchmal zellreich.

Neurofibrom.

Das Neurofibrom ist eine meist multipel auftretende, angeborene Geschwulst der peripheren Nerven, welche lappigen Bau haben und knotige Geflechte bilden kann (Rankenneurom, plexiformes Neurom). Die Neubildung geht vom bindegewebigen Endoneurium und Perineurium aus und besteht im wesentlichen aus lockerem, fasrigem Bindegewebe mit grossen, lange Ausläufer besitzenden Bindegewebszellen, in welchem Reste der Nervenfasern auseinander gedrängt und verstreut liegen. Ob auch Neubildung von Nerven dabei vorkommt, ist zweifelhaft. Charakteristisch ist, dass die aus einem Knoten austretenden Nervenfasern ebenso wie die eintretenden normalen Markbelag zeigen können, auch wenn dieser im Innern des Knötchens nicht mehr vorhanden ist.

Lipome.

Reine Lipome des subcutanen Gewebes kommen nur ganz ausnahmsweise an den Lidern vor. Es sind fast immer subconjunctivale oder orbitale, meist angeborene, Tumoren, die aus Läppchen von Fettgewebe bestehen und Ausläufer bis unter die Haut, gewöhnlich zwischen Tarsus und Muskulatur, schicken. Bei stärkerer Entwicklung wölben sie die Haut vor. (cf. S. 75.)

Einen Fall von erworbenen symmetrischen myxomatösen Lipomen aller vier Lider (neben gleichen Tumoren an anderen Körperstellen) hat Wingenroth untersucht. Die Subcutis war in ein aus grossen sternförmigen Zellen mit langen, verzweigten Ausläufern, zwischen denen feingranulierte Masse (Schleimsubstanz) lag, bestehendes Gewebe umgewandelt. Dazwischen fanden sich überall einzelne und in Haufen liegende Fettzellen verschiedener Grösse. Die »schleimige Entartung« ging stellenweise bis in die Cutispapillen hinein.

Wingenroth, Arch. f. Ophth. 1900. Bd. 51.

Angiome.

Das Angiom kommt als A. teleangiectaticum und, seltener, als A. cavernosum vor, meist als Hämangiom, seltener als Lymphangiom.

Fig. 1.
Teleangiectatisches Angiofibrom des Oberlides einer 24j. Frau. — Häm. Eos. — V. = 50.

Da das Hämangioma teleangiectaticum im wesentlichen aus Capillaren entsteht und diese sich an bestimmten Stellen (um Haarbälge, Drüsen, um die Zellen der Fettläppchen herum), besonders zahlreich finden, so erscheint der Tumor läppchenartig gegliedert. Bei reinen teleangiektatischen Angiomen bestehen diese Läppchen fast nur aus den mit einfachem Endothel ausgekleideten, dicht aneinander liegenden Röhren. Die einzelnen Läppchen sind durch fasriges Bindegewebe mit spärlichen Zellen von einander abgegrenzt. Manchmal ist aber das Bindegewebe auch reichlicher entwickelt, die Zellen vermehrt, so dass von Angiofibromen gesprochen werden muss. (Fig. 1.)

Das Cavernom besteht nicht aus einzelnen Röhren, sondern aus weiten, miteinander meist breit kommunizierenden Hohlräumen im Bindegewebe, dem das einfache Endothel ohne Membrana propria direkt aufsitzt.

Ob es sich bei den Gefässgeschwülsten um Blutgefässe (Capillaren, feinste Venen, Uebergangsgefässe) oder Lymphgefässe handelt, ist, wenn der Inhalt fehlt, histologisch nicht zu entscheiden. Uebrigens kann Blut auch bei der Operation oder bei anderen Insulten in die Lymphgefässe gelangen. Der Inhalt der Lymphgefässe präsentiert sich im Präparat gewöhnlich als feinkörnige Masse mit spärlichen Lymphocyten.

Xanthelasma.

Das Xanthelasma (Xanthoma, und zwar gewöhnlich X. planum, selten X. tuberosum) (Fig. 2) besteht aus nesterweise zusammenliegenden, vergrösserten Bindegewebszellen, welche mit Fetttröpfchen angefüllt sind. Die Nester sind durch Bindegewebszüge von einander getrennt. Die Zellveränderung tritt zunächst am deutlichsten an bestimmten Stellen hervor, nämlich da, wo schon normalerweise die Bindegewebszellen am zahlreichsten liegen: an den Drüsen, Haarbälgen, Gefässen, Nerven. Dadurch kommt später der Aufbau aus einzelnen Läppchen zu Stande. Die Talgdrüsen selbst haben mit der Entstehung der Xanthomzellen nichts zu thun (Waldeyer), was früher vielfach angenommen wurde. Die Zellen können anfangs noch ihre Spindel- oder Sternform bewahren, meist sind später die vergrösserten Elemente rundlich und sie können so dicht aneinander liegen, dass von epithelialer Lagerung gesprochen werden darf. Oft sind ferner die einzelnen Zellleiber schwer oder garnicht von einander abzugrenzen. In der Annahme, dass die Zellen Lymphgefässendothelien seien, hat man den Tumor auch Endothelioma lipomatodes genannt.

Nach Unna kommt die Fettablagerung nicht in Zellen, sondern frei in Lymphbahnen zu Stande, eine Xanthomzelle giebt es nicht, es liegen in der körnigen Fettmasse nur freie Kerne.

Vielleicht kommen beide Arten der Fettablagerung miteinander kombiniert vor.

Das Reticulum, in welchem die Bindegewebszellen liegen, kann im späteren Stadium etwas verdickt werden, so dass dann die Zellen, einzeln oder zu mehreren, in ein sehr deutliches binde-

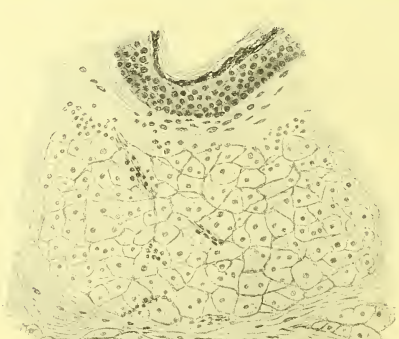

Fig. 2.
Stück eines Xanthelasma planum palpebrae. — Die Körnelung der Zellen tritt in der Abbildung nicht deutlich genug hervor. — Formol, Alcohol. Gefrierschnitt. — Häm. Eos. V. = 240.

gewebiges Maschenwerk eingeschlossen sind. Das Fett fliesst leicht zu grösseren Tröpfchen in den Zellen zusammen. In Gefrierschnitten, die in Glycerin aufbewahrt werden, kann es zu langen Nadeln auskrystallisieren. Als degenerativ ist der Vorgang der Fettansammlung nicht aufzufassen, da stets der Kern gut färbbar und, eventuell nach Extraktion des Fettes, deutlich sichtbar bleibt (Fettinfiltration). Das Fett bedingt die gelbe Farbe der Geschwulst, doch sind auch die pigmenthaltigen Spindelzellen und Chromatophoren der Umgebung vermehrt, und manche Xanthomzellen können bräunliche Krümel enthalten.

Das gleiche klinische Bild kann auch, ohne Fettansammlung und stärkere Pigmentierung, allein durch Vergrösserung und Vermehrung der Schweissdrüsen mit cystischer Er-

weiterung der Drüsenkörper und der Ausführungsgänge hervorgerufen werden (Dessauer).

Waldeyer, Virchow's Archiv. 1871. Bd. 52.
Geber und Simon, Archiv f. Dermatol. 1872. Bd. 4.
Unna, Hautkrankheiten, in Orth's Lehrb. d. spec. path. Anat. 1894.
Dessauer, Arch. f. Ophth. 1885. Bd. 31.

Erworbene Warzen.

Die Warzen bilden flache, der Lidhaut oder dem Lidrand breit aufsitzende Erhabenheiten. Die Oberfläche ist unregelmässig aber ziemlich glatt, wenig zerklüftet. Je nachdem eine dicke oder nur eine dünne Hornschicht produziert wird, erscheint die Warze hart oder weich. Gewöhnlich tritt an den Lidern, wie überhaupt im Gesicht, die Verruca senilis auf, oft multipel, rasch im höheren Alter sich entwickelnd und nicht selten spontan abfallend. Diese Warzen zeigen meist geringe Vergrösserung der Papillen, vorzugsweise Verdickung des Epithels mit geringer Verhornung. Das Epithel kann auch in Strängen in das Bindegewebe hineinwuchern (Fig. 3), welche kolbig aufgetrieben enden oder miteinander in netzförmige Verbindung treten können. Manchmal sind sie, ebenso wie die Zellen der Epidermiskeimschicht darüber, mit feinem, sepiabraunem Pigment gefüllt.

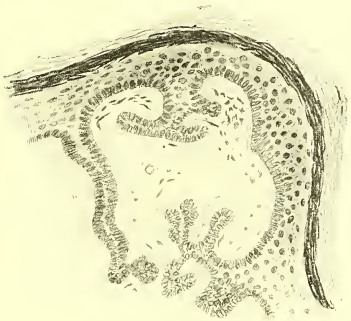

Fig. 3.
Aus einer *Warze* vom Unterlid eines 67j. Mannes. Keimschicht der Epidermis und die verzweigten Zapfen pigmentirt. Häm. Eos. — V. = 240.

Cornu cutaneum.

Das Hauthorn zeigt einen Aufbau aus Stachelzellensäulen mit starker, in der Axe der Säulen beginnender Verhornung; in den basalen Teilen liegen Balken gefässführenden Bindegewebes, welchem die nichtverhornte Epithelschicht aufsitzt. Nach der Hornspitze hin verliert sich das Bindegewebe in den centralen Partieen früher als in den peripheren. In den am stärksten verhornten Teilen ist auch das Bindegewebe »ausgetrocknet« (Mitvalski),

die Zellkerne sind hier schlecht färbbar, das Blut erscheint zu einer homogenen Masse zusammengesintert, auch zwischen die verhornten Epithelien ausgetreten. Die umgebende Cutis ist an der Hornbasis etwas über das Horn hinübergezogen. Der früheren Anschauung, dass das Hauthorn aus einer Wucherung von Papillen hervorgehe, steht die von Unna gegenüber, nach welcher die Papillen ganz unbeteiligt sind und nur eine Epithelwucherung stattfindet. Nach Mitvalski, welcher auch zu dieser Anschauung kommt, entsteht das Cornu cutaneum durch kolbige Wucherungen der Epidermis (an umschriebener, meist vorher pathologisch veränderter Stelle) sowohl nach den Seiten hin als besonders gegen das unterliegende Bindegewebe, welches dadurch in Septen und Balken geteilt wird. Durch die Wucherung wird das beginnende Horn emporgehoben, das nachgezogene und nachwachsende Bindegewebe liefert die schmalen, gefässführenden, auf Längsschnitten wie langgezogene Papillen aussehenden Balken. An der Epithelwucherung beteiligen sich ausser der Epidermis auch Haarbälge und Ausführgänge von Schweissdrüsen. An der Basis können Durchschnitte durch die schief und quer verlaufenden, central verhornten Stachelzellkolben das Bild von Cancroidperlen liefern. — In der Umgebung selbst ganz junger Hörner wurde nie Wucherung der Papillen, sondern immer nur Proliferation des Epithels gefunden. Eine weitere Stütze für Unna's Anschauung liefert die Thatsache, dass solche Hornbildungen auch an Stellen vorkommen, welche keine Papillen besitzen, z. B. auf der Hornhaut der Kuh (Baas).

Mitvalski, Archiv f. Dermatol. u. Syph. 1894. Bd. 27.
Baas, Centralbl. f. allg. Path. u. path. Anat. 1897. Bd. 8.

Molluscum contagiosum.

Das Molluscum contagiosum ist ein wachsglänzendes Knötchen mit centraler Delle. Es besteht aus einem ziemlich halbkugligen Haufen drüsenartiger Epitheleinsenkungen, welche Läppchen bilden. Die Epithelien enthalten vielfach Einschlüsse, blasige, hyalinähnliche Körperchen, welche von den einen als Degenerationsprodukte, von den anderen als Parasiten aufgefasst werden.

Syringoadenom.

Diese seltene, der Anlage nach angeborne Geschwulst kommt neben gleichen Tumoren am Rumpf auch an den Lidern vor. Sie besteht aus Röhren und Strängen von Epithel und aus Cysten, welche untereinander zusammenhängen. Der Ursprung wird auf Wucherung embryonaler Schweissdrüsenanlagen zurückgeführt.

Naevi.

Die angeborenen Naevi sind im Gesicht, also auch an den Lidern, seltener als am Rumpf. Die Oberfläche ist glatt. Die Epidermis schickt vielfach kolbige Ausläufer in die Tiefe, welche sich verzweigen, auch in netzartige Verbindung miteinander treten können. Dicht unter der Epidermis, aber im ausgebildeten grösseren Naevus gewöhnlich nicht in unmittelbarer Berührung mit ihr, sondern durch einen Streifen Bindegewebe getrennt, liegen nun alveolenartig Haufen und — spärlicher — Stränge epithelial angeordneter grosser Zellen mit grossem Kern und relativ schmalen Protoplasmaleib. Diese sog. Naevuszellen enthalten bei pigmentierten Mälern, ebenso wie die Zellen der Epidermiskeimschicht, unregelmässig verteiltes, feinkörniges, sepiabraunes Pigment, und ausserdem finden sich zahlreiche mit Ausläufern versehene, stark pigmentierte Zellen in Zügen und einzeln im Bindegewebe, vom Aussehen der gewöhnlichen Chromatophoren des Bindegewebes. Zwischen den Naevuszellen lassen sich in der Regel einzelne elastische und Bindegewebsfasern nachweisen.

Die Herkunft der Naevuszellen ist strittig. Nach der Anschauung einiger Autoren sind es Bindegewebszellen und zwar Endothelabkömmlinge; von manchen werden sie als hypertrophische Lymphgefässendothelien aufgefasst und die Tumoren, zumal sie auch Haufen erweiterter, selbst cystisch gewordener Lymphgefässe enthalten können, als »hypertrophische Lymphangiome« bezeichnet. Nach Ribbert sind die Naevuszellen, die pigmentierten wie die ungefärbten, Abkömmlinge von Chromatophoren; sie zeigen in Isolationspräparaten die gleichen unregelmässig polygonalen und mit Fortsätzen versehenen Formen wie diese. Nach einer anderen Anschauung sind die Naevuszellen Epithelabkömmlinge, welche sich unter Verlust ihrer Zellfaserung und Lösung des epithelialen Verbandes von der Epidermiskeimschicht abgeschnürt haben (Unna). Nach der neuesten Arbeit von Abesser, welcher sich für Unna ausspricht, sollen auch die Chromatophoren Abkömmlinge von Epidermiszellen sein.

Die Naevi sind an sich gutartige Tumoren; sie können aber in maligne Geschwülste sich umwandeln. Diese haben oft carcinomatösen Bau und werden von den Autoren je nach ihrer Anschauung über die Herkunft der Naevuszellen als Epithelcarcinom oder als Endothelkrebs resp. Alveolarsarcom bezeichnet (s. Aderhautsarcom).

Ribbert, Ziegler's Beitrag z. allg. Path. u. path. Anat. 1897. Bd. 21.
Abesser, Virchow's Archiv 1901. Bd. 166.

Dermoid.

Die Dermoide sitzen in der Regel lateral unter dem Oberlid. Es sind cystische Tumoren, deren Wand Epidermischarakter trägt, während der Inhalt aus Schmeer, Cholestearin, verhornten Epidermisschüppchen, Haaren u. s. w. oder auch aus einer bräunlichen öligen Flüssigkeit (Oelcysten) besteht. Die Wand zeigt gewöhnlich die Epidermis abgeplattet, aber mit Haaren, Talgdrüsen, Schweissdrüsen u. s. w. in typischer Weise versehen. Doch kommt es oft in der Wand zu Veränderungen entzündlicher Natur. Makroskopisch bemerkt man solche Stellen als rötliche Flecke, mikroskopisch findet man hier an Stelle der Epidermis Granulationsgewebe, gewöhnlich mit vielen Riesenzellen. Diese umschliessen oder umgeben meist Haare, und da letztere häufig der Oberfläche der Wand nur aufliegen oder parallel derselben im Gewebe gelagert sind, nicht schief oder senkrecht darinstecken, so ist es wahrscheinlich, dass solche Haare abgestossen waren, natürlich nicht immer gerade an den Stellen, wo sie sich finden, und dann, sich irgendwo anlagernd, als Fremdkörper die Riesenzellenbildung bewirkt haben (Fig. 4). Auch sind Cysten beschrieben worden, in deren Lumen Hornschüppchen sich fanden, während die Wand Haare, Talg- und Schweissdrüsen enthielt, und die dadurch als Dermoide charakterisiert sind, deren Epithel aber ein geschichtetes Cylinderepithel war, dessen oberste Schicht meist aus Becherzellen (cf. S. 24) bestand. Die Epidermis war also hier in analoger Weise umgewandelt wie in der Norm das Epithel der Carunkel, schleimhautartig geworden.

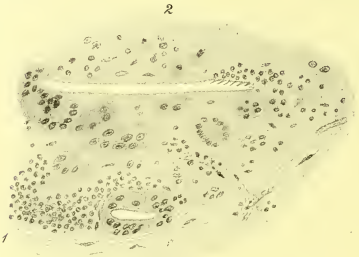

Fig. 4.
Aus der Wand einer *Dermoidcyste* des Oberlids. Granulationsgewebe mit zwei darin liegenden Haaren (das untere schräg-durchschnitten, das obere aufgesplittert) und (Fremdkörper-) Riesenzellen. 1 Bindegewebe, 2 innere Oberfläche. — Häm. Eos. V. = 240.

Lymphome.

Im subcutanen Gewebe kommen, besonders oft symmetrisch auf beiden Seiten, manchmal an allen vier Lidern, Lymphome vor Sie sind histologisch meist nicht vom kleinzelligen Rundzellen-

sarkom zu unterscheiden. Die Differentialdiagnose ist dann nach dem klinischen Befund zu stellen (Leukaemie, Pseudoleukaemie u. s. w.). Während meiner Strassburger Assistentenzeit hatte ich Gelegenheit, eine im Unterlid einer 18jährigen, mit Spitzenkatarrh behafteten Patientin gelegene, bohnengrosse Geschwulst zu untersuchen, die klinisch sich von einem Chalazion nur durch die auffallend freie Verschieblichkeit im Gewebe unterschied. Der Tumor bestand aus umschriebenen gefässlosen Knötchen, welche durch fasriges gefässführendes Bindegewebe von einander getrennt waren. Die Elemente der Knötchen waren dicht aneinander liegende kleine Rundzellen mit verhältnismässig grossem Kern und schmalem Protoplasmaleib (Lymphocyten). In einem der Knötchen war das Centrum nekrotisch; Tuberkelbacillen wurden trotz sorgfältiger Untersuchung nicht gefunden. Professor v. Recklinghausen, dem ich damals die Präparate vorlegte, sprach sich für die Diagnose »Lymphom« aus.

In anderen Fällen findet man neben den kleinen lymphocytenartigen Zellen noch solche, welche fixen Bindegewebszellen und besonders den Endothelien gleichen.

Hochheim, Arch. f. Ophth. 1900. Bd. 51.

Sarkom.

Das Sarkom kommt in allen Arten zur Beobachtung, meist pigmentiert, als Spindel-, Rundzellen- u. s. w. Sarcom, in besonders enger Beziehung zu den Blutgefässen entwickelt als Angiosarkom, oder in Mischformen, namentlich auch in jener oft vom Carcinom schwer zu unterscheidenden Form des Alveolarsarkoms, bei dem ein scheinbare Alveolen bildendes Stroma mehr oder weniger deutlich hervortritt, in welchem dicht gedrängt epithelartig Zellen mit wenig Zwischensubstanz liegen. Es ist im Schnitt oft schwer zu unterscheiden, ob wirkliche Alveolen vorliegen, ob die trennenden Bindegewebszüge wirklich Querschnitte von Membranen, nicht blos einzelne Fasern sind. Sieht man von diesen Bindegewebszügen feine Fasern zwischen die Zellhaufen hineinverlaufen, so darf man Sarkom diagnostizieren. Diese Alveolarsarkome stehen den gleich zu besprechenden Endothelgeschwülsten nahe (s. u. Aderhautsarcom).

Endotheliom.

Unter Endotheliom versteht man einen Tumor, welcher aus den die Blut- oder Lymphgefässe auskleidenden Endothelien hervorgeht. Diese Zellen sind in der Norm platt, können aber schon bei entzündlichen Zuständen zu cubischen, selbst cylindrischen Formen an-

schwellen und sind dann von Oberflächenepithel an sich nicht zu unterscheiden. Die Lymphgefässendotheliome zeigen in bindegewebigem Stroma alveolenartige Haufen und schmalere Stränge epithelial liegender Zellen, der Bau kann also dem eines Epithelialcarcinoms sehr ähnlich sein. Die Diagnose ist mit Sicherheit nur zu stellen, wenn die Wucherung der Lymphgefässendothelien in Tumorzellen nachgewiesen wird, z. B. wenn man verfolgen kann, dass im Schnitt ein Lymphgefäss mit normaler Endothelauskleidung allmählich, unter Wucherung und Vergrösserung seiner Zellen, in einen soliden Zellstrang übergeht. Die Lymphgefässe zeigen ferner ein charakteristisches Aussehen, indem sie vielfach ampullenartige Erweiterungen haben und netzförmig mit einander zusammenhängen; daher findet man oft (bei vorgeschritteneren Tumoren in den jüngsten peripheren Teilen der Geschwulst) netzförmig mit einander zusammenhängende und mit knotenartigen Auftreibungen versehene Zellstränge. Die Gefässe, deren Endothelzellen zu den grossen, cubischen und polygonalen Tumorzellen gewuchert sind, haben natürlich die normale platte Endothelauskleidung nicht mehr. Dieser Umstand kann zur Unterscheidung gegen ein in die Lymphgefässe eingedrungenes Epithelialcarcinom verwertet werden, indem hier das Endothel in der Regel grösstenteils erhalten bleibt; man darf aber nicht umgekehrt schliessen, dass Epithelkrebs vorliegt, wenn plattes Endothel der Wand sichtbar ist, weil auch die endothelialen Zellstränge aus den Lymphgefässen, in welchen sie entstanden sind, in andere benachbarte eindringen können. Auch das Verhalten der Tumorzellen zur Oberfläche ist nicht absolut massgebend für die Beurteilung; einerseits kann ein Endotheliom mit atypischen Epithelwucherungen (s. S. 18) in Verbindung treten und so einen genetischen Zusammenhang mit der Oberfläche vortäuschen, andererseits brauchen aus tieferen epithelialen Gebilden (Drüsen) hervorgehende Krebse auch nicht mit der Oberfläche in Zusammenhang zu stehen. Abhebung der Gefässwand von den Zellmassen durch Schrumpfung bei der Härtung, so dass Spalten zwischen Wand und Inhalt entstehen, kommt bei beiden Tumorarten vor. Die Unterscheidung kann also recht schwierig werden.

Den in Fig. 5 abgebildeten Tumor möchte ich für ein Lymphgefässendotheliom halten wegen der vielfach deutlichen Anordnung der Tumorzellen in anastomosierenden netzartigen Figuren, wegen der knotig aufgetriebenen Stränge, ferner weil platte Endothelien an der Wandung nur spärlich nachzuweisen waren, weil trotz der Ausdehnung des Tumors (der Schnitt geht mitten durch die ca. 1 cm lange und etwa halb so breite Geschwulst der Lidkante) nirgend kompakte Geschwulstbildung mit typischen, in

bindegewebigem Stroma liegenden Alveolen besteht, endlich, weil in keinem der zahlreichen untersuchten Schnitte ein Zusammenhang mit der Oberfläche oder der Ausgang von Drüsen, Haarbälgen etc. aufzufinden war. Klinisch sind die Endothelcarcinome nicht von den epithelialen zu unterscheiden. An den Lidern sind Lymphgefässendotheliome nicht selten. Hinsberg fand unter 8 als

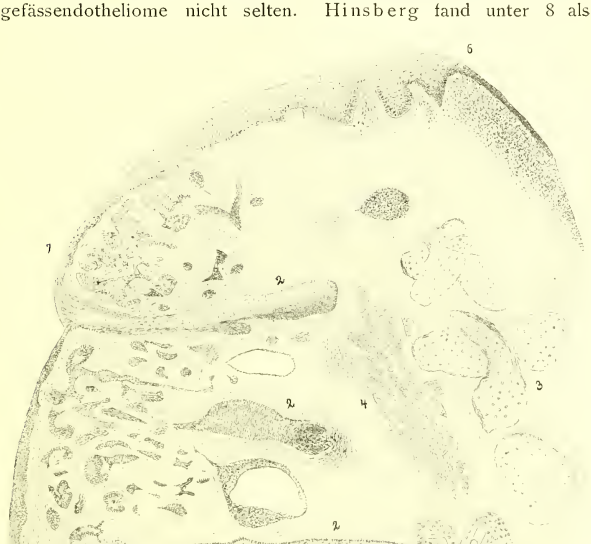

Fig. 5.

Endothelkrebs des Unterlides einer 51j. Frau; die Haut darüber war verdünnt, aber nicht ulceriert und nässte etwas. 1 Teile Moll'scher Drüsen, 2 Verschieden durchschnittene Haarbälge, 3 Stücke einer peripher getroffenen Meibom'schen Drüse, 4 Quer- und schräggetroffene quergestreifte Muskulatur, 5 Talgdrüse, 6 innere Lidkante, 7 äussere Lidkante, stark abgerundet. — Häm. Eos. — V. = 10.

»Lid-Epithelialcarcinom« exstirpierten Tumoren 4 Endothelkrebse; in Uebereinstimmung damit habe ich unter 6 klinisch als Epithelkrebs des Lidrandes bezeichneten Tumoren 3 angetroffen, welche mit sehr grosser Wahrscheinlichkeit als Endothelkrebse zu bezeichnen sind.

Volkmann, Deutsche Zeitschr. f. Chirurgie 1895 Bd. 41.
Manasse, Virchow's Arch. 1896, Bd. 143.
Hinsberg, Beiträge z. klin. Chirurgie v. Bruns, 1899, Bd. 24.

Carcinom.

Der Epithelkrebs ist am häufigsten unter allen Lidgeschwülsten. Der Tumor sitzt mit besonderer Vorliebe am Unterlid, und zwar in der Nähe der Lidkante am Uebergange der Lidhaut in den Lidrand, kann auch von letzterem selbst ausgehen. (cf. Fig. 6.) Weitaus in der Mehrzahl der Fälle geht er vom Oberflächenepithel aus, doch ist der Zusammenhang nicht immer leicht zu beweisen. Manchmal muss man viele Schnitte durchmustern, ehe man zwischen den im Bindegewebe liegenden Zellhaufen und der Epidermis Verbindungsstränge sieht. Da auch die Elemente anderer epithelialer Gebilde (Haarbälge, Drüse u. s. w.) dabei in Wucherung geraten können, so kann auch manchmal der Vermutung Raum gegeben werden, dass das Carcinom von solchen ausgegangen ist. Sicher zu beweisen ist das nicht häufig; auch wenn die Krebszellen nach Form, Grösse und Anordnung den Drüsenepithelien sehr ähnlich sehen, ist dies noch kein zwingender Grund, letztere auch als Ursprungsstätten anzusehen. Dass von den tief gelegenen, epithelialen Gebilden der Lider Carcinome ausgehen, kommt jedenfalls seltener vor. (Nach Ribbert entsteht das Carcinom bekanntlich aus abgeschnürten Zellen des Oberflächenepithels, welche den Zusammenhang mit diesem verloren haben; es kommt dann einerseits zum strangförmigen Auswachsen vom Oberflächenepithel in die Tiefe (als atypische Wucherung), andererseits zum Wachstum der Krebszellen gegen die Oberfläche, so dass beide Zellarten in Berührung treten und es meist unmöglich ist, zu sagen, wo die eine anfängt und die andere aufhört, wenn nicht der Krebs nachweisbar aus einer Drüse entstanden ist (z. B. Mamma), von welcher die Zellen der Epidermiszapfen zu unterscheiden sind. Die meisten Pathologen geben zwar die Richtigkeit der Ribbert'schen Anschauung für gewisse Fälle zu, bestreiten aber die Allgemeingültigkeit derselben).

Die Zellen können dann in mehr oder weniger ausgesprochener Weise verhornt oder verschleimt sein.

Im ersteren Fall werden sie nach dem Centrum der Zellhaufen hin platter, zuletzt kernlos und schichten sich zu den bekannten Hornperlen zusammen. Gerade diese Carcinome, die Hornkrebse, sind besonders von zahlreichen polynucleaeren Leukocyten durchsetzt, die sich namentlich im Centrum der Alveolen, welches ja der Epidermisoberfläche entspricht, anhäufen. (Fig. 6.)

Die Verschleimung betrifft mit Vorliebe die centralen Partien der Zellstränge und Haufen; es kann dadurch ein Lumen gebildet werden, so dass drüsenähnliche Bilder entstehen, quer und längs getroffene weitere und engere Schläuche, die mit ein- oder mehr-

schichtigem kubischem Epithel ausgekleidet sind, während im Lumen meist feinkörnige oder fädig geronnene Massen liegen, die sich durch ihre intensive Blaufärbung mit Hämatoxylin u. a. als Schleim zu erkennen geben.

Seltener als diese Verhornung und Verschleimung ist eine (hyaline?) kleinvacuoläre Degeneration der Zellen. Dabei treten homogene blasse Tropfen im Protoplasma auf, die fast die ganze Zelle einnehmen können, den Kern zur Seite drängen, wobei

Fig. 6.
Ulcerierter Hornkrebs vom Unterlid (ausgegangen vom Lidrandepithel) a b Lidrand, bei 1 Ulceration, 2 Meibom'sche Drüse mit abgeschilferten Epithelschüppchen im Lumen. Drüsenacini stark verschmälert, Ausführgang verengt, stellenweise (im letzten Acinus links) Wucherung junger fettfreier Epithelien. Nicht mehr abgebildet ist eine grosse atheromartige Cyste, in welche der ganze in der Abbildung nicht mehr dargestellte Teil der Drüse aufgegangen ist, 3 Muskulatur, 4 Schleimhaut, 5 Lidhaut, — Häm. Eos. — V. = 40.

schliesslich das Protoplasma nur in Form von schmalen Bälkchen zwischen den Tropfen übrig bleibt. Solche Zellen können auf den ersten Blick sternförmig aussehen, wenn man nicht darauf achtet, dass die hellen Massen innerhalb der Zellen liegen. Ob die Vacuolen, die im konservierten Präparat meist leer erscheinen, Glycogen enthalten haben, wäre am sichersten durch Untersuchung frischen Materials zu entscheiden.

Die Oberfläche des Carcinoms ist bekanntlich sehr häufig in den mittleren Teilen ulceriert, besonders beim Hornkrebs (Fig. 6),

mit Krusten, die aus verfetteten und verhornten Epithelien bestehen, bedeckt, der Rand wallartig verdickt durch gewuchertes Bindegewebe mit hohen, schmalen Papillen, zwischen die das Epithel in langen Sprossen sich hinein erstreckt.

Nimmt die Ulceration nur einen oberflächlichen Teil ein, während in der Tiefe zahlreiche, aus epithelial angeordneten Elementen bestehende Zellhaufen und Stränge liegen, oder handelt es sich um einen richtigen Tumor, so ist die Diagnose klar; anders aber, wenn der geschwürige Prozess nach der Tiefe sehr ausgedehnt ist im Verhältnis zur epithelialen Wucherung, wie wir das beim sogenannten

Ulcus rodens

sehen. Wo innerhalb oder in unmittelbarer Nachbarschaft epitheltragender Membranen Neubildungsvorgänge sich abspielen, welche zur Bildung von Granulationsgewebe oder spezifischer Tumorsubstanz führen (Friedländer), namentlich, wenn bei entzündlichen Prozessen Granulationsgewebe gebildet wird, welches dicht an das Epithel hinanreicht, kann dieses in Strängen in die Tiefe wuchern, welche manchmal netzförmige Verbindungen miteinander eingehen; es können dabei im Schnitt ganz isolierte Epithelhaufen in der Tiefe erscheinen, ohne dass klinisch auch nur das geringste für Carcinom spräche. Man findet solche »atypische Epithelwucherung« (»atypisch«, weil sie nicht zur gewöhnlichen oberflächlichen Epithelvermehrung führt) z. B. bei alten Beingeschwüren, bei Lebercirrhose, bei Lupus und Lepra, überhaupt, wie gesagt, besonders bei langdauernden Entzündungen von Haut, Schleimhäuten u. s. w. mit oder ohne Ulceration. Friedländer beobachtete sie auch experimentell in der Bronchialwand von Kaninchen, welche nach Vagusdurchschneidung Pneumonie bekommen hatten. Wir werden die atypische Epithelwucherung in der pathologischen Histologie von Conjunctiva, Pigmentepithel, Ciliarepithel noch eine wesentliche Rolle spielen sehen. Das Epithel scheint dabei auch in Lymphbahnen liegen zu können, deren Vorkommen im Granulationsgewebe heute wohl sichergestellt ist.

Fig. 7.
Ulcus rodens palp. inf. Abschnitt aus der Tiefe des Geschwürs. — Alcohol, Rasiermesserschnitt, Alauncarmin. — Granulationsgewebe mit Lymphgefässen, welche von epithelialen Zellen gefüllt sind. Die Füllmasse hat sich bei der Härtung von der Wand der Lymphgefässe zurückgezogen. — V. = 50.

Findet man also in einem Granulationsgewebe, selbst in der Tiefe, einige Epithelzüge, so ist daraus allein die Diagnose Carcinom nicht zu stellen. (Fig. 7. Fig. 8.)

In solchen Fällen, in welchen der histologische Befund also nicht zur Diagnosenstellung genügt, müssen wir derartien stets verdächtigen Bildern gegenuber den klinischen Befund mit in

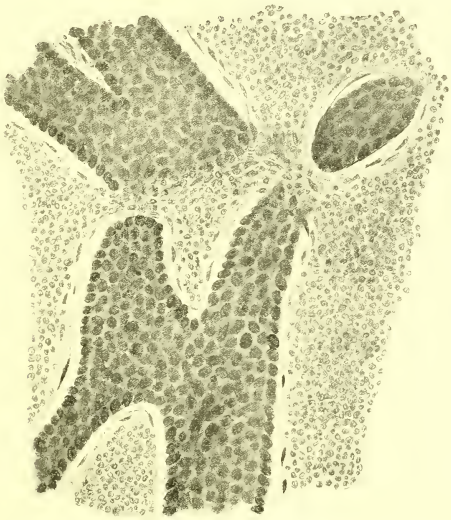

Fig. 8.
Ulcus rodens. Eine Stelle des Fig. 7 abgebildeten Schnittes bei starker Vergrösserung (500). Wand der Lymphgefässe deutlich.

Betracht ziehen, und nicht blos den bisherigen, sondern auch den weiteren Verlauf.

Friedländer, Ueber Epithelwucherung und Krebs. Strassburg, 1877.

B. Lidrand.

1. Entzündung.

Als Cilienboden ist der Lidrand häufig Sitz von pathologischen Prozessen an der vorderen Lidkante, welche sich in den Haarbälgen der Wimpern abspielen.

Akne des Lidrandes besteht in entzündlicher, kleinzelliger Infiltration des Haarbalges und des Haarfolikels.

Das **Hordeolum** ist ein Furunkel, eine (meist durch Staphylokokken hervorgerufene) eitrige Entzündung des Haarbalges. Dabei kommt es zur Nekrose der Wurzelscheide und deren Umgebung mit eitriger Sequestrierung des abgestorbenen Gewebes.

Der **Carbunkel** entsteht aus dem Furunkel, wenn (was hier seltener ist, als an der eigentlichen Haut) mehrere nebeneinander liegende Haarbälge befallen werden und der nekrotisierende Prozess eine grössere Ausdehnung gewinnt.

Beim **Ekzem des Lidrandes** treten Infiltrationsknötchen auf. Die Haarbälge und die Umgebung der Cilien finden wir von einkernigen Rundzellen und, in geringerer Menge, polynucleären Leukocyten durchsetzt. Die Knötchen können ulcerieren, die Oberfläche der kleinen Geschwüre zeigt sich dann oft von geronnenem und eingetrocknetem Exsudat bedeckt.

Blepharitis acarica (Raehlmann). In den Haarbälgen kommen nicht selten Milben vor, welche nach Raehlmann chronische Entzündungen veranlassen können, während sie von anderen als harmlose Schmarotzer angesehen werden. Man untersucht die epilierten Cilien am besten frisch, in Wasser (Raehlmann).

Raehlmann, Klin. Monatsbl. f. Augenheilk. 1899. Bd. 37.
Hünsche, Münchener med. Wochenschr. 1901.

Der Lidrand kann Sitz von **Primäraffekten** sein.

Lupus greift manchmal von der Lidhaut aus auf den Lidrand über.

Bei **Lepra** findet man hier mitunter kleine, gestielte Granulationsknötchen.

2. Trichiasis und Distichiasis.

Bei **erworbener Trichiasis** des intermarginalen Lidrandes findet Neubildung von Haaren nach im wesentlichen embryonalem Typus vom Epithel der Lidrandfläche her statt, bei den aus der vorderen Lidkante in abnormer Richtung wachsenden Cilien dagegen bilden sich aus den Haarbälgen der alten Cilien seitliche Epithelsprossen, aus welchen neugebildete Wimperhaare sich entwickeln und in den alten Balg hineinwachsen (Raehlmann). Bei dem ersteren Typus fand Raehlmann als erstes Stadium neugebildete, scharf begrenzte Epithelzapfen, teilweise mit seitlicher Sprossenbildung (Talgdrüsenanlage) in der Tiefe, ohne jeden Zusammenhang mit alten Haarbälgen. Die periphere Zellschicht derselben war cylindrisch, die sonstigen Elemente sind Stachelzellen. Schon vor Bildung des Haarkegels zeigt sich die Papille am Grund der Einsenkung; dann werden die

Zellen im Zapfen mehr länglich und ordnen sich parallel der Längsachse. Neben diesen Epithelzapfen mit Haarneubildung finden sich auch reichlich Einsenkungen ohne solche, teils solide, teils drüsenartig mit Lumen versehene.

Ursache der Neubildung ist Wucherung des Lidrandepithels bei chronisch entzündlichen Zuständen der Lidschleimhaut (besonders Trachom).

In einem Fall von **congenitaler Distichiasis** fand Kuhnt die zweite Cilienreihe an Stelle der vollkommen fehlenden Meibom'schen Drüsen entwickelt; die zugehörigen Moll'schen Drüsen waren stark hyperplastisch, die Krause'schen Drüsen, ausser am proximalen Rand des Tarsus, noch in einer zweiten Reihe in der Mitte des Tarsus entwickelt. Pathologische Veränderungen fehlten durchaus. Es handelte sich hier um »die Existenz eines wahren unkomplizierten heterotopischen« Doppelwuchses.

Raehlmann, Arch. f. Ophth. 1891. Bd. 37.
Kuhnt, Zeitschrift f. Augenheilk. 1899. Bd. 2.

3. Tumoren.

Unter den Lidrandgeschwülsten spielt das meist aus der Grenze von Lidhaut und Rand an der vorderen Lidkante sich entwickelnde **Carcinom** die wichtigste Rolle; wegen seiner engen lokalen Beziehung zur Lidhaut ist es schon dort (s. S. 16) besprochen worden (cf. Fig. 6).

Eine häufige und harmlose Geschwulst ist das **Milium.** Es besteht in einer Anhäufung von Epidermiszellen in einer Talgdrüse; diese können verhornt oder verfettet sein und einen kugligen Ballen bilden.

Besonderes Interesse verdienen zwei Arten von Tumoren, die von den Moll'schen Drüsen ausgehen und meist im medialen Teil der Vorder- und Hinterlidkante sitzen. Als solides Geschwülstchen dieser Art ist ein **Adenom der Moll'schen Drüsen** beschrieben worden; Häufiger sind die aus ihnen hervorgehenden Tumoren **seröse Cysten.** Diese bilden verschiedene Typen, je nachdem sie sich aus dem Ausführungsgang oder dem sekretorischen Drüsenteil entwickeln. Im ersteren Fall sind sie einkämmerig, ihre epitheliale Auskleidung gleicht dem Epithel des Ausführungsganges, d. h. es ist ein- bis zweischichtig, die Elemente sind platt, die Kerne rund oder oval, die Zellgrenzen oft nicht erkennbar. Im zweiten Fall können die Cysten mehrkämmerig sein, die Zellauskleidung entspricht dem Epithel des Drüsenkörpers, besteht also aus cylindrischen Zellen und nach aussen davon einer Lage glatter Muskelzellen, deren Kerne im Querschnitt natürlich als kleine rundliche Gebilde erscheinen.

Der Inhalt der Cysten ist gewöhnlich wasserklar mit einem feinen, weissen Sediment, das sich schon in vivo absetzen kann. Es enthält Eiweiss und Kalksalze (bemerkenswerterweise auch schwefelsauren Kalk), durch Proliferation von Wandelementen ins Lumen hinein kann es auch bei den Cysten zu adenomartigen Bildungen kommen (Cystadenoma papillare proliferum) [Wintersteiner].

Die Cysten entstehen durch Verlegung des Ausführungsganges, sei es durch Stäubchen, abgestossene Epithelien u. s. w., die hineingeschwemmt werden, sei es durch Schwellung der Schleimhaut in der Umgebung der Mündung bei Catarrhen, sie sind also Retentionscysten.

Wintersteiner, Arch. f. Augenheilk. 1896. Bd. 33 Ergänzungsheft und Bd. 40. 1900.

Zweites Kapitel.

Bindehaut.

Normale Histologie. Die Conjunctiva palpebralis besteht aus Tarsal- und Orbitalteil; in ersterem ist die Bindehaut fest mit dem derben Bindegewebe des Tarsus verbunden, in letzterem ist das submucöse Bindegewebe durchaus locker fibrillär.

Der Tarsalteil trägt zweischichtiges Epithel, indem einer Lage unregelmässig kubischer Zellen schönes Cylinderepithel aufsitzt. Die Cylinderzellen sind oft mangelhaft konserviert, sodass sie auch in Präparaten von normaler Schleimhaut oft fehlen. Im Orbitalteil erscheinen mehrere Schichten polygonaler Zellen zwischen die beiden Schichten eingelagert. Nach der Conj. bulbi hin geht dieses mehrschichtige Cylinder-Epithel allmählich in das dieser zugehörige geschichtete Plattenepithel über, welches in der tiefsten Schicht aus cylindrischen bis kubischen, in den mittleren aus unregelmässig polygonalen, in den oberflächlichen Lagen aus platten Elementen sich zusammensetzt.

Zwischen den Epithelien der Conj. bulbi und tarsi, namentlich auf ersterer und in der Gegend des Fornix, finden sich grössere, längsovale oder eiförmige Gebilde, die sog. Becherzellen oder Schleimzellen. Mit einem Becher haben die isolierten Zellen dadurch Aehnlichkeit, dass der bauchige Körper vorn eine kreisrunde Oeffnung (Stoma) besitzt, hinten oft in einen Stiel ausläuft. Die Zellen haben eine deutliche doppeltkonturierte (Green) Membran (Theca). In den tiefen Schichten sind die Zellen mehr rundlich, in den oberflächlichen erst oval; die Oeffnung haben nur die an die Oberfläche reichenden. Peters wies einen nach unten gehenden stielartigen Fortsatz nach, welcher oft der Basalmembran anhaftet. Der meist platte, im Durchschnitt sichelförmige Kern liegt am basalen Ende des Zellkörpers; er ist im Schnittpräparat (wegen der bedeutenden Grösse der Zelle) manchmal nicht getroffen, im Isolationspräparat aber stets vorhanden (Peters). Der bauchige Zellleib enthält Schleim, welcher im frischen Isolationspräparat oft aus der Oeffnung herausquillt. Frisch erscheint der Inhalt in Form homogener Kügelchen mit eingestreuten feinsten Körnchen, nach der Härtung grobkörnig oder netzförmig geronnen.

Den Schleimfärbungen gegenüber verhält sich der Inhalt verschieden (Hämatoxylin Ebner, basische Theerfarben, besonders Thionin Hoyer, Unna). Der Zellfuss enthält nur Protoplasma und färbt sich (Green) nicht spezifisch. Der übrige Inhalt färbt sich nur spezifisch, wenn der Schleim noch vorhanden ist; durch die meisten Härtungsmittel wird er mehr oder weniger extrahiert, wenn nicht Essigsäure zugesetz wurde, wodurch er gefällt wird. Selbst bei Konservierung des Schleimes aber finden sich nicht alle Becherzellen gleichmässig gefärbt, manche gar nicht, woraus vielleicht zu schliessen ist, dass dann noch nicht fertiges Mucin,

sondern erst ein Zwischenprodukt gebildet ist. Manchmal färbt sich der Schleim auch durch Weigert's Fibrinmethode.

Es ist strittig, ob die Becherzellen der normalen Schleimhaut zukommende, physiologische Gebilde (einzellige Schleimdrüsen) sind oder pathologisch entartete Epithelien. Solche »einzelligen Schleimdrüsen«, Zellen von grosser, blasiger Gestalt, wurden von Leydig 1851 in der Fischepidermis entdeckt und wegen ihrer Anfüllung mit Schleim »Schleimzellen« genannt. F. E. Schulze hielt es nicht für sicher, dass diese Zellen alle Schleim enthielten, und schlug, um über den Inhalt nichts zu präjudizieren, die Bezeichnung »Becherzellen« vor (1863). In der Bindehaut entdeckte Stieda 1863 ähnliche Zellen, die er als »einzellige Schleimdrüsen« auffasste. Während Waldeyer dieser Ansicht beipflichtete, sprachen sich die Ophthalmologen fast alle für die pathologische Natur dieser Gebilde aus. Besonders Sattler betonte, dass sie sich am zahlreichsten bei chronischen Reizzuständen der Conjunctiva finden, bei akuten und unter normalen Verhältnissen viel spärlicher, und dass das normale Bindehautsekret überhaupt nicht schleimig ist. Stieda änderte später seine ursprüngliche Meinung und sagte 1890, dass wohl eine zur Vernichtung der Zelle führende Metamorphose, eine Degeneration vorliege. Diese Zellen wurden schon bei Foeten und Neugeborenen in der Conjunctiva beobachtet (Pröbsting, Green u. a.). Green ist der erste Autor, welcher sie in 30 untersuchten, als normal bezeichneten Bindehäuten konstant gefunden hat.

Da die Becherzellen eine präformierte Oeffnung haben, durch welche sie den Schleim entleeren, nicht einfach platzen, so ist die Möglichkeit zuzugeben, dass sie den schleimigen Inhalt mehrfach erneuern, nicht einfach nach der Entleerung zu Grunde gehen (Green). Sie würden sich dann also mehr verhalten wie einzellige Drüsen, nicht wie degenerierende Zellen. Ihr Auftreten in allen Schichten beweist, dass sie nicht nur aus den cylindrischen Zellen entstehen. Nach Green werden sie in der tiefsten Schicht des Epithels (in der Keimschicht) gebildet. Während sie allmählich an die Oberfläche gedrängt werden, wird der der Basalmembran aufsitzende Stiel gebildet, indem der basale protoplasmatische Zellteil lang ausgezogen wird.

Jedenfalls finden sich die Becherzellen bei chronischen Reizzuständen der Conjunctiva, oft auch in Tumoren, viel zahlreicher als in normaler Schleimhaut; sie liegen dann nicht nur in Reihen, sondern häufig in ganzen Nestern beisammen. Uebrigens ist auch an anderen Lokalitäten, an welchen sie als physiologische Gebilde angesehen werden, die Menge der Becherzellen nicht immer dieselbe. So finden sie sich z. B. im Darm am reichlichsten nach längerem Hungern, bei der Verdauung am spärlichsten (Paneth, Hoyer).

Für die Becherzellen der menschlichen Conjunctiva darf man sagen, dass sie in normaler Schleimhaut (Green) regelmässig vorkommen, dass sie aber bei chronischen Reizzuständen in vermehrter, oft kolossaler Menge auftreten. In der unter dem Einfluss eines chronisch einwirkenden Reizes excessiv gesteigerten Bildung solcher Zellen aus der Keimschicht liegt also das Pathologische, nicht in ihrer Bildung überhaupt.

Die Tunica propria besteht aus adenoidem Bindegewebe, d. h. in ein feines Reticulum sind zahlreiche einkernige Lymphocyten eingelagert. Bei manchen Tieren finden sich an bestimmten Stellen der Bindehaut konstante Lymphfollikel. Für das Kaninchen behaupten Raehlmann und Villard, dass dann pathologische Verhältnisse vorliegen, letzterer fand sie nur in 2 bis 3 pCt. der untersuchten Fälle; ob Follikel auch in der normalen menschlichen Conjunctiva vorkommen, ist strittig. Jedenfalls sind manchmal die Lymphocyten stellenweise zu

umschriebenen Knötchen dichter angehäuft, die gewöhnlich ohne schärfere Grenze in das adenoide Gewebe übergehen und kein Keimcentrum besitzen; (auch in anderen Schleimhäuten (Darm) kommen in geringer Menge Follikel ohne Keimcentrum vor). Diese Lymphocytenanhäufungen unterscheiden sich natürlich im Aussehen wesentlich von den hyperplastischen Follikeln unter pathologischen Verhältnissen (adenoide Vegetationen, Trachom etc.) (vgl. S. 30). Wie im adenoiden Gewebe anderer Schleimhäute können jedenfalls auch in der Bindehaut unter verschiedenen Verhältnissen zeitweise Follikel auftreten und wieder verschwinden, die Annahme einer Vermehrung präformierter Follikel ist dazu nach unseren heutigen Anschauungen nicht notwendig. Das adenoide Gewebe entwickelt sich erst in den ersten Monaten des extrauterinen Lebens. Es bildet eine bis über den Fornix reichende, unter normalen Verhältnissen schmale Schicht, die aber an verschiedenen Stellen verschieden dick sein kann; gewöhnlich ist sie am dicksten über dem orbitalen Tarsusrand. Die Oberfläche dieser Schicht ist nicht geradlinig, sondern vielfach gefurcht: es besteht also eine Art Papillarkörper (Eble). Richtige kegelförmige Papillen finden sich aber nur an der inneren Lidkante, wo die Oberfläche der Schleimhaut dadurch glatt erscheint, dass die Thäler zwischen den Erhebungen durch das Epithel vollkommen ausgefüllt sind. In geringer Entfernung von der Lidkante sieht bekanntlich die Tarsalbindehaut sammetartig uneben aus: hier folgt das Epithel allen Erhebungen und Vertiefungen des Bindegewebes. Auf dem Querschnitt erscheinen die Einsenkungen als kleine, meist kurze, oft umgebogene Blindsäcke (Henle's tubulöse Drüsen); alle zeigen eine Lage niedrig kubischer und darauf eine Lage cylindrischer Elemente, zwischen denen reichlich Becherzellen vorkommen. Durch Flachschnitte zeigte Stieda, dass ein System von Rinnen und Furchen besteht, die mit dem zweischichtigen Epithel der Conj. tarsi ausgekleidet sind. Oft haben diese Furchen blindsackförmige Anhänge. Nach Baumgarten kommen, besonders in den nasalen Lidteilen, aber individuell sehr verschieden, ausser dem Rinnensystem Stieda's aber auch richtige schlauchförmige Epitheleinsenkungen oberflächlich vor (Baumgarten's tubulöse Drüsen). Das Stieda'sche Rinnen- und Furchensystem reicht soweit wie die adenoide Schicht, hört also in der Gegend des Fornix auf.

Im Tarsus, welcher aus knorpelhartem, derbem Bindegewebe besteht, sind die acinösen, als modifizierte Talgdrüsen aufzufassenden Meibom'schen Drüsen eingebettet, die am Lidrande ausmünden. Die Drüsenzellen sind mit Fettkörnchen gefüllt, nur die jüngeren, am Rande der Acini liegenden Zellen enthalten kein Fett, sondern färbbares Protoplasma. Bei jüngeren Individuen sind diese fettfreien Zellen zahlreicher, auch finden sich hier aus nicht verfetteten Zellen bestehende Sprossenbildungen der peripheren Acinuspartieen. Die Acini sind von endothelausgekleideten Lymphspalten umgeben.

Im Fornix liegen die acinotubulären Krause'schen und am orbitalen Tarsalrand, oft unmittelbar an die Meibom'schen Drüsen heranreichend, die gleichgebauten tarsoconjunctivalen Drüsen (accessorische Thränendrüsen). Ihre Zahl und Verteilung ist variabel, doch finden sich die meisten konstant in der Nachbarschaft der Thränendrüse, also am äusseren Augenwinkel, namentlich im Oberlid, viel weniger im Unterlid. Der feinere Bau gleicht dem der Thränendrüse, die Acini sind klein und besitzen ein niedriges kubisches Epithel, die im Fornix ausmündenden Ausführungsgänge haben auf einer Lage kubischer Zellen Zylinderepithel. Das Sekret ist nicht schleimig, sondern wässrig, die Drüsen liefern die normale Bindehautflüssigkeit.

Das submucöse Bindegewebe ist vom Tarsalrande an bis zum Hornhautrand locker, nur an letzterem besteht eine festere Verbindung mit der Sklera. Hier

bildet auch die Tunica propria, welche vom Ende der adenoiden Schicht ab glatt ist, wieder einige Papillen, deren Thäler ebenso wie an der inneren Lidkante vom Epithel ausgefüllt werden. Bei brünetten Individuen ist hier die tiefste Zellschicht des letzteren mit braunem, feinkörnigem Pigment gefüllt.

Die Plica semilunaris ist eine einfache Falte der Skleralbindehaut, trägt dasselbe Epithel wie diese und enthält manchmal ein Knorpelplättchen, auch eine kleine acinöse Drüse kommt gelegentlich vor, als Analogon der bei Tieren mit ausgebildetem dritten Augenlid hier vorhandenen Harder'schen Drüse.

Die Carunkel besitzt das Epithel einer Schleimhaut auf einem dem subcutanen gleichenden Bindegewebe; sie ist eine modifizierte Hautinsel. Das Epithel ist zweischichtig wie das der Conj. tarsi, wird aber nach dem Gipfel zu mehrschichtig. Stets finden sich Becherzellen und kurze blindsackähnliche Einstülpungen, ferner feine Haare mit Bälgen und Talgdrüsen, sowie Drüsen mit kleinen Acini, welche den Krause'schen gleichen. Nach einigen Autoren kommen auch Schweissdrüsen vor. Das Bindegewebe enthält Fettläppchen.

Stieda, Arch. f. mikrosk. Anat. 1867. Bd. 3.
Reich, Arch. f. Ophth. 1875. Bd. 21.
Sattler, Arch. f. Ophth. 1877. Bd. 23.
Wolfring, Klin. Monatsbl. f. Augenheilk. 1878. Beilageheft.
Jacobson, Arch. f. Ophth. 1879. Bd. 25.
Baumgarten, Arch. f. Ophth. 1880. Bd. 26.
Raehlmann, Arch. f. Ophth. 1883. Bd. 29.
Stieda, Arch. f. mikroskop. Anat. 1890. Bd. 36.
Terson, Arch. d' Ophth. 1892. Bd. 12.
Green, Arch. f. Ophth. 1894. Bd. 40.

A. Lidbindehaut.

1. Entzündung.

a) Allgemein-Histologisches.

Die frischeren Veränderungen im **akuten Stadium** der Entzündung bestehen in meist mässiger Verdickung der adenoiden Schicht durch massenhafte Infiltration mit Rundzellen, teils durch Vermehrung der einkernigen Lymphocyten, teils durch Einwanderung polynucleärer Leukocyten. Letztere durchwandern auch in Menge das Epithel und mischen sich dem Sekret bei, das dadurch eiterähnlich wird. Die polynucleären Leukocyten können bekanntlich mit ihren Kernen die verschiedensten Gestalten annehmen. So bilden sie oft fädige oder strichförmige Figuren, die mit Kernfärbemitteln stark gefärbt werden und manchmal ein netzartig aussehendes Gewirre bilden, sowohl unterhalb des Epithels als in diesem selbst. Nach Peters sind diese netzartigen Figuren nicht Leukocytenkerne, sondern intercelluläre Gerinnungsprodukte. Mit der Verbreiterung der adenoiden Schicht durch Infiltration und Gefässhyperämie werden auch die Papillen vergrössert, die Rauhigkeiten der Oberfläche erscheinen deutlicher. Die Papillenschwellung kann kolossale Dimensionen erreichen; so z. B. bei Conj. gonorrhoica, bei welcher die Leisten,

Papillen etc. durch zellige Infiltration und Gefässfüllung schnell enorm vergrössert werden.

Die Blut- und Lymphgefässe sind stark gefüllt und geschlängelt, der Gehalt des Blutes an polynucleären Leukocyten, wie bei jeder akuten Entzündung, vermehrt.

Die Lymphbahnen um die Gefässe und Nerven herum sind mit einkernigen Lymphocyten angefüllt. Bei heftiger, mit starker Schwellung einhergehender Entzündung sind auch die acinotubulären Drüsen durch Infiltration des interstitiellen Bindegewebes affiziert. (Wolfring). Diese »kleinzellige Infiltration« der Gefässe und Nerven findet sich, im Gegensatz zu der Infiltration mit polynucleären Leukocyten, noch lange nach Ablauf des akuten Stadiums; sogar noch nach Ablauf der Entzündung überhaupt bleibt sie lange zurück, so dass also Rundzelleneinscheidung von Gefässen und Nerven allein nichts für das augenblickliche Bestehen einer Entzündung beweist.

Die fixen Bindegewebszellen sind vergrössert, geschwollen. Bald sind auch die Mastzellen reichlich vermehrt. Man sieht die unregelmässig eckigen oder rundlichen oder auch länglichen, mit kurzen, plumpen Fortsätzen versehenen Zellleiber, unter deren dichter Körnelung der relativ kleine runde Kern oft undeutlich wird, das submucöse Gewebe in Menge durchsetzen. Die Körner farben sich mit basischen Farbstoffen (Methylenblau, Dahlia u. a.) intensiv, bei Anwendung der Weigert'schen Resorcinfuchsinfärbung (auf elastische Fasern) leuchtend rot, bei Weigert's Fibrinfärbungsmethode blau; sie könnten gelegentlich mit Kokken verwechselt werden.

Die Epithelien gehen massenhaft durch Verschleimung unter Schrumpfung und Verlust des Kernes zu Grunde und werden abgestossen. Eigentliche Becherzellen finden sich bei akuten Katarrhen weniger als bei chronischen.

Im **chronischen** Stadium finden wir erhebliche Vermehrung der Becherzellen, sowohl an der Oberfläche als in der Tiefe der Epitheleinsenkungen. Sie können ganze Nester bilden (Fig. 9). Die Einsenkungen selbst sind entsprechend der Papillarhypertrophie vermehrt und mehr verzweigt, und finden sich als oft drüsenartig atypische Epithelwucherungen (s. S. 18) in der Tiefe, doch reichen sie nie über die Infiltrationsschicht hinaus. Sie kommen wohl zum Teil durch aktive Proliferation des Epithels, durch Sprossenbildung, welche vom Grunde der normalen Einsenkungen ausgeht, zu Stande, zum Teil aber jedenfalls dadurch, dass das durch die Zellvermehrung und Gefässfüllung u. s. w. geschwollene Bindegewebe sich gegen das Oberflächen-Epithel in unregelmässiger Weise erhebt und so die in der Norm vorhan-

denen Papillen und Leisten vergrössert; dadurch schon werden die Epitheleinsenkungen verlängert. Am Zustandekommen dieser atypischen Epithelwucherung ist also wohl Epithel und Bindegewebe aktiv beteiligt. Iwanoff, welcher diese Epithelwucherung bei Trachom sah, glaubte, dass sie für dieses pathognomisch sei (Trachomdrüsen).

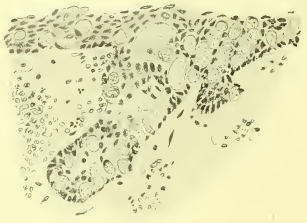

Fig. 9
Becherzellen bei chronischer Conjunctivitis, an der Oberfläche und in einer Einsenkung, teils einzeln, teils in Nestern zusammenliegend. Der Zelikern liegt vielfach abgeplattet am basalen Rand, vielfach ist er nicht sichtbar. — Etwas schräger Schnitt. — Häm. Eos. V. = 240.

Im weiteren Verlauf eines Katarrhs kann, wie an allen Schleimhäuten, das Epithel nun in charakteristischer Weise verändert werden; zunächst finden wir an Stelle des Cylinderepithels hie und da mehrschichtiges Plattenepithel, bei länger bestehendem chronischem Katarrh wird es ganz hautähnlich, epidermoidal, (Fig. 10), besonders am Unterlid, wenn Ectropium eingetreten ist, wo-

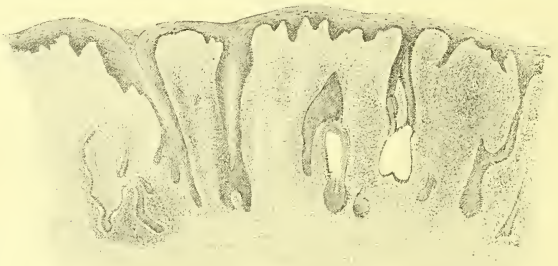

Fig. 10.
Epidermoidale Schleimhaut bei altem Catarrh und Ectropium des Unterlides. — Häm. Eos. — V. = 50.

durch die Schleimhaut dauernd mit der Luft in Berührung kommt. Dann präsentiert sich an Stelle des Cylinderepithels eine mehrschichtige Zellenlage, deren unterste niedrig cylindrisch oder kubisch ist; sie entspricht der Keimschicht der Epidermis. Darauf folgen einige Lagen polygonaler Zellen mit Intercellularbrücken, entsprechend den Stachelzellen des Rete Malpighi, weiter platte Zellen, deren oberflächlichste Lagen kernlos sind. Verhornung scheint an diesen in der Lidbindehaut nicht zu Stande zu kommen.

Da das subepitheliale Gewebe, wie erwähnt, auch gewuchert ist und grössere Papillen erzeugt hat, so reichen die drüsenähnlichen Epithelschläuche und Züge weit in die Tiefe. Die Epitheleinsenkungen haben stets das zweischichtige Epithel, bei welchem einer Lage kubischer Zellen schöne Cylinderzellen mit basal gelegenem Kern aufsitzen. Durch Abstossung von Zellen oder Schleimabsonderung kann es im Grunde der Einsenkung zu Ausdehnung des meist von vornherein vorhandenen, aber engen Lumens kommen, wenn das Sekret nicht nach aussen entleert wird. Die im Lumen liegenden amorphen Masse, in welche die Sekretreste, die abgestossenen Zellen u. s. w. umgewandelt werden, dicken ein und können schliesslich zu Konkrementen werden (Fuchs, Wintersteiner). (Ueber die Beziehung der Epitheleinsenkungen zur Cystenbildung s. unter Cysten.)

Die **Papillarhypertrophie** bei akuter und chronischer Entzündung ist, entsprechend der normalerweise stärksten Ausbildung des Papillarkörpers, an der Grenze von Tarsal- und Orbitalteil am bedeutendsten. Sie besteht zuerst in Schwellung durch Hyperaemie und Infiltration, und später Wucherung des Bindegewebes der einzelnen Papillen, Leisten, Riffe, wodurch diese vergrössert und verlängert, auch verästelt werden, und findet sich bei allen starken Entzündungen, die auch gewöhnlich mit erheblicher Sekretion einhergehen, in verschiedenem Grade ausgesprochen.

Eine eigentümliche Erscheinung bieten die hypertrophischen Papillen beim sog. Frühjahrskatarrh. Sie erscheinen glatt, hart und abgeplattet, das Bindegewebe und die Gefässe derselben sind oft glasig entartet, das sie überziehende Epithel ist verdickt (cf. S. 67).

Durch verschiedene Reize entwickeln sich **Follikel** in der adenoiden Schicht der Bindehaut. Sie können bekanntlich ohne Entzündung auftreten, analog der nichtentzündlichen chronischen Hyperplasie lymphatischer Organe (Tonsillen) oder neben den Erscheinungen des gewöhnlichen Katarrhs (C. follicularis). In beiden Fällen verschwinden sie ohne Narbenbildung. Manchmal liegen sie so dicht unter dem verdünnten Epithel, dass man den Eindruck gewinnt, sie könnten leicht platzen und ihren Inhalt nach aussen entleeren. Im allgemeinen wird angenommen, dass die Lymphocyten in die Blut- und Lymphbahnen gelangen und so abgeführt werden, so dass der Follikel durch »Resorption« verschwindet. Bei Tuberkulose können sie zahlreich vorhanden sein, treten aber gegen die übrigen Gewebsveränderungen zurück. Eine bedeutende Rolle spielen sie durch ihre Massenhaftigkeit und besonders durch ihr weiteres Schicksal nur bei der nach ihnen, den

»Körnern« benannten Conj. granulosa, indem hier die Resorption nicht oder nur vereinzelt vorkommt, sondern gewöhnlich eine Bindegewebsentwicklung mit Ausgang in Narbengewebe eintritt. Vereinzelte Follikel mit bindegewebiger Umwandlung fand Raehlmann auch bei chronischer Blennorrhoe.

Raehlmann, Arch. f. Ophth. 1883. Bd. 29.
Wolfring, Arch. f. Augenheilk. 1895. Bd. 31.
Bock, Die gesunde und kranke Thränendrüse. Wien. 1896.
Mitvalski, Centralbl. f. Augenheilk. 1897. Bd. 21.
Peters, Centralbl. f. Augenheilk. 1897. Bd. 21.
Fuchs, Arch. f. Ophth. 1898. Bd. 46.
Wintersteiner, Arch. f. Ophth. 1898. Bd. 46.

b) Specielle Entzündungsformen.

Chronische Blennorrhoe.

Bei der sog. chronischen Blennorrhoe (im nicht spezifischen Sinne des Wortes) ist die Vergrösserung der Leisten und Riffe sehr bedeutend; auf Querschnitten erscheinen auch die geschwollenen Falten des Orbitalteiles als hypertrophische Papillen. Durch sekundäre leistenförmige Wucherungen der Schleimhautfalten kann es zu den bekannten blumenkohl- oder hahnenkammähnlichen Exkrescenzen kommen. Das Epithel auf der Höhe der Prominenzen ist stellenweise unregelmässig gewuchert. Auch Follikel kommen vor. Die Infiltration reicht hier, im Gegensatz zum Trachom (s. u.), nie über die adenoide Schicht hinaus. In dieser entwickeln sich mit der Zeit Bindegewebsfasern, die indes stets zart bleiben, nie sklerotisch werden. So kann hier das subepitheliale Gewebe eine zartnarbige Beschaffenheit annehmen (Raehlmann).

Raehlmann, Arch. f. Ophth. 1883. Bd. 29.

Conjunctivitis granulosa (Trachom).

Die Follikel (Lymphknötchen) unterscheiden sich in ihrem Bau nicht wesentlich von denen anderer Schleimhäute, sie bestehen aus einem Gerüst von Bindegewebsfasern mit gewöhnlichen und vergrösserten (hypertrophischen) Bindegewebszellen und einer Menge von Lymphocyten verschiedener Form, ohne besondere bindegewebige Hülle. Nur die besondere Art der Rückbildung ist für das Trachom (neben den definitiven Veränderungen der übrigen Schleimhaut) charakteristisch, was zuerst Wolfring angab.

Bei schwacher Vergrösserung (Fig. 14) unterscheiden wir eine die Hauptmasse bildende helle, centrale Partie, welche aus grossen Zellen mit schwach färbbarem Kern besteht, das Keimcentrum, und eine ziemlich scharf gegen dieses abgesetzte dunkle Randpartie, gebildet durch streifenförmig das Keimcentrum umgebende,

dicht in Bindegewebsspalten liegende kleinere Elemente mit stark färbbarem Kern, welche den einkernigen Lymphocyten der adenoiden Schicht gleichen, aber dichter liegen als diese.

Die kleinsten Follikel hat Addario auf Serienschnitten untersucht. Solche Initialknötchen finden sich nur in den tiefsten Teilen des adenoiden Gewebes; hier entstehen also die Follikel. In einem Knötchen von 0,24 mm Durchmesser fand Addario das Keimcentrum relativ klein (0,16 mm Durchmesser) gegen die Randpartie. In ersterem liegen die grossen Zellen ziemlich weit auseinander, so dass zwischen ihnen ein faseriges Gerüst erkannt werden kann, welches vom peripheren Bindegewebe durch Vordringen der Fasern gegen das Centrum hin entsteht. Dabei teilen sich die Fasern fortgesetzt, die so gebildeten Maschen werden nach der Mitte zu immer enger.

Die Hauptmasse der Zellen des Keimcentrums besteht aus grossen, rundlichen oder, wo sie dichter liegen, durch gegenseitigen Druck polygonal abgeplatteten, »epitheloiden« Elementen mit verschieden grossem, granuliertem, schwach färbbarem, ovalem oder gelapptem Kern, vielfach mit Mitosen. Die Zellleiber sind, wenigstens im gehärteten Präparat, meist undeutlich. Das sind die sog. grossen einkernigen Lymphocyten, welche als Mutterzellen der kleinen, mit einem stark färbbaren Kern versehenen Lymphocyten angesehen werden (Lymphogonien, Benda) (Fig. 11).

Zwischen diesen finden sich in bescheidener Anzahl grössere Zellen mit einem ovalen oder rundlichen, blassen, homogenen, ein bis zwei Kernkörperchen enthaltenden Kern, der drei- bis viermal so gross ist, als der der meisten grossen Lymphocyten. Die Zellleiber sind unregelmässig rundlich oder sternförmig, mit oft langen, dünnen Ausläufern versehen. Diese Elemente haben eine enge Beziehung zum bindegewebigen Faserwerk, dem sie entweder breit aufsitzen oder nur mit den Ausläufern adhärieren (Addario). Einzelne dieser Zellen enthalten im Protoplasma mit Hämatoxylin stark färbbare rundliche oder hauben- oder muschelförmige Körperchen mit einer helleren wenig färbbaren Umgebung.

Diese Zellen sind wohl mit Addario als vergrösserte fixe Bindegewebszellen aufzufassen. Flemming fand solche Zellen auch in normalen Lymphdrüsen beim Rind und Kaninchen, ebenso in den Peyer'schen Knötchen; sie sind »ihrer Form nach grossenteils sicherlich so beschaffen, dass man sie eher für vergrösserte fixe Zellen des Reticulum, als für amoeboide fressende Zellen halten wird; freilich ist es nicht auszuschliessen, dass auch letztere sich vergrössern . . . könnten.« (S. 84.) Ueber die Einschlüsse, welche Flemming »tingible Körperchen« nennt, äussert er sich dahin, dass

sie »nicht als Kernfragmentierungen betrachtet werden können, obschon einzelne davon diesen Schein erwecken mögen«, und sagt, dass er sie »ihrem Wesen nach noch fraglich nennen muss.« (S. 77.) Villard hält die Zellen für Phagocyten, welche polynucleäre Leukocyten aufgenommen haben, deren Kernreste die Körperchen darstellen sollen. Leber, dem diese Deutung wegen des spärlichen Vorkommens der mehrkernigen Leukocyten im Keimcentrum zweifelhaft erschien, nanntedie fraglichen Elemente einfach »Körperchenzellen«. Nach Addario sind es ein- und mehrkernige Bindegewebszellen, die hypertrophiert und vom Gerüst losgelöst sind, und von deren Kernen einer oder mehrere im Zerfall sind; in der That bildet er aus einem weiter entwickelten Follikel Zellen ab, in denen die chromatile Substanz des Kernes in Form solcher Körperchen erscheint.

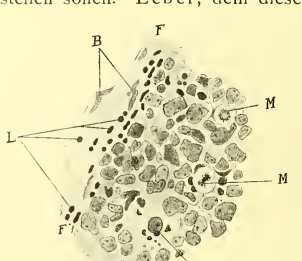

Fig. 11. *Peripherer Teil eines Follikels.* F fibrilläres Bindegewebe am Rande. B Bindegewebszellen. L Lymphocyten. M Follikelzellen mit Mitosen. K Körperchenzelle. — Das Protoplasma der Follikelzellen ist nicht sichtbar, die Zelleiber erscheinen an einzelnen Stellen durch intercelluläre Gerinnungen (durch Haematoxylin blass blau gefärbt) von einander abgegrenzt. — Häm Eos. — V. = ca. 550.

Bei weiterer Entwicklung des Follikels wird namentlich das Keimcentrum im Verhältnis zur Randpartie immer grösser. Die grossen Bindegewebszellen liegen weiter auseinander, durch mehr Lymphocyten getrennt, und enthalten fast alle Körperchen. Ausser den erwähnten Formen der letzteren beschreibt Addario hier auch kugel- oder kugelschalenähnliche Gebilde. In diesem Stadium fand er weiter Zellen mit mehreren Kernen, von denen einige Körperchen einschlossen, ferner Protaplasmahaufen von der Grösse und Form der Bindegewebszellen, welche keinen normalen Kern, sondern nur Körperchen enthielten. Als Uebergangsformen zu den mehrkernigen Zellen sieht Addario länglich unregelmässige Elemente mit mehreren Kernen und spärlichem Protoplasma an. Die grossen hypertrophischen körperchenhaltigen Bindegewebszellen kommen nach Marchand in allen chronisch-entzündlich veränderten Geweben vor (Addario). — Ausser den Körperchen enthalten diese Zellen auch vielfach gelbbräunliche, verschieden grosse, rundliche Pigmentkörnchen. Auch diese fand Flemming in normalen Lymphdrüsen. Er weist den Gedanken zurück, dass es etwa »blutkörperchenhaltige« Zellen seien, man könne sie, ebenso wie die tingiblen Körper, als Produkte intracellularen Stoffwechsels auffassen.

Von sonstigen zelligen Elementen kommen im Follikel, aber nicht ausschliesslich im Keimcentrum, spärliche Mastzellen und einige polynucleäre Leucocyten vor.

Der ausgebildete Trachom-Follikel enthält spärliche Blutkapillaren. Lymphgefässe sind in ihm nicht nachweisbar, nur, nahe dem Rande, Saftspalten ohne endotheliale Auskleidung, oft mit Lymphocyten vollgestopft. Stark gefüllte Lymphgefässe finden sich aber fast immer in der Umgebung des Follikels (Fig. 12), nament-

Fig. 12.
Lymphgefässe bei Trachom, mit einkernigen Lymphocyten vollgestopft. Lymphgefässendothelien nur stellenweise zu erkennen. 1 Bindehautepithel, 2 verbreiterte adenoide Schicht, 3 Lymphgefässe, 4 Blutgefässe. — Häm. Eos. — V. = ca. 200.

lich in der eigentlichen Submucosa unterhalb der adenoiden Schicht, während die Follikel bei Tieren vielfach aussen von reichlicheren Blutkapillaren durchzogen und von Lymphgefässen umsponnen erscheinen, die mit den Lymphspalten in seinem Innern in Verbindung stehen (Villard u. a.) Schon Wolfring bemerkte, dass grössere Blutgefässe nur an der Oberfläche der Knötchen sich ausbreiten, während der Innenraum lediglich ein spärliches Kapillarnetz aufweist.

Je mehr der Follikel wächst, um so mehr drängt er die Bindegewebsfasern der Umgebung, namentlich der Submucosa, zusammen. Diese liegen dadurch dichter und können seitlich und unten eine unvollständige Kapsel vortäuschen; doch sieht man leicht, z. B. an Schnitten, die nur mit Fuchsin und Pikrinsäure ohne Kern-

färbung behandelt sind, dass die Bindegewebsfasern einfach mit denen der übrigen Schleimhaut continuierlich zusammenhängen, ohne abgegrenzt zu sein, und nicht zum Follikel gehören. Bei dieser Färbung kann man sich auch über die spärliche Menge leimgebender Bindegewebsfasern im Innern des entwickelten Follikels am leichtesten orientieren, da selbst die zartesten aus dem gelblichen Grunde, den die Zellleiber darstellen und aus dem nur blutgefüllte Kapillaren durch etwas intensiver gelbe Farbe auffallen, durch ihr tiefes Rot sofort in die Augen springen. (Fig. 13.)



Fig. 13.
Fibrilläres Bindegewebe eines Follikels. 1 Schleimhautoberfläche, 2 feine Gefässe im Follikel. — Pikrinsäure-Fuchsin ohne Kernfärbung. Die heller gehaltenen Partieen der Abbildung sind im Präparat verschieden tief gelb, die schwarz dargestellten Fasern intensiv rot gefärbt. — V. = 240.

Der Endausgang der Entwicklung ist Umwandlung des Follikels in narbiges Bindegewebe. Auf welche Weise das zustande kommt, darüber gehen die Ansichten auseinander.

Nach Raehlmann kann der Inhalt erweichen oder durch einen Indurationsprozess veröden. »Die Erweichung im Innern des Follikels geht einher mit einem Zerfall der zelligen Gebilde. Die Zellkörper werden blasser, ihre Konturen verschwinden; es entsteht eine körnig-krümelige Masse, in welcher Formbestandteile nicht mehr aufzuweisen sind. Zuweilen zeigt sich eine gallertige bis schlammige*) Zwischensubstanz, in welcher die Körner

*) schleimige?

eingelagert sind.« Die Fasern der Gerüstsubstanz widerstehen länger. Gewöhnlich verfettet das über den Follikeln befindliche adenoide Gewebe, das Epithel wird schleimig erweicht und abgestossen und so der Durchbruch des Follikels mit teilweiser Entleerung seines Inhalts nach aussen vorbereitet, der dann beim geringsten Druck eintreten kann. Durch die Ruptur entsteht ein follikuläres Geschwür; die Defekte schliessen sich durch Narbenbildung. Werden bei der Heilung die Epithelränder in die granu-

Fig. 14.
Florides Trachom. 1 Follikel, 2 infiltrierte Krause'sche Drüse, die infiltrierenden Zellen sind meist grosse Elemente mit grossem, blassgefärbtem Kern (wohl Bindegewebszellen), in der Mitte eine umschriebene Ansammlung kleiner, mit einem stark gefärbtem Kern versehener Lymphocyten. Die Drüsenteile auseinandergedrängt, z. T. cystisch, an Zahl vermindert. 3 mit Lymphocyten vollgestopfte Lymphgefässe, 4 infiltrierte Schleimhaut, deren Epithel von zahlreichen ein- und mehrkernigen Leukocyten durchsetzt ist und durch die intensive Kernfärbung der letzteren sehr dunkelgefärbt erscheint. — Häm. Eos. — V. = 70.

lierende Masse eingeschlossen, so kann es zur Bildung von Epithelsprossen kommen. — In anderen Fällen geht der Follikel durch Induration zu Grunde, indem an Stelle des zelligen Inhaltes ein Konvolut verdickter, mehr oder weniger sklerosierter Bindegewebsfasern sich ausbildet. Die Faserbildung und die Sklerose geht immer von der Follikelhülle aus und schreitet centralwärts weiter, der Follikelinhalt wird kleiner, die Hülle dicker und breiter. Sklerotisch verdickte Gefässe fand Raehlmann nur in der Umgebung des Follikels. Die Induration schien ihm seltener zu sein als die Erweichung und Ruptur, er bezeichnet das Trachom geradezu als »follikuläre Entzündung mit vorwiegend ulcerativem

Charakter«; gewöhnlich »verlaufen beide Prozesse nebeneinander. Ulcerationen und Narbenbildung auf der Oberfläche, Bindegewebssklerose in der Tiefe«. Andere Autoren halten die Ruptur für ein nur ausnahmsweise eintretendes Ereignis oder erklären sie als ein bei der Excision der Schleimhaut erzeugtes Kunstprodukt.

Addario schildert die Rückbildung des Follikels anders: Im entwickelten Follikel gehen Bindegewebszellen durch Nekrose zu Grunde und verschwinden, an ihrer Stelle finden sich dann mit Flüssigkeit gefüllte Spalträume, in denen noch tingible Körperchen frei liegen können. Solche Stellen erscheinen bei schwacher Vergrösserung als helle Lücken. (Fig. 14.) Die Lymphocyten bleiben zunächst erhalten. Das Epithel über dem Follikel ist durch den von letzterem ausgeübten Druck verdünnt und vielfach abgeschilfert. Häufig kommt es dann zur Ruptur; die Follikel entleeren sich allmählich, fallen dann zusammen und geben Anlass zur Bildung gewundener Spalten, in denen nur ein grosser Teil des Gerüstes mit einzelnen Lymphocyten noch übrig ist. Hier entwickelt sich dann junges Bindegewebe. Besonders geht dieses von der Adventitia der umgebenden Blutgefässe aus, um welche herum eine reiche Wucherung spindelförmiger Zellen sichtbar ist. Die Bindegewebsentwicklung, welche oft eine konzentrische (Pick), fibröse Kapsel um den Follikel bildet, tritt schon frühzeitig ein, selbst wenn die Nekrose nur partiell ist; solche Follikel erscheinen oft gut erhalten, erst bei genauerem Zusehen bemerkt man die durch den Zellschwund enstandenen feinen Spalten.

Nekrose grösserer Zellkomplexe im Follikel wird neuerdings ziemlich allgemein in Abrede gestellt; wo das Centrum schlechter färbbar erscheint, erklärt man das meist durch schlechte Conservierung der Teile wegen mangelhaften Eindringens des Härtungsmittels. Addario giebt an, selten eine kleine Gruppe lymphoider Elemente im Stadium der Koagulationsnekrose gefunden zu haben.

Die Veränderungen des Epithels sind zum grössten Teil nur solche, wie sie bei jeder starken, längere Zeit dauernden Entzündung vorkommen. Besonders ist im akuten Stadium das ganze Epithel reichlich von Leukocyten durchsetzt, oft so, dass die Epithelkerne kaum sichtbar sind. Wo es durch Follikel emporgehoben wird, ist es auf dem Gipfel oft nicht mehr cylindrisch, sondern besteht aus Schichten platter Elemente, deren Intercellularräume erweitert und mit Leukocyten erfüllt sind; aber auch hier kommen nach Villard epithelentblösste Stellen nicht vor. Die durch Papillarhypertrophie erzeugten Epitheleinsenkungen, welche von Berlin und Iwanoff als pathognomonische »Trachomdrüsen«

aufgefasst wurden, sind die gleichen, wie sie bei jedem stärkeren chronischen Katarrh vorkommen (s. S. 27 u. 28), ebenso die bei alten Fällen gelegentlich (Villard) beobachtete Umwandlung des Epithels in geschichtetes Pflasterepithel epidermoidalen Charakters.

In der adenoiden Schicht finden sich, ausser den Follikeln, auch zunächst nur die gewöhnlichen Erscheinungen starker Entzündung; die Schicht ist verbreitert, die Lymphocyten sind vermehrt, auch zahlreiche mehrkernige Leukocyten finden sich darin, subepithelial oft zu dichten Knäueln angehäuft, indem die intensiv färbbaren Kerne fädig ausgezogen erscheinen und wirr durcheinander liegen. Manches von diesen fädigen Massen mag auch mit Peters (vgl. S. 26) als intercellulares Gerinnungsprodukt aufzufassen sein.

Blut- und Lymphgefasse sind wie bei jeder stärkeren Entzündung erweitert. Auch die Papillarhypertrophie ist nicht von der bei anderen Katarrhen auftretenden (s. S. 29) verschieden.

Bekanntlich kann aber die Intensität der eigentlichen Entzündungserscheinungen beim Trachom eine recht wechselnde sein, und dementsprechend sind die histologischen Bilder nicht nur nach dem Stadium des Prozesses verschieden, sondern auch nach der Art.

Die tieferen, submucösen Schichten sind beim Trachom oft stark entzündlich verändert. Die Krause'schen Drüsen sind von Lymphocyten und manchmal auch polynucleären Leukocyten infiltriert, die Drüsenteile dadurch auseinandergedrängt und stark verändert, teils cystisch erweitert, teils zum Schwund gebracht. (cf. Fig. 14.) Das Gewebe über dem Tarsus ist oft erheblich kleinzellig infiltriert, und, wie schon erwähnt, von zahlreichen, mit Lymphocyten vollgestopften Lymphgefässen durchzogen. (Fig. 12.) Auch die fixen Bindegewebszellen sind hier häufig gewuchert. Im Tarsus selbst kommt nach Wolfring meist diffuse, seltener heerdförmige lymphoide Infiltration vor.

Endstadien. Die Narbenbildung (cirrhotische Induration Fuchs) betrifft zunächst die ganze adenoide Schicht, welche dadurch in ein derbes Gewebe umgewandelt erscheint, in welchem mächtige Bindegewebsbalken verlaufen, während die Lymphocyten ganz oder zum grössten Teil verschwunden sind. Auch die Infiltration des subtarsalen Bindegewebes nimmt durch Wucherung der fixen Elemente ihren Ausgang in derbes Narbengewebe, von dem der Tarsus nicht abgegrenzt werden kann. Nach Raehlmann wird der Tarsus selbst nur sekundär verändert, indem er durch Schrumpfung des mit ihm fest verbundenen narbigen Gewebes verkrümmt oder vielmehr geknickt wird, was dann erst entzündliche und degenerative Veränderungen im Tarsus zur Folge hat.

Die Meibom'schen Drüsen sind bei altem Trachom in der Regel entartet. (Fig. 15.) Erst erscheinen ihre Läppchen durch Rundzellen auseinandergedrängt. Die Epithelien gehen dabei vielfach zu Grunde und die Acini werden zu cystischen, manchmal mit unregelmässig kubischem Epithel ausgekleideten Gebilden. Die Endothelien des periacinösen Lymphraumes wuchern, ebenso wie die fixen Bindegewebszellen der Umgebung, in den Hohlraum hinein. Es

Fig. 15.
Reste einer degenerierten Meibom'schen Drüse bei altem Trachom. Tarsus narbig, fibrillär (in der Abbildung etwas zu grob). Epithel grösstenteils verschwunden, Wucherung der periacinösen Endothelien Unten ein Haufen Riesenzellen. — Häm. Eos. — V. = 240.

kommt nicht selten zur Bildung von grossen Riesenzellen, zum Teil wohl durch den Reiz der als Fremdkörper wirkenden Sekretreste erzeugt (cf. Chalazion S. 55).

Die Acini können durch die Zellwucherung schliesslich ganz ausgefüllt werden. Häufig sind in späteren Stadien die Meibom'schen Drüsen dann ganz verschwunden, wir finden an ihrer Stelle einzelne oder in Läppchen zusammenliegende Fettzellen, ganz typisches Fettgewebe. (Fig. 16.)

Während früher ein papilläres, körniges und gemischtes

Trachom unterschieden wurde, wissen wir heute, dass es nur ein körniges Trachom, mit mehr oder weniger starker Papillarhypertrophie, giebt. Ohne Körner kein Trachom. Aber die Körner an sich sind nicht spezifisch für die Granulosa.

Das sog. sulzige Trachom Stellwag's kommt nach Raehlmann zustande, wenn einerseits bei dichter Follikeleruption die

Fig 16.
Degenerierter Tarsus bei altem Trachom. Meibom'sche Drüsen verschwunden, an ihrer Stelle *Fettgewebe.* Ueber dem Tarsus Bindegewebe mit Gefässen. — Häm. Eos. — V. = 30.

erweichten Körner zu einem gleichmässig geschwollenen Wulst konfluieren, andererseits durch Verfettung der Zellen der adenoiden Schicht und Verschleimung des Epithels die Schleimhaut das eigentümlich glasige gelatinöse Aussehen annimmt. Nach Fuchs stellt das sulzige Trachom nur ein späteres Stadium dar, »wo eine mehr gleichmässige lymphoide Infiltration neben oberflächlichen narbigen Veränderungen besteht. Man hat dann eine verdickte, oberflächlich glatte, gelbliche, sulzig durchscheinende Bindehaut vor sich«. (Lehrb., VII. Aufl., S. 91.)

Wolfring, Arch. f. Ophth. 1868. Bd. 14.
Berlin, Klin. Monatsbl. f. Augenheilk. 1878. Bd. 16.
Raehlmann, Arch. f. Ophth. 1883. Bd. 29.
Villard, Arch. d'Ophth. 1896. Bd. 16.
Flemming, Arch. f. mikr. Anat. 1885. Bd. 24.
Junius, Zeitschr. f. Augenheilk. 1899. Bd. 1.
Addario, Arch. f. Augenheilk. 1900. Bd. 41.

Fibrinöse Entzündungen.

Das ausgeschwitzte Material kann fibrinös gerinnen. Dies kommt bei verschiedenartigen Conjunctivitiden vor; so manchmal bei Gonorrhoe, gelegentlich bei Streptokokken-Conjunctivitis; auch nach Aetzungen ist fibrinöse Entzündung beobachtet worden. Bei diesen Formen gerinnt das Exsudat zu einem weisslichen Häutchen, welches leicht abziehbar ist, sich aber rasch wieder erneuert. Dabei kann das Epithel nekrotisch sein und, von der Schleimhaut abgelöst, an der geronnenen Masse haften. Dann blutet nach dem Abziehen der Membran die Schleimhaut oberflächlich. Das Häutchen besteht aus einem Fibrinnetz mit Leukocyten und eventuell Resten des Epithels. (Conj. membranacea.) Wird das hautförmige Gerinnsel nicht künstlich entfernt, so wird es bei der Heilung durch subepitheliale Leukocytenansammlung vom Rande her allmählich abgehoben, gleichzeitig durch Leukocyteneinwanderung in eine schmierige, weiche Masse verwandelt und verschwindet. Das Epithel regeneriert sich, und es kann so Restitutio ad integrum erfolgen.

Früher unterschied man die Form der fibrinösen Entzündung, bei welcher nur das Epithel abgestossen wird, als Croup von der tiefer greifenden diphtherischen Entzündung. Anatomisch-histologisch ist bei letzterer auch die subepitheliale Mucosa fibrinös durchtränkt, durch Gefässthrombosen kommt es zu tiefgreifender Nekrose der Schleimhaut. Das Fibrin erleidet dabei oft eine hyaline Umwandlung, indem die Fäden zu glänzenden Balken verbreitet werden, welche nicht mehr Fibrinfärbung annehmen, sondern die für Hyalin charakteristischen Farbreaktionen zeigen. Auch die Bindegewebsfasern selbst können dabei hyalin entarten. Geht der Prozess in Heilung über, so wird die nekrotische Partie durch demarkierende Eiterung abgestossen, die dann freiliegende Wundfläche granuliert, und es kommt zur Bildung von Narbengewebe. Bei dieser Conj. diphtherica findet man den Klebs-Löffler'schen Diphtheriebacillus, gewöhnlich mit Eiterkokken zusammen. Andrerseits kommt der Diphtheriebacillus aber auch bei der oberflächlichen Conj. membranacea vor.

Tuberkulose.

Abgesehen davon, dass in der Lidbindehaut ohne entzündliche Veränderungen miliare Tuberkel als graugelbliche Knötchen auftreten können, zeigt sich die Bindehauttuberkulose hauptsächlich als follikuläre und ulceröse Tuberkulose, oder als Lupus. Im Schnitt findet man gewöhnlich auch bei den beiden ersten

Formen Bacillen nicht sehr reichlich, doch fällt das Tierexperiment bei allen Formen positiv aus.

Die follikuläre Form ist vom floriden Trachom im wesentlichen nur durch die Anwesenheit der Tuberkelbacillen unterschieden, sonst ist das Aussehen klinisch wie histologisch oft sehr ähnlich (Michel). Rhein fand in zwei Fällen massenhafte Follikel von typischem Bau, die älteren mit verdichtetem Bindegewebe in der Umgebung, starke Leukocytenauswanderung und Vermehrung der Lymphocyten, das Epithel von Leukocyten in Masse durchsetzt, ausserdem Papillarhypertrophie und Epithelwucherung in der Tiefe. Er beobachtete ferner, dass manchmal durch Abstossung der Gewebe oberhalb der Follikel und Ruptur derselben der Follikelinhalt freigelegt wird; der Follikel wird häufig in ganzer Masse nekrotisch. So komme es dann zur Bildung tiefer, kraterförmiger Geschwüre.

Die meisten Autoren beschreiben das ulceröse Stadium. Der Grund der mit fetzigen, buchtigen Rändern begrenzten Geschwüre und ihre Umgebung zeigt miliare Tuberkel. Kleine Geschwüre entstehen durch Zerfall von Tuberkeln; durch Aufschiessen neuer am Rande der ersten Ulceration und Konfluieren mit ihr werden die tuberkulösen Geschwüre immer grösser. Die aus solchen Geschwüren aufschiessenden Granulationen zeigen die bekannten Merkmale der tuberkulösen, üppige Entwicklung mit Neigung zur Verfettung, und enthalten Tuberkel. Die Granulationen können hahnenkammartige oder auch mehr polypöse Prominenzen bilden. Die tuberkulösen Follikulargeschwüre haben wenig Tendenz zur spontanen Vernarbung, breiten sich vielmehr gewöhnlich immer weiter nach der Fläche und Tiefe zu aus.

Der Lupus bietet klinisch und histologisch ein von der Schleimhauttuberkulose verschiedenes Bild, welches (vor der Entdeckung des Tuberkelbacillus, als die Aetiologie noch nicht erkannt war) eingehend von Baumgarten beschrieben wurde.

Hier finden wir ein gefässreiches Granulationsgewebe in der Submucosa, welches in Zügen oder in knötchenförmigen Bezirken angeordnet ist. Es schliesst in diffuser Weise unregelmässig verteilt, meist zahlreiche Riesenzellen ein. Auch die zu sogenannten epitheloiden Zellen vergrösserten fixen Bindegewebszellen sind reichlich vorhanden, auch in knötchenförmigen Anhäufungen (Epitheloid-Tuberkel). Das Epithel ist meist in die Tiefe gewuchert, bekanntlich ist gerade bei den lupösen Entzündungen die atypische Epithelwucherung oft sehr stark ausgesprochen (cf. S. 2). Neben diesen frischeren Stadien findet sich an anderen Stellen nach etwas längerem Verlauf teils Vernarbung, teils Ulceration. Auf den

Tarsus greift die lupöse Erkrankung in Form einer zunächst perivasculär auftretenden Infiltration über; es kommt schliesslich zur Verlegung der Ausführungsgänge von Meibom'schen Drüsen, das Sekret in letzteren staut sich, das Epithel geht zu Grunde, das histologische Bild ist dann genau dasselbe, wie beim Chalazion: freie Fett- oder Talgklumpen im Acinus, umgeben von Riesenzellen. Letztere entwickeln sich meist aus dem Endothel, welches die periacinösen Lymphräume auskleidet; man kann oft zwischen den Resten des Drüsenepithels resp. den Fettmassen und den Riesenzellen die Grenzmembran noch nachweisen. Doch können auch die Epithelien selbst zu Riesenzellen verschmelzen. Auch findet man vermehrte Sprossenbildung der Drüsen (cf. S. 25) als Nebenerscheinung. Die wesentlichen Unterschiede zwischen dem Lupusknötchen und dem typischen Tuberkel sind nach Baumgarten folgende: Im Lupusknötchen finden sich fast stets Gefässe, im Tuberkel nie. Im Lupusknötchen tritt nie Verkäsung ein, der typische ältere Tuberkel zeigt sie immer. Die Verkäsung ist Necrobiose von Zellen und Grundsubstanz, nicht jede nekrotische Masse ist aber verkäst; mikroskopisch ist die sichere Unterscheidung allerdings oft schwierig. Der richtige »Käse« besteht nur aus amorpher feinkörniger Substanz, die Kernfärbungsmittel nicht annimmt, durch Eosin schwächer wie Bindegewebe rosa, nach van Gieson und mit Picrocarmin gelb gefärbt wird und absolut keine Spuren weder der Grundsubstanz noch der Zellen erkennen lässt. Die gewöhnliche Nekrose betrifft meist nur die Zellen, sodass ihre Kerne zunächst schlechter färbbar werden und schliesslich mit den Zellleibern zu nicht mehr färbbaren Bröckeln zerfallen; aber die Grundsubstanz bleibt doch meist erhalten, in welcher Reste der abgestorbenen Zellen, wenn auch nicht überall, noch als solche an den Konturen erkennbar sind. Lupusknötchen können vereitern, Tuberkel nie; erstere können total vernarben, bei letzteren kann sich Narbengewebe nur am Rand entwickeln und lässt den grösseren Teil des Tuberkels unverändert. Dagegen finden sich auch bei Lupus, wie erwähnt, Epitheloidtuberkel.

Baumgarten, Arch. f. Ophth., Bd. 24, und Virchow's Arch. 1880. Bd. 82.
Amiet, Inaug.-Diss. Zürich 1887.
Rhein, Arch. f. Ophth. 1888. Bd. 34.
Sattler, 21. Vers. d. Ophth. Ges. Heidelberg. 1891. (Klin. Monatsbl. f. Augenh. Bd. 29.)
Denig, Arch. f. Augenheilk. 1895. Bd. 31.
Eyre, Arch. f. Augenheilk. 1900. Bd. 40.

Conjunctivitis mit Knötchenbildung.

Entzündung der Lidbindehaut mit Knötchen an der Grenze von Uebergangsfalte und Conjunctiva sclerae und einer papillom-

artigen Wucherung auf der Conjunctiva tarsi, hervorgerufen durch eingedrungene Pflanzenhaare, beschrieb Markus. Das klinische Bild war trachomähnlich. In einzelnen Knötchen und, zahlreicher, in der tarsalen Wucherung steckten feine blonde Haare. Mikroskopisch erwies sich die tarsale Bildung als starke papilläre Wucherung des Bindegewebes, welche von verdicktem Epithel überzogen wurde, mit diffuser Rundzelleninfiltration. Ein anderes Bild boten die Knötchen des Uebergangsteils. Hier zeigte sich das Epithel verdickt und zapfenförmig in die Tiefe gewuchert. Die Häärchen waren von allen Schichten des Epithels umgeben, dieses musste also zunächst durch das eindringende Haar eingestülpt worden sein. Um diese Epithelringe herum fand sich eine follikelartige Anhäufung von Lymphocyten. Riesenzellen fehlten. Im Gegensatz zu Raupenhaaren (vergl. S. 68, Ophthalmia nodosa) zeigten die Längs- und Querschnitte der Pflanzenhaare starke Polarisation. Markus weist daraufhin, dass dies das einzige massgebende Kriterium zur Unterscheidung beider Arten von Haaren sei.

Markus, Zeitschr. f. Augenheilk. 1899. Bd. 2.

Lues.

Besonders in der Nähe der Lidränder, aber auch im Uebergangsteil der Lidbindehaut kommen Primäraffekte vor, durch deren Zerfall Geschwüre entstehen. Hitschmann hat Teile eines solchen Geschwürs, welches im Fornix sass und ebensoweit auf die tarsale wie die bulbäre Conjunctiva übergriff, mikroskopisch untersucht. In der Umgebung des Ulcus fand sich das Epithel etwas verdickt, die Zellleiber erschienen glasig, die Kerne in die Tiefe gerückt. Darunter lag eine bald schmälere, bald breitere, wenig infiltrierte Bindegewebsschicht, welche nach unten hin rasch in stark infiltriertes Gewebe überging. Die infiltrierenden Zellen waren rund, von verschiedenster Grösse, auch zahlreiche Mastzellen fanden sich. Die Infiltration folgte besonders den zahlreichen Gefässen, deren Adventitia besonders dicht infiltriert erschien, sodass die Wand verdickt und das Gefäss stellenweise komprimiert war. Endothelwucherung war nicht sicher zu erkennen. Stellenweise fand sich junges fibröses Gewebe. Am Geschwürsrand fiel das Epithel plötzlich steil ab und hörte auf. Soweit der Geschwürsgrund im Präparat vorhanden war, zeigte er Granulationsgewebe, welches von einem aus Blut, Leukocyten und feinkörnigem Detritus bestehenden Gerinnsel bedeckt war. Die aus dem eigentlichen Ulcus excidierten Stücke waren so bröcklig, dass sie nicht untersucht werden konnten. Michel hat darauf hingewiesen, dass Schwellung und Neubildung

von Follikeln bei Lues vorkommt, wenn auch anderwärts Vergrösserung lymphatischer Organe zu konstatieren ist.

Selten sind Gummata der Lidbindehaut und aus solchen hervorgegangene Geschwüre.

Hitschmann, Wiener klin. Wochenschr. 1896, No. 52.

Pemphigus.

Das Stadium der Bläscheneruption wird selten beobachtet, weil die zarten Wände der intraepithelial gelegenen Blasen leicht platzen. Man sieht dann nur kleine Substanzverluste, und, an diesen, Fetzen, welche aus den oberflächlichen Epithelschichten bestehen. Die subepithelialen Schichten wurden manchmal kleinzellig infiltriert gefunden; gewöhnlich war, entsprechend längerer Dauer der Erkrankung, unter Schwund der adenoiden Schicht Neubildung von faserigem Bindegewebe eingetreten. Mehrfach fand sich ein fibrinöses Exsudat, entweder oberflächlich aufliegend oder, wie bei Diphtherie, unter Nekrostisierung des subepithelialen Gewebes in die Tiefe reichend. Die tiefere Submucosa ist dabei gequollen und oedematös. Die Exsudatmembranen auf den Lidern und dem Bulbus können miteinander verkleben; durch bindegewebige Organisation derselben kann es zur Verwachsung der Lider und des Bulbus kommen (Borysikiewicz). In der Regel aber kommt eine Schrumpfung der Schleimhaut durch Retraktion des neugebildeten Bindegewebes in den subepithelialen Teilen zustande. Uhthoff berichtet über einen relativ frischen Fall. Erst waren entzündliche Veränderungen vorhanden mit graugelblichen, abziehbaren Belägen, später traten ausgedehnte oberflächliche Ulcerationen auf, die zunächst den gleichen Belag aufwiesen, sich dann reinigten und unter starker Schrumpfung, namentlich der Fornixschleimhaut, vernarbten. Bei der anatomischen Untersuchung zeigte die Conjunctiva palp. eine muldenförmige, teilweise bis auf den Tarsus gehende Vertiefung, deren Grund von Granulationsgewebe ausgefüllt war; dies war teils von Epithel entblösst, teils von einer dünnen Lage neugebildeten Epithels bedeckt. Stellenweise zeigte sich starke entzündliche Infiltration der Conjunctiva, besonders nach der oberen Uebergangsfalte hin, mit erheblicher papillärer Wucherung. An einzelnen Stellen bestand »deutliche Abhebung der oberflächlichen Epithellagen, jedoch kann eine eigentliche Blasenbildung nicht konstatiert werden«. Vielfach fand sich schleimige Degeneration des Epithels. Das Epithel ist bei älteren Pemphigusfällen, wie solche meist das Material für histologische Untersuchung geliefert haben, in ungleichmässiger Weise stark verdickt und epidermoidal, die Grenzmembran ist

durch die voraufgegangene Ulceration zerstört, neugebildetes Bindegewebe reicht stellenweise in Strängen weit in das Epithel hinein, welches seinerseits reichliche Zapfen in die Tiefe sendet.

Uhthoff, Versammlung deutscher Naturforscher etc., Nürnberg 1893.
Sachsalber, Klin. Monatsbl. f. Augenheilk. 1894. Bd. 32.
Pergens, Pemphigus d. Auges, Berlin 1901.

Conjunctivitis petrificans (Leber).

Die Befunde bei dieser eigentümlichen, vorwiegend in der Lidbindehaut lokalisierten Erkrankung stimmen darin überein, dass stets eine durch chronische Entzündung entstandene Bindegewebsproliferation und Ablagerung teils anorganischer (kohlen- oder phosphorsaurer), teils organischer (in Alkalien und Säuren löslicher) Kalkverbindungen konstatiert wurde. Im einzelnen aber verhielten sich die bisher beschriebenen Fälle sehr verschieden. Leber fand bei zwei Fällen eine tiefere Zone mit Bindegewebsproliferation und zelliger Infiltration: die Fibroblasten waren vermehrt und vergrössert, die Bindegewebsbündel (nach Leber durch Anlagerung neugebildeter Fasern) verdickt; diese tiefere Zone ging mit ziemlich scharfer Grenze in die darüber gelegene, mehr oberflächliche Partie über, welche teils diffus, teils heerdförmig von krystallinischen Kalkkörnchen oder feinsten amorphen Molekülen durchsetzt war und nach Auflösung des Kalkes sich als teils homogene, teils — nach der Tiefe zu — schollige oder grobbalkige Masse darstellte. Auch an Stellen, welche mikroskopisch Kalkelemente nicht erkennen liessen, konnte Leber durch die Oxalsäurereaktion (Bildung von Kalkoxalat in Octaedern) sehr reichlich vermehrten Kalkgehalt der nekrotischen Partie feststellen. In der schmalen Grenzzone zwischen beiden Partien war Kalk in Form feiner, länglicher, zu garben- oder auch rosettenartigen Aggregaten zusammenliegender Krystalle ausgeschieden. Die Bindegewebsbündel waren vielfach knorrig verdickt und zeigten amyloid- und hyalinähnliche Reaktionen Auch die nekrotische Masse verhielt sich amyloidähnlich. In einem Falle waren die Bindegewebsbündel von stäbchenförmigen, nach Weigert färbbaren Fibrinabscheidungen dicht infiltriert. Die Gefässe zeigten in allen drei Leber'schen Fällen Endothelwucherung; in dem nekrotischen Teil waren sie gleichfalls nekrotisch. Einmal fand Leber ausgedehnte hyaline Thrombosen; dabei waren die Gefässwände amyloidähnlich entartet.

Unterhalb der nekrotischen Partie fanden sich massenhaft eosinophile Leukocyten, in reichlicher Menge waren diese auch in jene selbst eingedrungen. Einmal sah Leber auch grosse

Riesenzellen, welche der verkalkten Substanz angelagert waren, zum Teil auch Partikel derselben in ihr Inneres aufgenommen hatten (Fremdkörperriesenzellen, Resorptionsriesenzellen).

Das Epithel fehlte grössten Teils, da Ulcerationen bestanden; an anderen Stellen war es verdickt und unregelmässig gewuchert, einmal fanden sich Kalkkrystalle in Epithelzellen.

In einem Falle Leber's war auch Hyalin (teils an den Bindegewebsbündeln, teils als schollige Massen im Gewebe) und Kalkablagerung, sowie massenhafte Auswanderung eosinophiler Zellen, Bindegewebsproliferation und Endothelwucherung der Gefässe nachweisbar, aber keine Nekrose.

Reif untersuchte Bindehautstückchen eines Falles, in welchem weder hyaline oder amyloide Substanzen, noch Nekrose vorhanden waren. Es handelte sich hier lediglich um Ablagerung nadelförmiger Kalkkrystalle in neugebildetem Bindegewebe, welche, parallel dem Verlauf der Bindegewebsbündel, besonders zahlreich an der Grenze zwischen der oberflächlichen, kleinzellig infiltrierten und der tieferen, zellärmeren Zone angehäuft waren. Die Nadeln waren so fein, dass viele erst an der Doppelbrechung unter dem Nicol erkannt werden konnten.

Zur Erklärung seiner beiden ersten, im wesentlichen übereinstimmenden Fälle nahm Leber folgendes an: Primär ist die entzündliche Gewebsproliferation und Endothelwucherung. Sekundär kommt es zur Nekrose der oberflächlichen Partie, sei es durch mikrobische Stoffwechselprodukte, sei es als direkte Folge der Circulationsstörungen. Jedenfalls werden die Gefässwände pathologisch verändert, Blutplasma tritt aus, durchtränkt das Gewebe, in welchem es schliesslich zu fibrinösen, hyalinen, amyloiden Umwandlungen der durchtränkenden Substanz kommt; die in den Gefässen bleibenden roten Blutkörperchen werden dicht aneinander gepresst und können in hyaline Thromben übergehen. Die scharfe Grenze zwischen den beiden Zonen entsteht durch die Imbibition, welche in ziemlich gleichmässiger Weise vordringt, nicht durch die Nekrose. Der Kalkgehalt des Gewebes ist schon vor der Ausfällung des Kalkes vermehrt. Die Abscheidung in Krystallen, welche namentlich in der Grenzzone, der »Petrificationszone«, eingetreten war, führt Leber darauf zurück, dass die aus dem Blut stammenden Kalkverbindungen mit den in dem entzündlichen Transsudat der oberflächlichen Partien enthaltenen organischen Substanzen eine organische Verbindung eingehen, welche an der Grenze in solcher Menge gebildet wird, dass sie auskrystallisiert.

Reif, Arch. f. Ophth. 1900. Bd. 50.
Leber, Arch. f. Ophth. 1900. Bd. 51.

2. Degeneration und Einlagerung fremder Substanzen in die Bindehaut.

Hyalin und Amyloid.

Das sog. Hyalin wurde von Recklinghausen aus der Gruppe der colloiden Substanzen ausgesondert; es zeichnet sich aus durch

1. Homogenität und starkes Lichtbrechungsvermögen,
2. Resistenz gegen starke Säuren und Alkalien,
3. starke Farbbarkeit durch Eosin und Säurefuchsin, manchmal Haematoxylin. Es ist keine chemisch einheitliche Substanz, sondern wohl eine Mischung verschiedener Körper. Es ist dem Fibrin verwandt, welches auch hyalin werden kann, andererseits steht es dem Amyloid nahe und kann, wie es scheint, in dieses umgewandelt werden.

Die Farbreaktionen des Amyloids sind nur bei frischen Objekten zuverlässig, an gehärteten können sie überhaupt ganz im Stich lassen. Bei Amyloid wie Hyalin sieht man häufig Substanzen, welche die Reaktionen nicht oder nur unvollständig geben, aber nach Form und Aussehen doch als jenen verwandt sich dokumentieren; man hat in diesen zum Teil wohl Vorstufen derselben zu erblicken.

Hyaline und amyloide Entartung kommt in der Bindehaut sowohl kombiniert als einzeln vor. Die hyaline wie die amyloide Entartung der Bindehaut bedingt häufig starre, gelblich durchscheinende, höckrige, tumorartige Verdickung; bei beidem ist besonders anfangs starke kleinzellige Infiltration des Bindegewebes vorhanden, es kann sogar zu richtigen, aus Granulationsgewebe bestehenden Tumoren (Granulomen) dabei kommen. Dieses lokale Amyloid der Bindehaut, welches sich bei sonst ganz gesunden Personen entwickelt, steht auf gleicher Stufe wie das der Amyloidtumoren des Kehlkopfes, hat aber nichts mit der amyloiden Entartung innerer Organe bei erschöpfenden chronischen Allgemeinkrankheiten zu thun. Hyaline und amyloide Entartung der Bindehaut findet sich meist nach schweren, langwierigen Entzündungen, besonders Trachom (vgl. auch Conj. petrificans).

Man kann zwei Typen der Ablagerung unterscheiden, welche verschiedene mikroskopische Bilder bedingen, aber nebeneinander vorhanden sein können:

a) Ablagerung in die Lymphbahnen: dann sieht man mit den Substanzen vollgestopfte Gänge, welche netzförmig mit einander in Verbindung treten und Einschnürungen und Auftreibungen

besitzen, was ihnen ein teilweise perlschnurartiges Aussehen verleiht. Die Einschnürungen entsprechen den Klappen der Lymphgefässe. Das Endothel bleibt meist nachweisbar. Auch in den feinen Lymphbahnen der Gefässwände hat Hübner Amyloid nachgewiesen.

b) Man findet Schollen diffus im Bindegewebe verstreut und die Bündel und Balken selbst homogen verdickt, hyalin oder amyloid entartet. Dazu kann Bildung hyalinen Knorpels und osteoider Substanz auch mit Verkalkung, also richtige Knochenbildung treten. Nicht selten sieht man auch Riesenzellen. Ob Ausgüsse von interfibrillären Spalten oder degenerierte Fasern vorliegen, ist, wenn man nicht gerade eine normale Faser in ein degeneriertes Stück übergehen sieht, oft mikroskopisch nicht zu unterscheiden. Ob die Gefässwände, Bindegewebsbündel etc. selbst degenerieren oder nur mit den Substanzen durchtränkt werden, ist unentschieden.

Leber hat auch teils in Zellen eingeschlossene, teils frei im Gewebe verstreute Amyloidkugeln beobachtet. Doch entsteht das Amyloid nicht in Zellen, sondern wird höchstens von ihnen aufgenommen. (Leber.)

Leber, Arch. f. Ophth, 1873, Bd. 19 u. 1879, Bd. 25.
Vossius, Ziegler's Beitr. z. path. Anat. etc., 1888, Bd. 4 u. 1889, Bd. 5.
Hübner, Deutschmann's Beitr. z. Augenheilkunde. 1899. Heft 38.
Leber, Arch. f. Ophth. 1900. Bd. 51.

Fettartige Substanzen.

Einlagerungen besonderer Art beschrieb Uhthoff; sie sahen genau aus wie Amyloid, gaben dessen Reaktionen aber nicht oder nur undeutlich. Auf Zusatz verdünnter Jod-Jodkaliumlösung wurden sie dunkelmahagonibraun (das übrige Gewebe gelb), wurde konzentrierte Schwefelsäure hinzugefügt, so änderte sich diese Farbe nicht, aber die Gebilde wurden zum Teil tropfbar flüssig, so dass sie bei wiederholtem Druck auf das Deckglas zu einer grossen Masse confluierten. Durch verdünnte Schwefelsäure wurden sie unter Entfärbung des übrigen Gewebes graugrünlich. Durch Methylviolett wurden sie, wenn das übrige Gewebe noch farblos war, intensiv blau, nur an einzelnen Stellen zeigte sich ein Stich ins Rötlich-Violette. Hämatoxylin färbte sie wenig, in Essigsäure blieben sie unverändert. Nach Entwässerung in Alkohol waren sie durch Chloroform extrahierbar. Beim Erwärmen wurden sie verflüssigt.

Es handelt sich hier also, nach Uhthoff, um fettartige Substanzen.

Uhthoff, Virchow's Arch. 1881. Bd. 86.

Kalk. (s. Conj. petrificans. S. 45.)

3. Tumoren.

Granulationsgeschwülste.

Häufig sind kleine Knöpfchen von Granulationsgewebe, meist nach Verletzung entstanden; auch wenn ein gegen die Conjunctiva wachsendes Chalazion diese usuriert, dringt ein Granulationspfropf aus der Perforationsöffnung hervor. Oft werden diese Granulome allmählich an der Basis abgeschnürt und fallen nach Durchblutung ab.

Andere Granulationsgeschwülste wurden von Leber, zugleich mit leukämischen Tumoren unter der Lidhaut, in der Bindehaut beobachtet; sie bestanden aus dicht gedrängten einkernigen Rundzellen in einem weitmaschigen zarten Bindegewebe mit nicht sehr zahlreichen Gefässen (Lymphome).

Auch bei Pseudoleukämie kommen, ebenso wie unter der Lidhaut, in den Uebergangsteilen Tumoren vor. Sie zeigen (Berl) eine spärliche, netzförmig angeordnete Zwischensubstanz mit eingelagerten Zellen. Blutgefässe verlaufen in stärkeren Bindegewebszügen, welche das Gewebe in einzelne Knoten abteilen. Die Zellen sind meist dicht liegende einkernige Lymphocyten, ausserdem finden sich grössere endothelartige Elemente mit grossem Kern und unregelmässig geformte grosse Bindegewebszellen mit tingiblen Körperchen im Protoplasma.

Leber, Arch. f. Ophth. 1878. Bd. 24.
Axenfeld, Arch. f. Ophth. 1891. Bd. 37.
Berl, Deutschmann's Beitr. z. Augenheilk. 1899. Heft 37.

Fibrome.

Die Fibrome sind meist gestielte Geschwülstchen (Polypen), welche von der Gegend der Uebergangsfalte herabhängen. Sie bestehen aus Bindegewebe und oft verdünntem Epithel. Das Bindegewebe ist zwar gewöhnlich papillär, trotzdem ist aber die Oberfläche meist nicht höckerig, sondern glatt, indem die Buchten zwischen den Papillen vom Epithel ausgefüllt sind. Ueber Blutungen etc. in den Fibromen vgl. Fibrome der Lidhaut. S. 5.

Papillome.

Die Papillome gehören zu den fibro-epithelialen Tumoren, d. h. solchen Geschwülsten, bei denen sowohl Bindesubstanz als Epithel gleichzeitig in einem wesentlich dem Mutterboden entsprechenden Verhältnis gewuchert ist. Die Papillome kommen an der Lidbindehaut nicht häufig vor. Sie bestehen aus einem bindegewebigen Grundstock mit Gefassen, welche sich in einzelnen Territorien (Papillen) erheben, die Epitheldecke liegt aber hier der Ober-

fläche des Bindegewebes überall in ziemlich gleicher Dicke an, so dass die Buchten zwischen den Erhebungen nicht ausgefüllt werden. Die Gefässe sind meist weite, einfache Endothelröhren. Für die papilläre Form ist die Bindesubstanz, speziell die Configuration der Gefässverästelung massgebend. Das Bindegewebe kann so spärlich entwickelt sein, dass das Epithel stellenweise den Gefässen fast unmittelbar aufsitzt. Das Epithel ist mehrschichtig und entspricht gewöhnlich dem Bindehautepithel, doch kommen häufig besonders zahlreiche Becherzellen darin vor. Der papilläre Bau tritt nach Alkoholhärtung gewöhnlich durch stärkere Schrumpfung des Bindegewebes noch deutlicher hervor.

Einen sehr merkwürdigen Fall papillomartiger Wucherung längs der ganzen hinteren Kante aller vier Lider bei einer alten Frau hat Colucci beschrieben; die Papillen waren spitz zum Teil verzweigt, das Epithel war auch gewuchert und vielfach in schleimiger Metamorphose. Der Autor vergleicht diese Exkrescenzen mit spitzen Condylomen.

Die reinen Papillome rezidivieren oft lokal.

Die epitheliale Wucherung kann in die tieferen Gewebe einbrechen: dann müssen wir von »carcinomatöser Umwandlung« sprechen. Andererseits kann auch ein primäres Carcinom eine papillomatöse Oberfläche haben.

Colucci, Annali di Ottalmol. 1899. Bd. 28.
Kopetzky v. Rechtperg, Arch. f. Ophth. 1900. Bd. 51.

Lipome, Lipodermoide und teratoide Tumoren.

(s. S. 75.)

Cysten.

Häufige Tumoren der Lidbindehaut sind seröse Cysten. Sie können stecknadelkopf- bis über haselnussgrosse durchscheinende, mit klarer Flüssigkeit gefüllte Blasen bilden. Soweit es sich nicht um Cysticerken handelt, (bei denen man den Parasiten nachweisen kann und bei denen die Wand aus fasrigem Bindegewebe ohne epitheliale Auskleidung besteht, während in der Umgebung Granulationsgewebe sich entwickelt) können die serösen Cysten entstehen: a) aus präformierten Drüsen der Lidschleimhaut, b) aus neugebildeten, drüsenartigen Epitheleinsenkungen, wie sie sich bei chronischem Katarrh, Trachom u. s. w. als atypische Epithelwucherungen entwickeln, c) vielleicht können sich auch aus den Henle'schen Drüsen Cysten entwickeln (Vossius). Mikroskopische cystoide Erweiterung hat Wintersteiner beobachtet.

a) Als drüsige Ursprungsstätte von Retentionscysten kommen an der Lidbindehaut die Krause'schen Drüsen in Betracht. Die

cystische Ausdehnung betrifft gewöhnlich den Ausführungsgang, der durch entzündliche Schwellung der Umgebung oder Einschwemmung von Staub, Zelldetritus u. s. w. verlegt werden kann. Entzündliche Veränderungen in der Umgebung dieser Drüsen sind bei Bindehautentzündungen häufig: bei chronischem Schwellungskatarrh wurden sie von Wolfring nie vermisst, oft findet sich Infiltration zwischen den Acini, besonders bei Trachom, auch nach Diphtherie und Blennorrhoe bleiben Veränderungen derselben zurück. Es kann vorkommen, dass nur ein Teil des Ausführungsganges cystisch wird, während das Lumen im peripheren oder centralen Ende verschwindet. Entsprechend der früheren Ausmündungsstelle des Ganges findet sich dann im Conjunctivalepithel eine trichterförmige Einsenkung, die mehr oder weniger continuierlich in den als Rest des Ganges aufzufassenden Epithelstrang übergeht.

Der Ausführungsgang hat normalerweise ein zweischichtiges Epithel, bei welchem einer aus niedrigen kubischen oder rundlich polygonalen Elementen bestehenden Lage schönes Cylinderepithel aufsitzt. Dieses Epithel kann sich als Cystenauskleidung wiederfinden, doch braucht es seinen Typus nicht zu bewahren, indem es hier wie bei allen Cysten durch verschiedene Umstände, z. B. je nach der Spannung, unter der die Wand steht, Veränderungen unterworfen sein kann; je mehr die Wand gedehnt wird, um so eher pflegen die Epithelien plattere Form anzunehmen. So findet man als Auskleidung manchmal nur eine einfache oder stellenweise doppelte Schicht niedriger kubischer oder auch ganz platter Zellen.

Der Inhalt der Cysten ist eine eiweissreiche, wasserklare Flüssigkeit, die in Formol flockig gerinnt und manchmal grosse rundliche Zellen mit runden Kernen einschliesst; die Zellen bilden oft zusammenhängende epitheliale Fetzen, welche in der Flüssigkeit herumschwimmen. Sie sind wohl als geschwollene abgestossene Elemente der Wandbekleidung anzusehen, welche, wie das bei allen aus dem Zusammenhang gelösten Epithelien nach Aufhören des durch die Nachbarschaft ausgeübten Druckes und der Gewebsspannung der Fall sein kann, rundliche Formen angenommen haben.

Eine zellarme Schicht fasrigen dichten Bindegewebes kann eine Art Kapsel um die Cysten bilden. Die zu den veränderten Ausführungsgängen gehörigen Acini gehen zum grössten Teil zu Grunde; Reste davon finden sich meist in der Umgebung der Cysten, durch kleinzellig infiltriertes Bindegewebe von einander getrennt.

Diese Cysten sind stets einkämmerig, es kommen aber mehrere cystische Erweiterungen des Ausführungsganges von kleinerem Umfang hintereinander vor. Wenn der Inhalt vor der Härtung ent-

leert wurde und die Wand collabierte, so können Schnitte durch die so entstandene Faltenbildung den Anschein erwecken, als wären Scheidewände vorhanden, so dass die Cysten mehrkämmerig aussehen.

Da die Krause'schen Drüsen im Ganzen eine typische Lage einnehmen, so ist im allgemeinen für die aus ihnen hervorgegangenen Cysten diese Lage ebenfalls gegeben; doch kommen in seltenen Fällen auch angeborenerweise accessorische Thränendrüsen, sogar in starker Entwickelung, auch an abnormen Stellen vor. Auch diese können zu Retentionscysten Veranlassung geben (Wintersteiner). Ferner ist in Erwägung zu ziehen, dass bei Schrumpfung der Bindehaut durch narbige Prozesse Drüsenteile nicht nur abgeschnürt, sondern auch verlagert werden können.

b) Es wurde schon erwähnt, dass die Epitheleinsenkungen, welche als atypische Wucherung bei langwierigen Bindehautentzündungen mit Papillarhypertrophie in der Tarsalschleimhaut aus den Krypten der normalerweise vorhandenen Furchen durch Sprossenbildung, im Orbitalteil durch eine vom Oberflächenepithel ausgehende Neubildung drüsenartiger Schläuche hervorgehen, ein schmales Lumen besitzen. In dieses hinein kann starke Schleimabsonderung stattfinden; wenn die Verbindung mit der Oberfläche verlegt wird, so häuft sich das Sekret an und der Fundus wird cystisch ausgedehnt. Auch so können Cysten gebildet werden, die nach Grösse und äusserem Habitus nicht wesentlich von den aus Krause'schen Drüsen hervorgegangenen differieren. Auch die histologische Unterscheidung kann schwierig sein. Differentialdiagnostisch kommt in Betracht:

1. Fehlen von Acinusresten. 2. Die Lage, unter Berücksichtigung der oben erwähnten Thatsache, dass Drüsen an abnormen Stellen angeboren vorkommen oder durch narbige Schrumpfung der Bindehaut verlagert sein können. 3. Die Umgebung zeigt bei den aus Epithelwucherung hervorgegangenen Cysten die Zeichen meist starken chronischen Katarrhs mit vielen Epitheleinsenkungen, welche Uebergangsbilder vom einfachen Schlauch bis zum ausgedehnten Sack darbieten können; doch kann natürlich auch bei der ersten Form Katarrh bestehen mit denselben histologischen Erscheinungen, er ist ja sogar nicht selten auch hier Ursache der Sekretretention im Drüsenausführungsgang. 4. Während in einem Drüsenausführgang mehrere hintereinander gelegene cystische Erweiterungen vorkommen, entwickelt sich aus dem Fundus einer Epitheleinsenkung natürlich immer nur eine Cyste.

Das Epithel aber unterscheidet sich bei beiden Formen garnicht, indem die Einsenkungen die gleiche Auskleidung be-

sitzen, wie die Ausführungsgänge der Drüsen, und indem dieses Epithel in beiden Fällen den gleichen Veränderungen unterliegen kann. Ebenso ist der Inhalt gleich, da unter pathologischen Verhältnissen die dem Epithel sonst zukommende Schleimproduktion aufhören und die abgesonderte Flüssigkeit wässrig-serös werden kann.

Aus kleinen Stückchen excidierter Cystenwand ist also die Differentialdiagnose überhaupt nicht zu stellen.

Vossius, Sitzungsbericht d. Ophth. Gesellsch. Heidelberg. 1896.
Ischreyt, Arch. f. Augenheilk. 1897. Bd. 35.
Ginsberg, Arch. f. Ophth. 1897. Bd. 44.
Wintersteiner, Arch. f. Ophth. 1898. Bd. 46.

Sarkom.

Bösartige Tumoren der Lidbindehaut sind nicht häufig; von der Schleimhaut (jenseits der Kante) ausgegangene Carcinome sind nicht beobachtet.

Das Sarcom ist oft gestielt, der Stiel sitzt in der Tarsalschleimhaut oder im Tarsus fest; sonst sitzt es breitbasig der Conjunctiva auf. Es kommen pigmentierte und unpigmentierte Sarkome vor. Feilchenfeld beschrieb ein unpigmentiertes Rundzellensarkom, welches zwischen Tarsus und Bindehaut sass und in den Tarsus selbst einige halsartig eingeschnürte Sprossen hineinsandte, sonst durch das supratarsale Bindegewebe von ihm getrennt blieb. Auch einzelne Teile der Meibom'schen Drüsen sowie des Musc. Riolani waren von Sarkom umwuchert.

Feilchenfeld, Centralbl. f. Augenheilk. 1888. Bd. 12.

Endotheliom.

Ein von Blutgefässwandzellen ausgegangener Tumor wurde von Rumschewitsch beschrieben. Die Geschwulst hing gestielt von der Uebergangsfalte herunter. Durch den Stiel traten grobe, aber dünnwandige Gefässe ein: nur hier fand sich etwas lockeres Bindegewebe, sonst bestand das Stroma ausschliesslich aus Blutgefässen, deren Verästelungen als lange Kanäle mit sehr engem Lumen erschienen. Das Lumen war von platten und spindelförmigen Zellen in mehrfacher Schicht umgeben, deren Längsachse senkrecht zu der des Gefässes stand. Die Zwischenräume zwischen diesen mit Zellmänteln versehenen Gefässen wurden von Endothelien verschiedener Form ausgefüllt. Stellenweise fand sich Wucherung von Wandendothelien ins Lumen hinein. Je stärker die Wucherung der Wandelemente (nach aussen und innen) war, um so enger erschien das Lumen, es verschwand schliesslich vollständig, bis auf einen feinen Streifen.

Rumschewitsch, Klin. Monatsbl. f. Augenheilk. 1891. Bd. 29.

B. Tarsus.

1. Entzündung.

Die Erkrankungen des Tarsus, welche secundär nach schweren, tiefgreifenden Bindehautentzündungen (Trachom u. a.) entstehen, wurden bei Besprechung der letzteren bereits erwähnt.

Primär tritt gelegentlich eine akute eitrige Entzündung im Tarsus auf. Sie entsteht in Meibom'schen Drüsen und pflanzt sich auf die nächste Umgebung fort. Bleibt sie hier beschränkt, so entsteht ein umschriebener Abscess, ein **Hordeolum internum.** In den Drüsen findet man dabei Staphylokokken. Mitvalski beschrieb Fälle, bei welchen eine solche durch Staphylokokken hervorgerufene Eiterung in und um Meibom'sche Drüsen bestand, wobei aber eine mehr oder weniger ausgedehnte Partie des ganzen Tarsus nekrotisch und durch demarkierende Eiterung nach allmählicher Ulcerierung der Conjunctiva abgestossen wurde **(Tarsitis necroticans).** Nach Mitvalski scheint bezüglich der Pathogenese beider Prozesse nur ein Intensitätsunterschied in der Mikrobenwirkung vorzuliegen.

Der Tarsus kann im tertiaren Stadium der erworbenen Lues, sowie bei hereditärer isoliert erkranken **(Tarsitis syphilitica).** Er ist verdickt und, wie Incisionen gezeigt haben, in eine speckige, gelblich weisse Masse verwandelt, aus der sich beim Einschneiden kein Blut entleert. Der Tarsus zeigte sich in mikroskopisch untersuchten Fällen von Granulationsgewebe durchsetzt und hyalin entartet (Rogmann, Basso). In den beiden Fällen Basso's war das Tarsusgewebe grösstenteils in eine homogene, teils kernarme, teils kernlose, die Farbreaktionen des Hyalins gebende Masse umgewandelt, besonders in Bezirken, welche um Gefässe mit hyalin degenerierter Wand angeordnet waren. Dazwischen fand sich neugebildetes, junges Bindegewebe und Züge kleinzelliger Infiltration, welche von der subepithelialen Infiltration her in den Tarsus eindrangen. Von den Gefässen zeigten sich besonders die kleinen hyalin degeneriert, die Venen waren relativ gut erhalten, die Arterien zeigten hochgradige Intimewucherung, Atrophie der Media und geringe Verdickung der Adventitia. In einem Fall fanden sich auch Kalkablagerungen im Tarsus. Das Epithel der Lidbindehaut war in dem ersten Fall, bei welchem der Beginn der Liderkrankung vor 7 Jahren bemerkt worden war, epidermoidal, im zweiten (bei 8jähriger Dauer der Erkrankung) war die Skleralbindehaut xerotisch.

Fuchs, Klin. Monatsbl. f. Augenheilk. 1878. Bd. 16.
Mitvalski, Centralbl. f. Augenheilk. 1897. Bd. 21.
Basso, Annali di Ottalmol. 1900. Bd. 29.

2. Tumoren.

a) Die Tarsusgeschwülste gehen meist von den Meibom'schen Drüsen aus.

Von **Adenom der Meibom'schen Drüsen** sind drei Fälle bekannt. Der von Baldauf beschriebene (im Original nicht zugänglich) scheint sich ähnlich verhalten zu haben, wie die beiden anderen. Bock fand einen über 3 cm langen, 2 cm dicken Tumor, welcher aus Läppchen zusammengesetzt war. Zwischen den letzteren verliefen Bindegewebsstränge und Gefässe mit zellig infiltrierter Adventitia. Die Läppchen stellten Acini dar, deren Grösse zwischen der in normalen Drüsen und dem 10- bis 12 fachen davon schwankte. Sie waren meist von Epithelien ganz ausgefüllt, selten enthielten sie ein kleines Lumen. Die Zellen an der Peripherie waren cylindrisch, nach der Mitte zu wurden sie flacher und polygonal. Während das Protoplasma der ersteren eine kaum merkliche fettige Trübung zeigte, waren die central gelegenen kernlos und ganz verfettet. Aehnlich verhält sich der Fall von Rumschewitsch.

Baldauf, Inaug.-Diss. München. 1870.
Bock, Wiener klin. Wochenschr. 1888. S. 799.
Rumschewitsch, Klin. Monatsbl. f. Augenheilk. 1890. Bd. 28.

Ein von den Meibom'schen Drüsen ausgehendes **Carcinom** beschreibt Panas, ein wahrscheinlich aus diesen Drüsen hervorgegangenes **Adenocarcinom** v. Grosz. In dem Fall von Panas, den Sourdille untersucht hat, fanden sich auch Coccidien. Bei manchen Carcinomen des Lidrandes hat man den Eindruck, als ob die Epithelien des Ausführganges oder auch der Acini an der carcinomatösen Wucherung sich beteiligen, indem an Stelle eines Acinus ein Krebsalveolus liegt; doch ist der Nachweis nicht zu führen, dass ersterer sich in letzteren umgewandelt hat (cf. Fig. 6).

v. Grosz, Orvosi Hetilap. Szemészet 1896. No. 1 (nach dem Referat im Centralblatt f. Augenheilk. 1896. S. 217).
Panas, Traité des Maladies des Yeux. Paris. 1894. (T II p. 128.)

Das **Chalazion** ist die häufigste Geschwulst der Meibom'schen Drüsen.

Im Beginn findet man (Fuchs) Neubildung von Epithelien am Rande von Acinis; die jungen Zellen haben keine Neigung zur Verfettung, behalten vielmehr färbbares Protoplasma (cf. S. 25). Die Neubildung erstreckt sich in das halsartig enge Verbindungsstück zwischen Acinus und Ausführungsgang und verlegt dieses. Dann können die centralen fetthaltigen Zellen nicht austreten, zerfallen vielmehr schon im Acinus zu krümelartigen Talgmassen. Bei der Zellwucherung wird der Acinus vergrössert und treibt kolbige Sprossen. Gleichzeitig mit der Veränderung des Acinus

wird auch die periacinöse Zone durch Lymphocyten und Vermehrung der fixen Zellen infiltriert. Sowohl im Acinus selbst als auch namentlich in seiner Umgebung trifft man zahlreiche, oft sehr grosse Riesenzellen. Sie entstehen teils aus den Drüsenepithelien, teils aus den Endothelien des periacinösen Gewebes.

Schon in diesem frühen Stadium treten die Veränderungen des Acinus mehr hervor als die des Bindegewebes, so dass erstere wohl als primär anzusehen sind. Fuchs führt aus: »Die Erkrankung der Drüse, welche einem desquamativen Katarrh nicht unähnlich ist, kann leicht infolge eines längere Zeit dauernden oder öfter wiederkehrenden Reizzustandes der Bindehaut oder des Lidrandes, oder infolge einer Blepharoadenitis squamosa eintreten, indem entweder der entzündliche Prozess vom Lidrande aus in die Mündung der Meibom'schen Drüse und in das Innere der Drüse sich fortpflanzt, oder indem er durch stellenweise Infiltration des Lidrandes die Verstopfung der Mündung einzelner Drüsen veranlasst.« — Nach Krause ist die periacinöse Infiltration das Primäre.

Bei weiterer Entwicklung breitet sich die entzündliche Infiltration des Bindegewebes immer weiter aus und es entsteht Granulationsgewebe, welches die Acini auseinander- und vom Ausführungsgang abdrängt.

Dann verschwindet die Membrana propria, das Granulationsgewebe verschmilzt mit dem umschlossenen Acinus zu einem Knoten, in welchem gewöhnlich nur noch Talgbröckel als Reste des Drüsenteils nachweisbar sind (Fig. 17).



Fig. 17.
Aelteres Chalazion. Heerde von Granulationsgewebe mit zahlreichen (Fremdkörper-) Riesenzellen in derbes, kernarmes Gewebe eingelagert. Die dunkel gefärbten Klumpen sind Talgreste. — Häm. Eos. — V. = 50.

Im Centrum eines Chalazion entsteht durch Konfluieren mehrerer kleiner Knoten ein grosser. Da dieser in der Mitte gefässlos ist — gefässarm ist das ganze Chalazion, nur in der Umgebung findet Blutgefässneubildung statt —, so tritt durch

ungenügende Ernährung eine regressive Metamorphose ein: das Granulationsgewebe löst sich zu einer trüben fadenziehenden Flüssigkeit auf, indem erst die Gerüstfasern glasig verdickt, dann zu einer homogenen Masse umgewandelt werden, worauf in den Zellen Vacuolen auftreten und die Kerne schliesslich verschwinden. Nach Fuchs ist die Degeneration eine schleimige; man findet aber manchmal auch eine schaumige Masse in den erweichten Partien, die nicht fadenziehend ist, auch durch Farbreaktionen nicht als Mucin sich dokumentiert, während die Zellen alle Uebergänge zum Zerfall zu jener schaumigen Masse zeigen, indem einige im Protoplasma wenige, andere mehr Vacuolen enthalten, und vielfach dicht aneinanderliegende Tropfen noch die Form einer vergrösserten Zelle andeuten.

Die Riesenzellen sind in den späteren Stadien spärlicher als in den früheren. Einerseits gehen einige durch die Degeneration zu Grunde, andererseits aber werden keine neuen mehr gebildet.

Durch Verdichtung des Bindegewebes in der Umgebung des nach vorn und seitlich wachsenden Granulationsknotens bildet sich eine Art Kapsel; hinten wird der Tarsus durch das Granulationsgewebe arrodiert und kann schliesslich durchbrochen werden.

de Vincentiis definierte das Chalazion als »Granuloma gigantocellulare«, Fuchs als chronischen Entzündungsprozess, welcher zur Bildung eines Granulationsgewebes in Knötchenform mit Riesenzellen führt.

Deyl fand konstant Bacillen in frischeren Chalazien. Hála untersuchte dieselben genauer: sie finden sich nur in jüngeren Chalazien massenhaft und verschwinden allmählich, so dass sie gewöhnlich in 4—5 Wochen alten Chalazien nicht mehr nachweisbar sind. Es sind kurze, dicke, in 2 oder mehrere Segmente geteilte Stäbchen, die an den Enden abgerundet sind, wobei ein Ende gewöhnlich dicker ist als das andere. Bei längerem Bestand nehmen sie an Grösse und Segmentierung zu, an Menge ab. Nach Hála handelt es sich um Xerosebacillen.

An operativ gewonnenen Chalazien sieht man in der Regel nur Granulationsgewebe mit einigen Riesenzellen. Das liegt aber nur an der Art der Operation. Wenn ein Chalazion vollständig exstirpiert werden soll, so muss ein Stück aus dem Tarsus mitentfernt, die Bindehaut also gefenstert werden: bei der gewöhnlichen Art der Operation wird nur das riesenzellenhaltige Granulationsgewebe herausgebracht, die weniger veränderten Teile der Meibom'schen Drüsen bleiben zurück.

Die Degeneration der Acini mit Bildung von riesenzellenhaltigem Granulationsgewebe findet sich nicht nur bei gewöhnlichen

Katarrhen, wenn der Ausführungsgang verlegt wird resp. Xerosebacillen in ihn eindringen, sondern auch bei trachomatöser und tuberkulöser Entzündung (vgl. diese und Fig. 15). Im letzteren Fall können sich Tuberkelbacillen im Granulationsgewebe finden, ebenso manchmal, wie es scheint, wenn ein gewöhnliches Chalazion bei einem tuberkulösen Individuum sich entwickelt (Tangl). Das Chalazion ist aber in der Regel kein tuberkulöses Produkt (Deutschmann, Weiss, Krause).

de Vincentiis, Della Struttura e genesi del Chalazion etc. Napoli 1875 (citiert nach Fuchs).
Fuchs, Arch. f. Ophth. 1878. Bd. 24, 2.
Deutschmann, Beitr. z. Augenheilk. 1891. Bd. 2.
Krause, Diss. inaug. Berlin. 1891.
Hála, Zeitschr. f. Augenh. 1901. Bd. 6.

b) Viel seltener als die eben beschriebenen Geschwülste der Meibom'schen Drüsen sind von Krause'schen Drüsen ausgehende Tumoren beobachtet worden.

Rumschewitsch beschrieb ein **Adenom einer Krause'schen Drüse:** die am oberen äusseren Tarsusrand sitzende, mit dem Tarsus verwachsene Geschwulst bestand auf dem Schnitt aus Feldern, welche sich aus Cylinderzellen mit basal gestelltem Kern zusammensetzten und selten ein Lumen aufwiesen, die Felder waren durch Septen zellreichen Bindegewebes (Granulationsgewebe) von einander getrennt.

Fuchs untersuchte ein aus einer Krause'schen Drüse noch innerhalb des Tarsus hervorgegangenes **Carcinom,** wobei das derbe Bindegewebe des Tarsus stellenweise in richtigen hyalinen Knorpel umgewandelt war.

Derselbe Autor beschreibt eine tumorartige erbsengrosse Verdickung des Tarsus, welche aus derben, breiten, starren, sich durchflechtenden Fasern bestand. Die Lücken dazwischen waren »von einem mit Kernen besetzten Häutchen ausgekleidet.« Die Bezeichnung **„Ecchondrose",** welche der Autor dafür gewählt hat, möchte ich nicht für zutreffend halten, weil weder der Tarsus noch der Tumor Knorpel ist.

Fuchs, Arch. f. Ophth. 1878. Bd. 24, 2.
Rumschewitsch, Klin. Monatsbl. f. Augenheilk. 1890. Bd. 28.

C. Skleralbindehaut.

1. Nichtentzündliche Veränderungen der Cirkulation und der Gefässe.

Die Skleralbindehaut ist häufig der Sitz kleiner **Blutungen** bei Allgemeinleiden, welche mit Hämorrhagien von Haut oder

Schleimhäuten verbunden sind (Purpura, Barlow'sche Krankheit u.a.), ferner bei Zuständen, die starke plötzliche venöse Stauung im Gebiet der Kopfvenen machen (Kompression des Thorax).

Bei **Oedem** finden wir die Maschen des lockeren subepithelialen Bindegewebes weit auseinander gedrängt, auch die Lymphgefässe stark erweitert. Bei starker Zunahme des Oedems (Chemosis) finden sich mikroskopisch auch entzündliche Veränderungen, wie erhebliche Vergrösserung der fixen Bindegewebszellen, Randstellung der Leukocyten in den Blutgefässen und Auswanderung derselben.

Varicen liegen als bläuliche gewundene Stränge meist an der Grenze vom unteren Uebergangsteil und Skleralbindehaut; in ihnen kann es zur Bildung von Thromben kommen, welche hyalin und dann durch Imprägnation mit Kalksalzen zu Venensteinen werden. Letztere zeigen nach Entkalkung auf dem Durchschnitt meist konzentrische hellere und dunklere Ringe, also geschichteten Aufbau. Erhebliche Ausdehnung der Bindehautvenen kann bei Angioma cerebri vorkommen.

Häufig sind **Ektasien von Lymphgefässen,** die als perlschnurartige Reihen meist etwa stecknadelkopfgrosser, wasserheller Bläschen erscheinen. Mikroskopisch erscheinen sie als dünnwandige Röhren unmittelbar unter dem Epithel, die mit einem bei der Erweiterung der Lumina meist nicht ganz kontinuierlichen platten Epithel ausgekleidet sind; als Inhalt findet man im gehärteten Präparate feinkörnig geronnene Lymphe und einige Lymphocyten. Ferner kommt es vor, dass schon durch leichte Traumen (wie z. B. Reiben, auch Quetschungen bei der Operation) die Wand an einer Stelle verletzt wird und Blut in die Lymphgefässe hineinfliesst. Es kann sich auch, analog der Entstehung des Aneurysma arterio-venosum, eine dauernde Kommunikation der eingerissenen Vene und des verletzten Lymphgefässes herstellen, sodass dann in vivo Blut in Lymphgefässen fliesst (Lymphectasia hämorrhagica nach Leber). Einen solchen Fall untersuchte Zimermann. Dabei war die Bindehaut reichlich mit Rundzellen durchsetzt, die sich stellenweise zu subepithelial gelegenen follikelartigen Anhäufungen dichter gruppiert hatten. Das sonst normale Epithel erstreckte sich zwischen den stark dilatierten Lymphgefässen zapfenartig in die Tiefe.

Zimermann, Deutschmann's Beitr. z. Augenh. 1899. Heft 37.

2. Degenerative Prozesse.

Bei **amyloider Entartung** der Bindehaut ist die Conjunctiva bulbi weniger beteiligt als der Orbitalteil. Das veränderte Gewebe kann als starrer harter Wall die Hornhaut umgeben. Bezüglich

der histologischen Veränderungen kann auf die Besprechung des Amyloid der Conj. palpebrae verwiesen werden (S. 47).

Xerose.

Das Epithel ist erheblich verdickt, epidermoidal und partiell nekrotisch, die oberflächlichen Lagen wurden teils verfettet (Leber, Baas), teils verhornt (Basso, Dötsch) gefunden. Die Keimschicht ist in der Regel ziemlich unverändert, darauf folgen polygonale, oft mit Stacheln (Intercellularbrücken) versehene Elemente, dann platte Zellen. In den mittleren und höheren Schichten sind die degenerativen Veränderungen am meisten ausgesprochen: in den ersteren sind die Kerne oft geschrumpft, schlecht färbbar oder von Vacuolen durchsetzt, die Zellgrenzen manchmal undeutlich. In den oberflächlichen Partieen fanden sich die Zellen teils von Fettkörnchen erfüllt, manchmal so, dass die ganze Zelle durch Osmium schwarz gefärbt wurde (Baas); häufiger zeigten sich keratohyalinartige durch Hämatoxylin intensiv färbbare Körnchen, wie sie für das Stratum granulosum der Haut charakteristisch sind, und ausserdem platte, kernlose, ganz verhornte Elemente, manchmal zu langen, streifigen Lamellen zusammengesintert (Basso). Auf und in den degenerierten Zellen finden sich gewöhnlich massenhaft keulenförmige Bacillen, die sog. Xerosebacillen, die aber nicht als Erreger des Prozesses, sondern als harmlose, hier allerdings stark vermehrte Parasiten anzusehen sind.

Baas, Arch. f. Ophth. 1894. Bd. 40.
Dötsch, Arch. f. Ophth. 1900. Bd. 49.
Basso, Annali di Ottalmol. 1900. Bd. 29.

Verhornung.

Verhornung tritt meist bei Xerose, seltener selbständig im Bereich der Lidspalte auf. Hier entstehen, wie auch in anderen Schleimhäuten, (besonders häufig in der Nase nahe dem Nasenloch) derbe Schwielen, die sich unschwer abheben lassen, aber sich gern erneuern. Das Epithel zeigt bei dieser auch als Tyloma conjunctivae (Gallenga, Best) bezeichneten Veränderung annähernd den Aufbau der äusseren Haut (unten niedrige Cylinderzellen, dann Stachelzellen, weiter ein Stratum granulosum, zu oberst das Stratum corneum). Die Zellen unter der Hornschicht sind mit Keratohyalin gefüllt, feinen, in der ganzen Zelle verstreuten Körnchen, die sich mit Hämatoxylin intensiv blau färben und auch nach der Weigert'schen Fibrinfärbungsmethode darzustellen sind. Auch nach Unna (Ueberfärben mit Hämatoxylin, Differenzieren in Kalium hypermang.) treten sie durch blaue Farbe in dem ungefärbten Gewebe deutlich hervor. In den oberfläch-

lichsten platten Zellen kann man Körnchen nicht nachweisen, hier färbt sich die ganze Zelle mit den für Hornsubstanz spezifischen Mitteln diffus. Verhornte Zellen sind kernlos und besitzen eine leicht gelbliche Eigenfarbe. Junges Horn färbt sich bei der Gram'schen Methode blau und behält diese Farbe, im Gegensatz zu anderen eventuell gefärbten Substanzen, bei Behandlung mit saurem Alkohol (Ernst); Eisenhämatoxylin färbt dasselbe tief schwarzblau (Apolant). Junges, unfertiges Horn hat bei Anwendung der van Gieson'schen Methode grössere Affinität zum Fuchsin, fertiges, älteres färbt sich intensiv gelb.

Meist sind die einzelnen verhornten Zellen zu wellig verlaufenden Lamellen vereinigt, sodass im Schnitt wellige Bänder erscheinen. Die Bedeutung der Keratohyalinbildung für die Verhornung ist noch Gegenstand der Kontroverse. Für den normalen Verhornungsprozess ist nachgewiesen, dass Keratohyalinbildung und Verhornung graduell in reciprokem Verhältnis zu einander stehen. Wo viel Keratohyalin gebildet wird, entsteht wenig Horn und umgekehrt. Beide Prozesse beruhen auf einer Ernährungsstörung, welche sich verschieden äussert, je nachdem die betroffenen Zellen viel oder wenig Fibrillarsubstanz besitzen; die Verhornung ist stets an die Zellfaser gebunden, während das Keratohyalin aus der Interfibrillarsubstanz der Zelle entsteht (Apolant). Für pathologische Verhornung an Schleimhäuten ist der Vorgang bisher nicht genauer verfolgt.

Best, Deutschmann, Beitr. z. Augenh. 1898. Bd. 34.
Dötsch, Arch. f. Ophth. 1900. Bd. 49.
Apolant, Arch. f. mikr. Anat. 1901. Bd. 57.

Pinguecula.

Die Pinguecula ist eine trübe, gelblich aussehende Verdickung der Bindehaut im Bereich der Lidspalte mit unebener Oberfläche. Die Verdickung entsteht (Fuchs) durch Veränderungen im subepithelialen Bindegewebe, die sich bis in die Sklera hineinerstrecken können.

Das Epithel bildet Einsenkungen, in denen der normale Aufbau erhalten ist; doch besteht die oberflächlichste Schicht desselben meist aus cylindrischen Elementen. Auf der Oberfläche der Pinguecula ist das Epithel in ungleichmässiger Weise verdünnt, manchmal sogar auf eine zweischichtige Lage platter Zellen reduziert. Diese können kernlos werden, auch soll Verhornung an ihnen vorkommen. In den Epithelzellen wurden gelegentlich Psorospermien gefunden als grosse ovale, meist doppelt konturierte Körper von grünlich schillerndem Glanz.

Unter dem Epithel liegt in verschiedener Mächtigkeit der Rest des zell- und gefässreichen, fasrigen, subepithelialen Bindegewebes.

Dann folgt eine Schicht, welche die Verdickung im wesentlichen ausmacht. Diese Schicht enthält nämlich zahlreiche mehr oder weniger scharf abgegrenzte längliche Läppchen und ist arm an Gefässen und Zellen. Die Läppchen bestehen entweder aus sich durchflechtenden Bindegewebsfasern oder aber, und das in der Mehrzahl, aus Schollen amorpher hyaliner Substanz, die zwischen den Bindegewebsfasern lagert, oder endlich aus Konvoluten verdickter elastischer Fasern. Die Läppchenstruktur bedingt die Unebenheiten der Oberfläche.

In der folgenden Schicht finden sich, meist parallel der Oberfläche angeordnet, Konkremente in wechselnder Zahl und Grösse. Die kleinsten erscheinen in ungefärbtem Zustand als stark lichtbrechende, grünlich schillernde, meist gruppenweise zusammenliegende Krümel, die grösseren können im Schnitt oft schon mit blossem Auge wahrgenommen werden. Sie können, wohl durch den Liddruck, weiter nach aussen gelangen und sich so auch in der darüber liegenden Schicht, selbst im Epithel finden.

Darunter liegen hyalin degenerierte Bindegewebsfasern. Sie bilden entweder von Endothelhäutchen umschlossene Konvolute oder verlaufen gestreckt. Sie erscheinen verdickt, homogen glasig und bieten die bekannten Färbungsunterschiede gegenüber den normalen Fasern (s. S. 47).

Weiter in der Tiefe kommt dann wieder lockeres Bindegewebe, die meist wenig veränderte tiefe subconjunctivale (episklerale) Schicht. In diesem sind die Veränderungen jüngeren Datums; hier finden sich feinste Krümel hyaliner Substanz zwischen den Bindegewebsfasern, vor allem aber vergrösserte elastische Fasern. Diese liegen meist nicht in Läppchen, sondern mehr in kleineren losen Gruppen zusammen. Ihr Kaliber ist verschieden, die grössten sind in Bruchstücke zerfallen. Diese Veränderung erstreckt sich der Fläche nach noch über den Bereich der eigentlichen Pinguecula hinaus, ebenso die Verdickung der elastischen Fasern im tieferen, episkleralen Gewebe. Hier erreicht die Verdickung nicht die Grade wie in der oberflächlicheren subconjunctivalen Bindegewebsschicht. Auch in den oberflächlichen Sklerallagen finden sich oft vergrösserte elastische Fasern, die zuweilen bis in die Sehnen der seitlichen Recti zu verfolgen sind. Auch die Skleralfasern selbst können hyalin entartet sein.

Die hyaline Ablagerung, die Läppchen und sonstigen charakteristischen Merkmale der Pinguecula können später verschwinden.

Jüngere Stadien zeigen reichliche Vaskularisation, in späteren ist die Gefassentwicklung spärlich, das Gewebe atrophisch.

Aus der Fortsetzung des degenerativen Prozesses auf die Cornea mit Hinüberziehen einer Bindehautfalte entsteht das **Pterygium.** Es ist (bis auf die Spitze, die oft Cornealepithel trägt) vom Bindehautepithel überzogen, welches Einsenkungen und drüsenartige Schläuche oder Blindsäcke bilden kann; aus diesen entwickeln sich manchmal kleine Cysten. Da der Körper des Pterygiums radiäre Falten aufweist, so ist darauf zu achten, ob man im Schnitt wirklich Schläuche resp. Blindsäcke oder nur Quer- oder Schrägschnitte durch Falten vor sich hat. Im Epithel finden sich stets reichlich Becherzellen, sowohl an der Oberfläche, als in den Einsenkungen. Ueber die histologische Veränderung der Cornea beim Pterygium s. u.

Fuchs (Pinguecula), Arch. f. Ophth. 1891. Bd. 37.
Fuchs (Pterygium), Arch. f. Ophth. 1892. Bd. 38.

3. Argyrose.

Bei längere Zeit fortgesetzter Einträufelung von Höllenstein tritt bekanntlich Graufärbung der Schleimhaut ein. Wie von der Argyrie der Haut her bekannt ist, beruht die Färbung nicht auf Ablagerung metallischen Silbers, sondern einer organischen Verbindung, die sich besonders an den elastischen Elementen niederschlägt; die Fasern der letzteren werden dadurch prachtvoll als schwarze Linien dargestellt. Junge fand in excidierten Stückchen der Conjunctiva bulbi besonders das Epithel und die oberflächlichen Bindegewebsschichten gefärbt. Ersteres war gelblichgrau, letztere sepiabraun und enthielten kleine schwarze und gröbere kirschbraune Körnchen, die elastischen Fasern waren dunkelbraun. Hoppe fand in seinem Fall das Epithel so gut wie frei; in der bekannten typischen Weise waren die elastischen Elemente gefärbt, ferner auch die Zwischensubstanz der Muskelzellen von Gefässwänden. Daneben lagen feinere und gröbere Bröckel verstreut, die feinsten bei durchfallendem Licht rötlich, die gröberen tiefschwarz. Auf Zusatz von konzentrierter Salzsäure wurde das Pigment frei und in gelbliche Körnchen verwandelt, mechanisch liess es sich aber von den Gewebselementen, an denen es haftete, nicht isolieren. Nach Hoppe bestehen die Körner aus einer nahezu unlöslichen hellen Grundsubstanz mit einem oberflächlichen schwarzen Ueberzug. »Es dürfte sich nach allgemeiner Annahme um feinkörnigen Niederschlag von Silbereiweiss handeln, welcher bei oder nach Diffusion der Argentum nitricum-Lösung durch die Epithelschicht erfolgt, sobald sie in Berührung mit dem alkalischen Gewebssaft

kommt. Allmählich findet dann eine Schwarzfärbung der Oberfläche durch Reduktion statt. Lichteinwirkung ist dazu nicht unbedingt erforderlich.«

Hoppe, Arch. f. Ophth. 1899. Bd. 48.

4. Entzündung.

Entzündung der Skleralbindehaut kommt entweder als Begleiterscheinung der Entzündung an der Lidschleimhaut oder isoliert vor. Wegen der lockeren Beschaffenheit des subconjunctivalen Gewebes ist das Oedem hier meist stärker, dementsprechend sind die Bindegewebselemente weiter auseinander gedrängt, die Maschen grösser. Follikel können auch hier bei Fortpflanzung eines Trachoms neugebildet werden. Im Epithel treten besonders massenhaft Becherzellen auf.

Isolierte Entzündung der Skleralbindehaut ist meist umschrieben, ihre Prädilektionsstelle ist die Umgebung des Hornhautrandes.

Conjunctivitis phlyctaenularis (ekzematosa).

Die histologisch untersuchten Fälle phlyctaenulärer Entzündung sind zu spärlich und die Resultate zu wechselnd, als dass es möglich wäre, ein einheitliches Bild der Affektion zu geben.

Michel untersuchte 5 Fälle. Er fand im ersten Stadium Infiltrationsknötchen unter dem Epithel, welches kaum verändert ist: eine umschriebene Ansammlung ein- und mehrkerniger Leukocyten; letztere durchsetzen auch das Epithel. Die Gefässe sind stark gefüllt und von einkernigen Rundzellen eingescheidet, die Lymphgefässe ausgedehnt; es kann auch zu Blutungen und thrombotischem Verschluss von Blutgefässen kommen. Im weiteren Verlauf kann durch den Druck des wachsenden Infiltrationsknötchens die Epitheldecke abgestossen werden, die dann freiliegenden oberflächlichen Schichten des Knötchens können der Nekrose anheimfallen; so entsteht ein kleines, stets oberflächlich bleibendes Geschwür. Oder es tritt eine stärkere Exsudation auf, welche das Epithel spannt und dann zur Degeneration bringt. Es entsteht zunächst durch Ausbreitung des Exsudates im Epithel zwischen den Tiefen und oberflächlichen Schichten eine Blase oder Pustel: die Epithelzellen sind auseinander gedrängt, im Lumen der Blase finden sich feine faserige Gerinnsel und einige Leukocyten. Auch das subepitheliale Gewebe kann durch Exsudation auseinander gedrängt sein. Auch hier finden sich dann in den Maschenräumen Gerinnsel und polynucleäre Leukocyten. Wird die

Decke durchbrochen, so entsteht auch auf diese Weise ein Geschwür, aus dessen Boden sich dann Granulationsgewebe entwickelt.

Bei der Heilung der Plyctäne regeneriert sich das Epithel, wenn es abgestossen war, an Stelle der Infiltration entwickelt sich von den oberflächlichen Schichten aus Narbengewebe, wir finden parallel der Oberfläche dicht gelagerte Spindelzellen. Je nach der Intensität des entzündlichen Prozesses ist natürlich auch die Ausbildung der Narbe mehr oder weniger in die Tiefe greifend. Die Infiltration der Gefässe kann wie bei jeder Entzündung noch längere Zeit zurückbleiben.

Leber untersuchte 6 Fälle. Er fand nie Bläschenbildung, sondern stets eine knötchenförmige, zellige Infiltration. Das Epithel wird durch das wachsende Knötchen immer mehr emporgedrängt, nach der Mitte zu verdünnt, schliesslich abgestossen. Es ist stark von polynucleären Leukocyten durchsetzt, dadurch von dem ebenso infiltrierten subepithelialen Gewebe schlecht abgegrenzt, auf der Höhe des Knötchens erscheinen die Zellen platt, ihr Protoplasma stärker, die Kerne weniger und ungleichmässig färbbar (vermutlich beginnende Nekrose). Die Zellen des Knötchens sind am Rand kleine mehrkernige Leukocyten, nach der Mitte zu werden Zellen wie Kerne grösser, erstere sind aber auch hier vielfach mehrkernig. Ausserdem fanden sich (unter vier genau untersuchten Fällen dreimal) Riesenzellen, nicht immer im Innern der Knötchen, sondern auch unter dem Epithel. Manchmal lagen epitheloide Zellen in ihrer Umgebung. Verkäsung und Tuberkelbacillen wurden stets vermisst. Leber spricht, da »eine gewisse Aehnlichkeit der histologischen Struktur mit der Tuberkulose« besteht, von einem »tuberkuloiden Bau« der Knötchen. Das Gefässendothel war gequollen, auch in Vermehrung begriffen (Mitosen), zum Teil fanden sich auch Riesenzellen im Lumen, was für ihre Entstehung aus Endothelien spricht, wie das für Riesenzellen mehrfach nachgewiesen wurde.

Auch Wintersteiner fand Infiltrationsknötchen, keine Bläschenbildung. Das Epithel war über einem Knötchen zum Teil defekt, über einem anderen erhalten. Riesenzellen waren in den Knötchen nicht vorhanden, wohl aber in einem Fall, in dem kleine Geschwürchen entstanden waren, am Rande der Ulceration, wie das auch bei anderen nichttuberkulösen Geschwüren vorkommt. Die Blut- und Lymphgefässe zeigten vielfach quellendes Endothel.

Michel, Zeitschr. f. Augenh. 1900. Bd. 4.
Leber, Bericht der 29. Versammlg. d. Ophth. Ges. Heidelberg. 1901.
Wintersteiner, ib.

Lues.

Syphilitische Papeln und ulcerierte Gummata können ein ganz ähnliches histologisches Bild bieten, wie ulcerierte Ekzemknoten, doch ist hier die stärkere Wucherung des Granulationsgewebes mit der Neigung zum Zerfall, eventuell höherer Grad von endo- und perivaskulitischen Veränderungen als Unterscheidungsmerkmal zu beachten.

Reiner beschreibt einen Fall von sulziger Infiltration der Conjunctiva bulbi, wobei auch Tarsitis syphilitica (s. S. 54) bestand. Ein Stück der graugelbrot sulzig aussehenden Bindehaut wurde excidiert. Die mikroskopische Untersuchung zeigte, dass das Epithel im ganzen wenig verändert war, höchstens waren die Elemente platter als normal und an Zahl verringert. Darunter folgte eine breite Schicht, die fast nur wurstförmige oder stabförmige, intensiv färbbare, der Oberfläche ziemlich parallel liegende Kerne und einige Blutgefässe aufwies; an einer Stelle fand sich sich dichtmaschiges Bindegewebe. Die tiefste Schicht war dicht kleinzellig infiltriert, meist gleichmässig, stellenweise aber auch in mehr umschriebener Weise, knötchenförmig. Nirgends sah man Nekrose oder Riesenzellen.

Auch Elschnig fand bei sulziger Infiltration der Skleralbindehaut, die klinisch als syphilitisch anzusprechen war, wenig histologisch charakteristische Veränderungen. Das Gewebe war stark ödematös. An den Gefässwandungen bestanden keine Proliferationserscheinungen, doch waren reichlich neugebildete dünnwandige Gefässe sichtbar. Die Bindegewebszellen waren proliferiert, vielfach gequollen und mit Vacuolen durchsetzt, ausserdem fanden sich polynucleäre Leukocyten, Plasmazellen und Mastzellen. Das Epithel war zum Teil degeneriert, von Leukocyten durchsetzt und zeigte mit feinkrümliger Masse gefüllte Spalträume.

Reiner, Deutschmann's Beitr. z. Augenheilk. 1896. Bd. 3.
Elschnig, Klin. Monatsbl. f. Augenheilk. 1897. Bd. 35.

Tuberkulose.

Tuberkulose der Augapfelbindehaut ist selten. Ectogen kann sie, wie es scheint, nur nach Verletzung des Epithels (Valude), sonst von tuberkulös erkrankten tieferen Teilen des Auges (Uvea) aus entstehen. Gewöhnlich zeigt sie sich in Form einer speckigen, knötchenförmigen Verdickung, die mikroskopisch aus wucherndem Granulationsgewebe mit Tuberkeln besteht. Solche Knötchen können, wohl durch Mischinfektion mit Eiterkokken, ulcerieren.

Einen sehr interessanten Fall beschrieb Uhthoff. Bei starken tuberculösen Veränderungen der Nasenschleimhaut auf beiden Seiten

fand sich in der Skleralbindehaut eines Auges ein ca. 1 cm im Durchmesser haltender, rundlicher, prominierender bräunlich grauer Herd, in der Umgebung sah man mit der Lupe einige graue Knötchen. Mikroskopisch erwies sich der Herd als Granulationsgewebe mit Riesenzellentuberkeln. — In diesem Fall bot die Lidbindehaut beider Augen klinisch das Bild eines Trachoms: histologisch wurden an excidierten Stücken nur die Zeichen einer einfachen, chronischen, hyperplastischen Entzündung mit Epithelwucherung und Papillarhypertrophie, aber weder Follikel noch Tuberkel gefunden. — Trachomähnliche Körnchen, welche von der Uebergangsfalte aus über die Skleralbindehaut bis an den Hornhautrand sich erstreckten, fand Heinersdorff. — Rieke beschrieb eine erbsengrosse, nach v. Recklinghausen tuberkulöse Granulationsgeschwulst (Riesenzellen mit Verkäsung, keine Bazillen), die klinisch als Sarkom angesehen worden war; später trat Iritis mit Knötchenbildung auf.

Rieke, Arch. f. Augenheilk. 1890. Bd. 22.
Denig, Arch. f. Augenheilk. 1895. Bd. 31.
Heinersdorff, Klin. Monatsbl. f. Augenh. 1898. Bd. 36.
Uhthoff, Berliner klin. Wochenschrift. 1900. Bd. 37.

Lepra.

Bei Lepra treten gefässreiche Granulationsgeschwülste in den tieferen Teilen des subconjunctivalen Gewebes auf; ohne Bacillennachweis sind sie histologisch nicht als leprös zu diagnostizieren.

Frühjahrskatarrh.

Der sog. Frühjahrskatarrh zeigt epibulbäre und tarsale Schleimhautveränderungen. Es bildet in seiner epibulbären Lokalisation (die Papillen der Tarsalschleimhaut s. S. 29) im Lidspaltenbereich beiderseits am Hornhautrand bräunliche harte Erhebungen, die nach der Conjunctiva zu allmählich abfallen, nach der Hornhaut hin knotenförmig sich erheben können. Ihr anatomisches Substrat besteht vorwiegend in Hyperplasie des Epithels und, in geringerem Maasse, des Bindegewebes. In ganz frischen, wenige Tage alten Fällen wurde nur das Epithel verdickt gefunden; es trieb Sprossen in die Tiefe, wie solche in geringer Ausbildung hier schon in der Norm vorhanden sind. Nach einigen Wochen ist dann Proliferation der bindegewebigen Elemente nachweisbar (Schlub). Alle Formen der Bindegewebszellen sind vermehrt, man findet besonders junge Zellen vom Aussehen der kleinen einkernigen Lymphocyten, vergrösserte spindelförmige Zellen und grosse, platte, endothelartige Elemente mit grossem, hellem, ovalem Kern. Bei

weiterer Proliferation des Bindegewebes werden Fasern gebildet, welche von der Basis aus nach oben ausstrahlen und meist von zahlreichen Spindelzellen durchsetzt sind. Die Grundsubstanz des Gewebes wird homogen und sehr derb. Die Gefässentwicklung ist gewöhnlich in der eigentlichen Neubildung sehr gering, stärker an den Rändern. Die oberflächlichen Schichten des verdickten Epithels können kernlos werden, ihre Zellleiber zu wellig verlaufenden Lamellen zusammensintern, die hie und da aufblättern und wie Hornlamellen aussehen. Ob echte Hornsubstanz gebildet wird, ist unbekannt. Durch Umwandlung des jungen proliferierenden Granulationsgewebes in fertiges Bindegewebes, wobei die zelligen Elemente an Zahl abnehmen und die früheren Formen wieder erscheinen, tritt eine Abflachung der Hyperplasie ein, doch findet der Prozess keinen definitiven Abschluss, sondern zieht sich chronisch durch viele Jahre in wechselnder Intensität hin. Wir finden daher in alten Wucherungen frühere und ältere Stadien, beginnende Hyperplasie und vollendete Umwandlung in neues Bindegewebe, nebeneinander.

Schlub, Arch. f. Augenheilk. 1897. Bd. 35.

Conjunctivitis nodosa (Saemisch).

Die durch eingedrungene Raupenhaare hervorgerufene Entzündung erzeugt oft ein histologisch der Tuberkulose nicht unähnliches Bild. Wagenmann fand eine ca. 2—3 mm lange und ebenso breite Verdickung der Conjunctiva bulbi der Hauptsache nach aus sklerosierten Bindegewebsbalken mit spärlichen lymphoiden Zellen und zahlreichen, teilweise mit sklerotischer Wandung versehenen Gefässen unter etwas verdicktem Epithel zusammengesetzt. Darunter lag ein $1^1/_2$ mm langer flacher Knoten, der einem Tuberkel sehr ähnlich war. Die Randschichten bestanden aus konzentrisch gelagerten, rundlichen, spindelförmigen und epitheloiden Zellen, regellos im Innern des Knotens waren zahlreiche grosse, oft dicht liegende Riesenzellen verteilt; der Knoten war aus zwei confluierten Knötchen zusammengesetzt, in deren Centrum je ein Haar mit gelber Rinde und braunroter Marksubstanz steckte, umgeben von Rund- und Spindelzellen. — Auch Krüger und Hanke fanden mehrmals die Knötchen aus Rundzellen mit Riesenzellen zusammengesetzt. In anderen Fällen fehlten die Riesenzellen. In einem Falle Krüger's war die beiden untersuchten Knötchen »wohl infolge des längeren Bestehens von einer dicken bindegewebigen Kapsel umgeben«; die Rundzellen, aus welchen die Knötchen bestanden, waren zum Teil im Zerfall begriffen, ihre Kerne schwächer farbbar als normal. Wagenmann nimmt an, »dass die unter die

Conjunctiva gelangten Härchen durch chemische, differente Stoffe einen mässig starken, auf die Umgebung beschränkten, chronisch wirkenden Entzündungsreiz abgeben, der im Stande ist, eine Art Einkapselung des Fremdkörpers zu bewirken«. Die Riesenzellen sind als Fremdkörperriesenzellen zu deuten. (Vgl. Pflanzenhaare in der Conj. palpebr. S. 42).

Pagenstecher, Ophthalm. Gesellsch. Heidelberg. 1883.
Wagenmann, Arch. f. Ophth. 1890. Bd. 36.
Krüger, Arch. f. Augenheilk. 1892. Bd. 24 und 25.

5. Tumoren.

Granulome.

Granulationswucherungen, die um eingedrungene Fremdkörper sich bilden, können tumorartig aussehen; man fand Holzsplitter, Getreidegranen u. a. Uhthoff sah im Granulationsgewebe zahlreiche Mineralsplitter, teils durchsichtig, teils mit feinen schwarzbraunen Partikelchen bedeckt, welche Eisenreaktion gaben; die Splitter waren Krystalle oder Bröckel von solchen und erwiesen sich durch chemische und physikalische Reaktionen als Quarz. Das Gewebe enthielt zahlreiche (Fremdkörper-) Riesenzellen. Patient war Steinhauer.

Uhthoff, Versamml. deutscher Naturforscher u. Aerzte, Nürnberg, 1893.

Fibrome.

Auf der Skleralbindehaut sind Fibrome selten. Sie sitzen hier meist an der Plica semilunaris oder auch am äusseren Augenwinkel als meist gestielte Geschwülstchen. Relativ viel häufiger geht ihr Stiel aus dem Fornix hervor (s. Conj. palp. S. 49). Wie alle gestielten Bindehautgeschwülste bluten sie leicht und enthalten daher nicht selten Blutpigment (vgl. Lidfibrome S. 5).

Papillome.

Wie die Fibrome, sind auch die Papillome auf der eigentlichen Skleralbindehaut seltener als im Uebergangsteil. Doch kann das Papillom gerade auf der Augapfelbindehaut sehr grosse Dimensionen erreichen, so dass die Cornea ganz von einem Tumor mit blumenkohlartiger höckriger Oberfläche umgeben und sogar bedeckt sein kann. Bei diesen grossen Papillomen ist das Epithel oft sehr stark gewuchert, so dass auf dem Schnitt die Epithelmassen bedeutend über das Bindegewebe überwiegen; dann kann die Unterscheidung von Carcinom resp. Adenocarcinom schwierig werden, zumal auch echte Carcinome der Bindehaut papilläre Oberfläche

haben können. Entscheidend für die Differentialdiagnose ist das Eindringen in das subconjunctivale Gewebe, das Vorkommen von Degenerationsheerden im Geschwulstparenchym und von pathologischen Kernteilungsfiguren in den Epithelien. Im Uebrigen kommen bekanntlich Uebergänge resp. Umwandlungen eines gutartigen, nur lokal rezidivierenden Papilloms in ein echtes Carcinom vor. Das Epithel bleibt meist schleimhautähnlich und enthält in der Regel massenhafte Becherzellen, kann aber auch epidermoidal werden.

Bei den kleinen Papillomen, welche wie die Fibrome häufig gestielt sind und mit Vorliebe an der Plica semilunaris sitzen, pflegt die Wucherung des Epithels weniger hochgradig zu sein.

Haemangiome.

Das Haemangiom kommt primär nicht häufig auf der Skleralbindehaut vor, am häufigsten an der Plica semilunaris, und zwar fast nur als Cavernom, selten als Teleangiektasie. Es ist meist congenital oder entwickelt sich in den ersten Lebensjahren.

Die Cavernome können eine sehr erhebliche Grösse erreichen und gelappte, maulbeerartig aussehende, bis kirschkerngrosse Tumoren bilden. Ihr Bau ist der gewöhnliche; wir finden grosse, breit miteinander kommunizierende Hohlräume mit einfacher, platter Epithelauskleidung, die dem Bindegewebe direkt aufsitzt. In letzterem verlaufen gewöhnlich viele weite Gefässe; es kann stellenweise seine faserige Beschaffenheit verlieren und sklerotisch und hyalinartig werden. In den Hohlräumen kann es zu partieller Gerinnung kommen. Man findet Fibrinabscheidungen oder hyaline Massen, die aus jenen hervorgegangen sein können; die Abscheidungen werden manchmal durch Aufnahme von Kalksalzen zu Venensteinen. Diese zeigen nach Entkalkung auf dem Schnitt eine Zusammensetzung aus konzentrischen Schichten strukturloser Substanz, die nach der Peripherie zu in bindegewebige Lamellen mit spärlichen, länglichen Kernen übergehen kann. Das Epithel über dem Cavernom ist meist wenig verändert, nur gewöhnlich etwas verdünnt. Da die Geschwülste bei der Operation gewöhnlich ihr Blut zum grössten Teil verlieren, so ist die Bindehaut stark gefaltet und das Epithel erscheint, da es dann oft schräg im Schnitt getroffen wird, mehrschichtiger und dicker, als es thatsächlich auf dem Querschnitt ist.

Diese Cavernome gehen manchmal auch von den Augenmuskeln aus und erstrecken sich erst secundär unter die Bindehaut; in diesem Fall sind quergestreifte Muskelfasern im Bindegewebe zwischen den Hohlräumen beobachtet worden.

Die viel selteneren teleangiektatischen Angiome sind bei der durchsichtigen Beschaffenheit der Bindehaut schon mit der Lupe in ihrer Struktur zu erkennen. Sie sind aus Läppchen zusammengesetzt, deren jedes aus Gefässconvoluten (erweiterte Capillaren und Uebergangsgefässe) besteht.

Fehr, Arch. f. Ophth. 1897. Bd. 44.

Lymphangiome.

Die cavernösen Lymphangiome entstehen vermutlich aus den Lymphgefässektasien (S. 59.) durch weitere Entwicklung derselben. In einem von Alt untersuchten Fall bestand ein System von Hohlräumen, die meist in Verbindung miteinander standen oder nur durch eine feine bindegewebige Wand von einander getrennt waren; die Auskleidung bestand aus einem wohl nicht ganz kontinuierlichen Endothel, der Inhalt war Serum mit spärlichen Lymphkörperchen. Uhthoff beschrieb eine kleine, einkämmrige Cyste, die als ektasiertes Lymphgefäss sich dadurch erwies, dass schon klinisch die Fortsetzung der Blase in einen Strang nachweisbar war.

Steudener, Virch. Arch. 1874. Bd. 59.
Uhthoff, Berl. klin. Wochenschr. 1879. No. 49.
Sachs, Ziegler's Beitr. z. path. Anat. etc. 1889. Bd. 5.

Cysten.

Seröse idiopathische Cysten wurden sehr selten auf der Conjunctiva bulbi beobachtet. Ihre Genese ist nicht klar. Das Epithel fand Rogman einmal mehrschichtig, in der Tiefe kubisch, oben cylindrisch, also dem der Conj. fornicis gleichend, und nahm daher an, dass die Cyste dort entstanden und durch den Lidschlag allmählich abwärts gedrängt worden sei. Vielleicht können sich aus Lymphcavernomen durch fortschreitenden Schwund der Scheidewände seröse Cysten entwickeln. Goy beschrieb eine grosse, congenitale, seröse, mit geschichtetem Plattenepithel ausgekleidete Cyste, welche auch noch in die Hornhaut sich erstreckte, bei einer mit mehrfachen Misbildungen behafteten 59jährigen Frau; er nimmt an, dass die Cyste auf dem Boden eines fötalen Symblepharon sich entwickelt hat. Für manche seröse Cysten ist der Ursprung aus subconjunctivalen Haematomen nachgewiesen (Blutcysten). Mitvalski beschreibt einen solchen Fall, in welchem durch Erbrechen eine starke Bindehautblutung eingetreten war, die sich als bohnengrosse, ovale, elastisch anzufühlende, bewegliche Geschwulst präsentierte. Nach 14 Tagen bestand an Stelle derselben eine mit klarer seröser Flüssigkeit gefüllte Cyste, die nur noch

an ihren Rändern hämorrhagisch infiltriert war und unter der Bindehaut leicht hin und her bewegt werden konnte. Ihre Wand bestand nur aus fibrillärem Bindegewebe mit spärlichen platten Zellen zwischen den meist parallel laufenden Fasern, ohne jede Spur von epithelialer Auskleidung der Innenfläche.

Häufiger beobachtet man nach Trauma, auch operativem, die Entstehung meist kleiner Cysten, so z. B. nach Schieloperation an der Tenotomiestelle. Diese sind wohl als Exsudationscysten nach Verklebung von Schleimhautfältchen anzusehen.

Uhthoff beschrieb 2 nach Trauma entstandene Fälle: die Wand bestand aus gewöhnlichem fibrillärem Bindegewebe ohne bestimmte Anordnung, während die Innenfläche von einfachem plattem Epithel ausgekleidet war. In der Wand einer dieser Cysten steckten mehrere Cilien, teils fest, teils locker, eine halb in der Cyste, halb draussen. Um diese herum war innen das Epithel gewuchert. Der Inhalt war rein serös. Der Autor nimmt an, dass die implantierten Cilien als Fremdkörper eine Exsudation in der Umgebung hervorgerufen und so zur Entstehung der Cysten Veranlassung gegeben haben.

Diese traumatisch entstandenen Exsudationscysten sind, nach Uhthoff, gewöhnlich durch entzündliche Vorgänge mit der Sklera verwachsen, infolgedessen nicht so verschieblich, wie die oberflächlicher und frei liegenden Lymphgefässektasien.

Endlich wäre anzuführen, dass der Cysticercus cellulosae unter der Bindehaut vorkommt. Das Bläschen ist von einer Bindegewebsschicht umhüllt und verschieblich oder mit der Sklera fest verbunden.

Uhthoff, Berl. klin. Wochenschr. 1879. No. 49.
Mitvalski, Centralbl. f. Augenh. 1893. Bd. 17.
Rogman, Arch. d'Ophth. 1895. Bd. 15.
Goy, Deutschmann's Beitr. z. Augenheilk. 1899. Heft 39.

Sarkom.

Sarkome der Skleralbindehaut kommen primär, meist, aber nicht ausschliesslich, in der Limbusgegend vor, häufiger greifen sie vom Lid oder vom inneren Bulbus aus direkt oder diskontinuierlich als regionäre Metastase über. Die primären Sarkome sind fast immer pigmentiert, der Farbstoff kann in den Geschwulstzellen oder im Stroma liegen. Die Elemente sind gewöhnlich grosse Rundzellen oder Spindelzellen. Das Epithel über ihnen ist stark verdünnt. Oft liegen die Zellen dicht beieinander in Räumen, welche durch Bindegewebsfasern nicht ganz vollständig abgegrenzt werden, so dass alveolenähnliche Bildungen entstehen

(Alveolarsarkom). Dieses Stroma kann mit Pigmentzellen verschiedener Form oder mit kleinen ein- und mehrkernigen Rundzellen durchsetzt sein. Auch zwischen den Sarkomzellen finden sich gelegentlich polynucleäre Leukocyten. (Näheres s. unter Aderhautsarkom).

Von der Plica semilunaris können Lymphosarkome ausgehen. Sie zeigen die Struktur des lymphadenoiden Gewebes. In einem solchen von Vollaro beobachteten Fall fanden sich an einer Stelle Riesenzellen; dasEpithel war epidermoidal, dabei in der tiefen Schicht pigmentiert. (Annali di Ottalm., Bd. 28.)

Dringt ein epibulbäres Sarkom in die Hornhaut ein, so geschieht das zunächst subepithelial. Dann wird von oben her die Bowman'sche Membran durchbrochen, diese kann sich in Resten lange im Tumorgewebe erhalten. Charakteristisch für diese Sarkome ist, dass sie wenig Neigung haben, in die Tiefe zu wuchern; sie perforieren die Sklera nur selten und selbst im Hornhautparenchym bleiben sie auf die oberflächlichsten Schichten beschränkt. Dagegen vergrössern sie sich mächtig nach aussen, so dass kolossale pilzförmige Tumoren entstehen können.

Das primäre Melanosarkom entwickelt sich, wie verschiedentlich beobachtet werden konnte, an Stellen, an denen früher Pigmentnaevi konstatiert worden waren. Es kann auch aus mehreren solchen angeborenen braunen Flecken multipel hervorgehen, auch auf beiden Augen.

Sekundär können gefärbte und ungefärbte Sarkome nach Enucleation von Augen mit Aderhautsarkom in dem Teil der Bindehaut auftreten, welcher der früheren Conjunctiva Sklerae entspricht.

In einem solchen Fall, welchen ich untersucht habe, wurde fünf Jahre nach der Eunucleation ein kleines, braunes Fleckchen in der Bindehaut, nach unten von der Narbe, bemerkt (Geh. Rat Hirschberg[1]). Mikroskopisch zeigten sich in dem ausgeschnittenen Bindehautstück mehrere kleine, submiliare bis mikroskopisch kleinste Knötchen, aus pigmentierten Zellen, prössenteils typischen Chromatophoren, zusammengesetzt. Ebensolche Zellen fanden sich auch vereinzelt im Gewebe.

Carcinom.

Praedilektionsstelle für das epibulbäre Carcinom ist der Limbus, an welchem ein Epithel in ein anderes übergeht und ferner

[1]) Vgl. Hirschberg, Diskussion zu Greeff's Vortrag über Pseudogliom. Ophth. Ges. Heidelberg. 1896.

schon normalerweise Epithelzapfen vorhanden sind. Es kommen zwei Formen vor: das Bindehautepithel produziert entweder Zellen, welche denen einer Schleimhaut ähnlich bleiben (Drüsenkrebs, Schleimkrebs), oder es ist epidermoidal geworden, und die Neubildung besteht dann aus Zellen von Epidermischarakter mit Verhornung (Hornkrebs).

Bei der ersten Form sind die Zellen meist cylindrisch oder unregelmässig gestaltet; sie haben reichliches Protoplasma und grosse Kerne. Degenerierende Kerne sind oft kolossal geschwollen. Besonders häufig kommt schleimige und hyaline Degeneration der älteren, in den mittleren Partieen der Alveolen gelegenen Teile vor, oft mit jenen auffallenden Einstülpungen und Einschliessungen mehr oder weniger degenerierter Krebszellen in andere, deren Kern dann den Einschlüssen meist kappenartig aufsitzt, welche manchmal für parasitäre Organismen gehalten worden sind. Auch im bindegewebigen Stroma kommt hyaline und schleimige Entartung vor. Gerade diese Cylinderzellenkrebse und Medullarkrebse können sich zu kolossalen Tumoren entwickeln, welche manchmal eine papilläre blumenkohlartige Oberfläche haben und makroskopisch vom Papillom nicht zu unterscheiden sind. Sie sind durch Schnelligkeit des Wachstums und des Eindringens in tiefere Teile (Cornea, Sklera, Ciliarköper etc.) ganz besonders maligne.

Fig. 18.

Hornkrebs vom Limbus. Vom verdickten, epidermoidalen Oberflächenepithel (oben) aus erstreckt sich die Wucherung in grossen, vielfach zusammenhängenden Massen in die Tiefe. Vielfach polynucleäre Zellen in den Krebszellhaufen; die kleinen, stark gefärbten Kerne erscheinen bei der schwachen Vergrösserung als schwarze Punkte. Epithel in ein mehrschichtiges Plattenepithel mit Stachel- und Riffzellen umgewandelt, an der Basis auch von Leucocyten durchsetzt. Die grossen Zellen des Carcinoms haben einen leichten Glanz und (bei stärkerer Vergrösserung) deutliche Intercellularbrücken, inmitten der Krebsmasse liegen vielfach kernlose, ganz verhornte Zellen. — Alauncarmin. — V. = 50.

Beim Hornkrebs (Fig. 18) finden wir vom epidermoidalen Oberflächenepithel ausgehende Zapfen und verzweigte, anastomo-

sierende Züge und Alveolen, deren jüngste, an der Peripherie der Zellmassen gelegene Elemente kubisch bis cylindrisch sind, worauf grosse, polygonale, häufig mit Intercellularbrücken versehene Zellen (Stachel- und Riffzellen des Stratum Malpighi) folgen, während die central gelegenen kernlos, verhornt, teils abgeplattet, teils unregelmässig rundlich, oft in den bekannten zwiebelartig geschichteten Hornperlen angeordnet, sich darstellen. Das ganze ist meist reichlich von polynucleären Leukocyten durchsetzt, welche sich in den zentralen Teilen der Krebsalveolen am reichlichsten anhäufen.

Im Gegensatz zum epibulbären Sarkom pflanzt sich das Carcinom öfter in die Tiefe fort, und zwar in den die Gefässe und Nerven begleitenden Lymphbahnen durch die Sklera hindurch. Diese kann, wenn sich in den Gefässscheiden innerhalb der Lederhaut Krebszellen festsetzen und weiter wuchern, breit perforiert werden. Die Ränder der Perforationsöffnung sind dann aufgefasert, durch Krebsmassen von einander getrennt, die sich zunächst in den Ciliarkörper und in die Saftspalten der Sklera, ganz besonders aber in die geräumigeren Saftlücken der Cornea hinein fortpflanzen können.

Dermoide und teratoide Mischgeschwülste.

Das Dermoid sitzt als kleine, solide Geschwulst am Limbus, gewöhnlich (aber nicht ausschliesslich) aussen, oft auf ihm reitend. Das Epithel ist geschichtetes Plattenepithel von epidermoidalem Aussehen, aber meist nicht verhornt, das Bindegewebe gleicht dem cutanen, ist papillär; man findet Haare, Talgdrüsen, weniger konstant Schweissdrüsen, in der Tiefe oft etwas Fettgewebe.

Die teratoiden Geschwülste finden sich gewöhnlich auf der äusseren Hälfte der Sklera nach dem Fornix hin, zwischen M. rect. lateral. und superior. Sie greifen manchmal auf die Cornea über. (Rein corneale Teratome s. S. 142.) Sehr selten sitzen sie auf der medialen Bulbushälfte in der Carunkelgegend; in den drei bisher bekannten Fällen (Schiess-Gemuseus, Wallenberg, Wolff) war die Carunkel am inneren Ende des Tumors als solche noch zu erkennen, bei Wallenberg durch einen 1 mm breiten Streifen normaler Bindehaut, bei Wolff durch eine deutliche Furche vom Tumor getrennt (vgl. S. 80). Diese Geschwülste werden durch verschiedene Gewebe zusammengesetzt, deren Mengeverhältnis aber wechselt.

In der Regel findet man eine oder mehrere acinotubuläre Drüsen (vom Aussehen der Krause'schen), und reichliches Fettgewebe, ausserdem glatte und quergestreifte Muskulatur, hyalinen

Knorpel, Knochen, Nerven: manchmal finden sich weiter keine Bestandteile, das Epithel gleicht dem der Conjunctiva und enthält zahlreiche Becherzellen, das subepitheliale Gewebe ist adenoid, zeigt mitunter sogar Follikel; solche Tumoren geben das Bild der Fornixgegend wieder (Falchi).

Gewöhnlich aber sind sie mit cutanen Teilen kombiniert. Die Oberfläche ist zwar in der Regel nicht verhornt, sondern nur an einer kleinen Stelle auf der Höhe des Tumors trocken und hautähnlich, sonst schleimhautartig, man findet aber Haare, Talgdrüsen, Schweissdrüsen, das subepitheliale Bindegewebe bildet einen Papillarkörper, welcher oft auf der Höhe des Tumors besonders mächtig ist. Eine häufige Kombination ist die, dass stark entwickeltes Fettgewebe eine oder mehrere acinotubuläre Drüsen enthält, während die Oberfläche im Ganzen die Beschaffenheit der Mucosa, nur an einer kleinen Stelle (gewöhnlich auf der Höhe des Tumors), cutane Beschaffenheit (epidermoidales Epithel, Haare, Talgdrüsen etc.) zeigt. Solche Fälle wurden früher als »subconjunktivale Lipome« aufgefasst, die sich aus dem orbitalen Fettgewebe entwickelt hätten. Da heute aber in allen als reine Lipome imponierenden Geschwülsten dieser Art bei sorgfältiger Untersuchung (eventuell sämtlicher Schnitte! Rieke, Nobbe) cutane Teile gefunden worden sind, ist ihre Zugehörigkeit zu den dermoiden Mischgeschwülsten erwiesen. (Lipodermoide wegen derstarken Fettgewebsentwicklung). Diese stehen gewissermassen in der Mitte zwischen den reinen Dermoiden der Sklerocornealgrenze, in denen bisher nur cutane Teile, niemals acinotubuläre Drüsen gefunden worden sind (Gallenga), und den teratoiden Mischgeschwülsten ohne cutane Teile, mit Schleimhautcharakter (z. B. Fall Falchi).

Dass das Epithel auch bei den dermoiden Teratomen meist nicht verhornt, sondern schleimhautartig erscheint, entspricht der Thatsache, dass auch in den Bindehautsack transplantierte Epidermis Schleimhautcharakter annimmt, wie umgekehrt Schleimhaut, die dauernd mit der äusseren Luft in Berührung ist, epidermoidal wird.

Dermoide und Teratome sind oft mit Missbildungen der Lider (Colobom) und der Gesichtshaut verbunden; ein Dermoid fällt manchmal gerade in die Lücke eines Coloboms, wenn die Lider geschlossen werden. Tiefergreifende Störungen der Bulbusentwicklung selbst finden sich nur manchmal bei den cornealen Tumoren (s. diese S. 142).

Bezüglich der Entstehung der gemischten Teratome führt Gallenga in seiner letzten grösseren Arbeit aus, dass die Hete-

rotopie der Ektopie der acinotubulären Drüsen so entstehe, dass die Epitheleinstülpungen der Fornixgegend, aus denen Thränendrüse und Krause'sche Drüsen in der Norm hervorgehen, in abnormer Richtung erfolgen, was dann auch eine Entwicklungsstörung und Ektopie der subconjunctivalen Teile (Muskeln etc.) zur Folge hat. Die quergestreiften Muskelbündel seien Teile der äusseren Augenmuskulatur, besonders des Rect. lateral., die ihren Zusammenhang mit diesem beim Wachstum des Auges verloren haben, die glatten Muskelfasern seien auf jene zurückzuführen, die in den Fascienausbreitungen normalerweise vorkommen (Muscul. orbitopalpebralis, Sappey). Gallenga nimmt ferner an, dass, wenn ein conjunctivales Teratom (wie das meist der Fall ist) mit cutanen Teilen kombiniert ist, dann ein Dermoid die Veranlassung zur Ektopie der Bindehautdrüsen (der Krause'schen Drüsen oder einer Partie der Thränendrüse) gegeben habe, indem es die normale Richtung und Entwicklung der foetalen Epitheleinsenkungen (Drüsenanlagen) gestört habe.

Es sei daran erinnert, dass, wie bereits S. 52 erwähnt, die Krause'schen Drüsen in ihrer Lage etwas variabel sind und dass ferner, ohne jede weitere Missbildung, accessorische Thränendrüsen in bedeutender tumorartiger Entwicklung an abnormen Stellen vorkommen.

Wahrscheinlich gehören, ebenso wie die subconjunctivalen Lipome, auch die in gleicher Weise lokalisierten Osteome zu den teratoiden Geschwülsten; hier ist das Epithel bisher nicht untersucht. Der exstirpierte Tumor zeigt entweder ein Knochenstück mit fibröser Umhüllung, oder mehr ein fibromatöses Grundgewebe mit mehreren eingestreuten Knochenkernen.

Bögel, Arch. f. Ophth. 1886. Bd. 32.
Wallenberg, Diss. inaug. Königsberg. 1889.
Rieke, Arch. f. Augenheilk. 1890. Bd. 22.
Nobbe, Arch. f. Ophth. 1897. Bd. 44.
Gallenga, Annali di Ottalmologia. 1899. Bd. 28.
Falchi, Arch. f. Augenheilk. 1900. Bd. 40.

Naevi.

Als Mäler der Skleralbindehaut werden bezeichnet: 1. nicht prominente graue bis braune Flecke (Melanosis), 2. kleine pigmentierte oder unpigmentierte, meist flache Tumoren von sulzigem, gelbbräunlichem oder graurötlichem Aussehen.

1. Die Pigmentflecke bestehen aus Anhäufungen grosser Zellen, welche im Flächenpräparat unregelmässig rundlich oder polygonal, platt, endothelartig aussehen und meist Fortsätze be-

sitzen, also den gewöhnlichen Chromatophoren (z. B. der Aderhaut) gleichen. Das Pigment hat die Form verschieden grosser Körner und Schollen, wie das der Aderhautchromatophoren. Zwischen den Bindegewebsfasern der Umgebung kann freies Pigment liegen, auch das Epithel über den Flecken ist oft stärker als normal pigmentiert. Solche Flecken können durch Wucherung ihrer Zellen zur Bildung melanotischer Tumoren führen, welche durch Infiltrierung der umgebenden Gewebe sich ausbreiten.

2. Bei den je nach dem Entwicklungsstadium mehr oder weniger prominenten, meist flachen Tumoren der zweiten Form liegen kuglige alveoläre Nester von pigmentierten und unpigmentierten Naevuszellen dicht, manchmal unmittelbar, unter dem Epithel, welches an solchen Stellen stark verdünnt ist. An den pigmentierten Naevis ist mehr Farbstoff als normal häufig auch im Epithel vorhanden und darin so verteilt, dass er in der tiefsten und oberflächlichsten Schicht am dichtesten liegt. Zwischen den Zellhaufen sendet das Epithel oft Zapfen in die Tiefe, diese stehen gewöhnlich nicht mit den Naevuszellen im Zusammenhang. — Esist bekanntlich unentschieden, ob die »Naevuszellen« Abkömmlinge von Bindegewebszellen (Endothelien, Chromatophoren) oder von Epithelien sind. Leber fand bei Naevis, welche in melanotische Tumoren überzugehen im Begriff waren, die jüngsten Heerde »in der Dicke des Epithels sitzen und aus einer Wucherung des teilweise pigmentierten Epithels hervorgehen. In der Bindehaut treten dann, zum Teil vom Epithel getrennt, viel zahlreichere und grössere alveoläre Heerde von teilweise pigmentierten Geschwulstzellen auf. Dieselben sind oft vom Epithel einfach überzogen, an gewissen Stellen lässt sich aber ein kontinuierlicher Zusammenhang mit dem letzteren demonstrieren, sodass ich zur Ansicht gekommen bin, dass die Zellen dieser Geschwülste als Abkömmlinge des Epithels betrachtet werden müssen.« Unna hält die Naevuszellen gleichfalls für Epithelabkömmlinge, Ribbert für Chromatophoren (vgl. S. 11).

An Stelle der Epithelzapfen kommen auch drüsenartige Schläuche vor; diese können sich aus ersteren durch Zerfall der centralen Elemente bilden und cystisch ausgedehnt werden. Sie sind manchmal so zahlreich, dass die Naevuszellenhaufen daneben ganz zurücktreten, zumal, wenn auch die anderen Elemente des Bindegewebes vermehrt oder die Naevuszellen diffus gewuchert sind; dann resultiert eine umschriebene zellreiche Neubildung, in der viele zum Teil kommunizierende, cystische, epithelausgekleidete Hohlräume liegen, während am Rande deutliche, mit dem Oberflächenepithel in Zusammenhang stehende Einsenkungen sichtbar sind, welche auf die Genese der Cysten schliessen lassen. Bei massen-

hafter Entwicklung der Schläuche und Cysten gewinnt die Geschwulst dann ein adenomähnliches Aussehen (Naevus glandulosus). Die cystische Ausdehnung der Lumina kann sehr hochgradig werden (Naevus cysticus), und es kann in diesen nach dem von anderen Cysten her bekannten Modus zur Bildung hyaliner Konkremente kommen (Wintersteiner).

Wintersteiner, 27te Versammlung d. Ophth. Ges., Heidelberg 1898.
Leber, ib.
Pindikowski, Arch. f. Augenheilk. 1901. Bd. 42.
Hirsch, Zeitschr. f. Augenheilk. 1900. Bd. 4.

Möglicherweise nicht prinzipiell von diesen Naevusgeschwülsten verschieden, aber ihrer Entstehung und ihrem Wesen nach nicht klar erkannt, sind die sogenannten »gutartigen Epitheliome« oder »Eutheliome« der Skleralbindehaut. Aeusserlich sehen sie genau aus wie jene, mikroskopisch findet man keine umschriebenen Haufen der endothelartigen Zellen, sondern eine diffuse Infiltration des subepithelartigen Gewebes, die zum grössten Teil aus solchen, zum kleineren aus anderen Bindegewebszellen und Lymphocyten besteht; dazwischen verlaufen zahlreiche Epithelzüge und -Stränge, die auch in netzförmige Verbindung miteinander treten können (Best); letzteres ist eine Eigentümlichkeit, die bei allen atypischen Epithelwucherungen vorkommen kann.

Ein wesentlicher Unterschied zwischen diesen Tumoren und echtem Naevus mit Epithelsprossen, bei welchem die »Naevuszellen« diffus gewuchert sind, scheint mir nicht zu bestehen.

Ob die Epithelzüge mehr oder weniger verzweigt sind und mit einander zusammenhängen, möchte ich als nebensächlich ansehen. Immerhin ist die Frage nach dem Verhältnis dieser Tumoren zu den Naevis nicht ganz spruchreif.

Best, Deutschmann's Beitr. z. Augenheilkunde. 1899. Heft 37.

D. Caruncula lacrimalis.

1. Entzündung.

Die Carunkel wird bei Bindehautentzündung oft in Mitleidenschaft gezogen; bei **Trachom** können sich Follikel in ihr entwickeln. Eitrige und nichteitrige Entzündung der Talgdrüsen **(Furunkel, Akne)** sind zu erwähnen; nach Ablauf der Akne entwickeln sich manchmal Granulationswucherungen. Auch kann bei Entzündungen der Ausführungsgang von Talgdrüsen verlegt

werden; das retinierte Sekret kann mit Kalk und Cholestearin imprägniert werden und so zur Konkrementbildung Veranlassung geben.

Bei **Lues** kommt gelegentlich eine Verdickung der Carunkel durch Rundzelleninfiltration mit stärkerer Perivasculitis vor.

2. Tumoren.

Carunkelgeschwülste sind ziemlich selten. Bezüglich der noch am häufigsten vorkommenden **Papillome** kann auf die Papillome der Skleralbindehaut verwiesen werden (S. 69).

Ueber den Bau des **Lymphangiom** der Carunkel (Sachs) s. die Lymphcavernome der Bindehaut (S. 71).

Cystoadenome gehen gewöhnlich von den präformierten Drüsen (besonders den acinotubulären) aus. Es finden sich in der nur an wenigen Stellen circumskript rundzellig infiltrierten bindegewebigen Grundsubstanz rundliche, mit einfachem Cylinderepithel ausgekleidete Hohlräume dicht beieinander. Schirmer konnte bei einem derselben Ausmündung auf der Oberfläche nachweisen.

Als **Dermoid** der Carunkel ist wohl ein von Bock beschriebener Tumor zu deuten. Die Geschwulst bestand im wesentlichen aus derbem, fibrillärem Bindegewebe, welches oberflächlich locker, in der Tiefe fester war. Darin lagen Fettläppchen, zahlreiche elastische Fasern, Gefässe, markhaltige Nerven, Bündel glatter Muskelfasern und viele Talgdrüsen. Spärliche Flaumhaare fanden sich. Das Bindegewebe war stark papillär, der Papillarkörper kleinzellig infiltriert und zeigte Reste von Blutungen. Das Epithel war teils einschichtig cylindrisch, teils bestand es aus zwei bis drei Schichten grosser, fast kubischer Zellen mit vielen Becherzellen dazwischen, an andern Stellen, nach dem inneren Augenwinkel zu, zeigte es den Uebergang in die normale Epidermis. Als Bezeichnung schlägt der Autor »Hyperplasie der Carunkel« oder, wegen der reichlichen Entwicklung von Bindegewebe und Fett »Fibrolipom« vor.

In den drei als »Dermoide der Carunkel« mehrfach in der Litteratur citierten Fällen (Schiess-Gemuseus, Wallenberg, Wolff) sind die Geschwülste wohl nur neben, nicht aus der Carunkel entstanden: die Carunkel war in allen dreien am medialen Ende des Tumors noch erkennbar. Wallenberg selbst spricht auch nur von der »Carunkelgegend« (s. S. 75).

Naevi zeigen meist den typischen Bau des Schleimhautnaevus: mehr oder weniger pigmentierte Zellnester, dazwischen Epithel-

sprossen, welche teils solide, teils schlauch- oder drüsenartig sind und oft zahlreiche Becherzellen enthalten.

Wenn die Naevuszellen und die fixen Bindegewebszellen in diffuser Weise proliferieren, dann wird das typische Bild des Naevus verwischt. In dieser Weise ist wohl der in Fig. 19 abgebildete Tumor zu deuten. Hier waren die Epithelzapfen sehr zahlreich, vielfach verzweigt, durch reichliche Verschleimung der Zellen entstanden in den Zapfen unregelmässige Lumina. Das Bindegewebe war dicht von Zellen infiltriert. Davon waren die wenigsten einkernige kleine Lymphocyten, die meisten präsentierten sich als grosse, polygonale Elemente mit grossem, schwach färbbarem Kern, waren also ähnlich den endothelartigen Naevuszellen. Da die Epithelschläuche von allen Seiten der kuglig vergrösserten Carunkel her in diese eindrangen, so fanden sich auf Medianschnitten scheinbar isoliert mitten im Gewebe zahlreiche mit Epithel ausgekleidete Hohlräume, Quer- und Schrägschnitte jener drüsenähnlichen Epithelwucherungen. Uebrigens hat dieser Tumor eine gewisse Aehnlichkeit mit einem von Volkmann (Deutsche Beitr. z. Chirurgie 1895, S. 114) beschriebenen Epitheliom der Wange, dadurch, dass auch bei letzterem aus Epithelzapfen traubenartige Drüsen sich entwickelt hatten.

Fig. 19.
Tumor der Carunkel einer 35j. Frau, wahrscheinlich aus einem Naevus hervorgegangen. Die Hauptmasse besteht aus dichter Wucherung endothelartiger Zellen; das Epithel sendet zahlreiche Zapfen in die Tiefe, die ein Lumen (durch schleimige Umwandlung der Epithelien) erhalten, und mehrfach miteinander in Verbindung treten (z. B. links oben). — Carmin. — V. = 30.

Entsprechend der Lage in der Lidspalte treten häufig Reizerscheinungen an den Carunkelnaevi auf, auch entwickeln sich aus ihnen, wie aus den im Bereich der Lidspalte gelegenen Naevi überhaupt viel häufiger Tumoren (namentlich Sarkome) als aus denen der Lidbindehaut (Wintersteiner).

Unter den malignen Tumoren (Manthey) ist das **Sarkom** relativ am häufigsten. Es wurden pigmentierte und nichtpigmen-

tierte, meist kleinzellige Sarkome beschrieben, auch teleangiektatische Fibrosarkome.

Das **Carcinom** ist seltener. Es tritt in der Form des Drüsenkrebses auf.

Sachs, Ziegler's Beitr. z. path. An. etc. 1889. Bd. 5.
Schiess-Gemuseus, Klin. Monatsbl. f. Augenheilk., 1877, Bd. 15, u. 1878, Bd. 16.
Bock, Klin. Monatsbl. f. Augenh. 1886. Bd. 24.
Wallenberg, Diss. inaug. 1889, Königsberg.
Wolff, Klin. Monatsbl. f. Augenheilk. 1891. Bd. 29.
Schirmer, Arch. f. Ophth. 1891. Bd. 37.
Manthey, Ueber die malignen Tumoren der Carunkelgegend, Diss. inaug. Greifswald 1897.

Drittes Kapitel.

Sklera.

Normale Histologie. Die Sklera besteht aus Bündeln fibrillären Bindegewebes, welche vorzugsweise äquatorial und meridional verlaufend sich in mannigfacher Weise durchflechten, und reichlichen elastischen Fasern, welche die Bindegewebsbündel teils umspinnen, teils zwischen ihnen sich durchkreuzen oder Netze bilden; die Maschenräume des Flechtwerks stellen enge Saftlücken dar, in denen platte Zellen liegen, und die kontinuierlich in das Saftlückensystem der Cornea übergehen.

Hinten verbindet sich die Sklera mit der Duralscheide des Opticus, und ihre inneren Lagen bilden hier den grössten Teil der Lamina cribrosa des Sehnerven. (vgl. diesen).

Vorn setzt sie sich ins Hornhautparenchym fort. Auf der Innenfläche hat sie, unmittelbar vor dem Uebergang in die Cornea, eine zirkuläre Furche (Sulcus sclerae int. Schwalbe). Diese wird von einem, aus bindegewebigen, bogenförmig mit einander anastomosierenden Faserbündeln bestehenden, in mehrfachen Lagen übereinander angeordneten Balkenwerk überspannt und dadurch zu dem plattringförmigen Canalis Schlemmii abgeschlossen. Der Kanal besitzt ein Endothel, welches an der Innenwand aber nicht jenem Balkenwerk direkt aufsitzt, sondern einer zarten, kontinuierlichen, an feinen elastischen Fasern reichen Bindegewebsschicht, welche die Aussenseite des Trabekelsystems überzieht (Rochon-Duvigneaud). (Vgl. Ligamentum pectinatum S. 145). Der Kanal kann streckenweise durch vorspringende Leisten oder Scheidewände geteilt oder verdoppelt sein.

Der Canalis Schlemmii (Circulus Schl.) ist ein venöser Blutraum (Leber), welcher durch intrasklerale Venen mit den episkleralen kommuniziert, gegen das Trabekelsystem und die Vorderkammer aber abgeschlossen ist.

Am Aequator ist die Sklera am dünnsten, (0,3 mm, wo sie von den Augenmuskeln bedeckt ist, sonst 0,4—0,5 mm), wird aber da, wo die Sehnen sich in sie einsenken, durch diese wieder verstärkt, (0,6 mm). Am dicksten ist sie normalerweise im hinteren Abschnitt, besonders in der Umgebung des Sehnerven (1,0—1,2 mm). Nach dem äusseren Tenon'schen und inneren (suprachorioidealen) Lymphraum hin ist sie von einem Endothelhäutchen überzogen. Unmittelbar auf der Sklera liegt lockeres Bindegewebe mit elastischen Fasern, Blut- und Lymphgefässen. Vorn, unter der Conjunctiva, ist dieses stärker entwickelt, die oberflächlichen Lagen werden hier als subconjunctivales Gewebe von den tieferen episkleralen unterschieden.

Ausser den platten Bindegewebszellen finden sich vereinzelte Pigmentzellen in der Sklera, in dichterer Lage an der Innenfläche und um die Gefässe und Nerven

herum. In seltenen Fällen kommt umschriebene Vermehrung dieser Chromatophoren in der Sklera vor, wodurch schwarzbraune Flecken entstehen. Diese angeborene Melanosis sklerae (Hirschberg) ist mit abnorm dunkler Pigmentierung der Iris auch der Chorioidea und manchmal der Sehnerven-Papille, auch mit Pigmentflecken an anderen Körperstellen vergesellschaftet.

Gefässe und Nerven gehören nur zum kleinsten Teil der Sklera an, die meisten treten nur hindurch. Die Durchtrittstellen sind wichtig, weil sie Verbindungsbahnen zwischen dem inneren Bulbus einerseits und der Sklera und Episklera andererseits darstellen, auf welchen sich entzündliche Prozesse und Tumoren des einen Gebietes auf das andere fortpflanzen können. Die der Sklera zugehörigen Gefässe stammen aus dem episkleralen Gefässnetz, die Arterien aus vorderen und spärlicher, hinteren Ciliararterien, während die Venen vorn in die Vv. cil. ant., am Aequator in die Vv. vorticosae, am hinteren Pol in die Venulae cil. brev. (Schwalbe) übergehen. Die durchtretenden Gefässe der Sklera sind: 1) vordere ciliare Arterien und Venen in der Nähe des Cornealrandes, 2) in der Aequatorgegend die vier Venae vorticosae (die auch manchmal in abnormer Zahl und vereinzelt auch an anderen Stellen weiter nach dem hinteren Abschnitt zu vorkommen), 3) die beiden Art. cil. post longae im horizontalen Meridian des Bulbus und die grosse Zahl der Art. cil. post. breves in der Umgebung des Sehnerven, besonders an der lateralen Seite, also in der Gegend des hinteren Augenpols. Zweige der Art. cil. post. breves bilden in der Sklera um den Sehnerven herum den Circulus art. Zinnii. Eigene Nerven treten von den zwischen Aderhaut und Sklera verlaufenden Ciliarnerven als feine Fäden ab, die gröberen Stämme aber sind durchtretende Ciliarnerven, welche in der Umgebung des Optikus die Lederhaut durchbohren.

Rochon-Duvigneaud, Arch. d'Ophthalm. 1892 Bd. 12 u. 1893 Bd. 13. Leber, Arch. f. Ophth. 1895. Bd. 41.

1. Degenerative Prozesse.

Hyalin-Entartung der Skleralfasern finden wir, wenn der Degenerationsprozess, welcher das subconjunctivale Bindegewebe bei Pinguecula betrifft, auf ihre oberflächlichen Schichten sich fortsetzt (s. S. 61).

Verfettung und **Verkalkung** kommt sowohl bei entzündlichen Zuständen vor, wie auch im Senium als Alterserscheinung. Die von Kalkkörnchen durchsetzten Skleralpartien können, nach Auflösung des Kalkes durch Mineralsäuren, normale histologische Struktur zeigen.

2. Hypertrophie und Atrophie.

Verdickung der Sklera kann an umschriebener Stelle als Folge einer auf ihrer äusseren Oberfläche sich entwickelnden Bindegewebsneubildung nach Verletzung oder, seltener, nach entzündlichen Granulationsprozessen der anliegenden Gewebe entstehen. Das neugebildete Gewebe hat gewöhnlich Aehnlichkeit mit dem der Sklera, indem die Fibrillen im grossen und ganzen meist parallel zu dieser verlaufen, nur sind die Bündel zarter. In der Regel aber

wird die Sklera bei der als Endausgang der Granulationsprozesse auftretenden Narbenbildung nicht verdickt, sondern verdünnt (s. u.). Die Skleralzellen selbst proliferieren zwar, liefern aber nur einen sehr geringen Teil der Granulationszellen, so dass es nicht ganz richtig ist, von Hypertrophie der Sklera zu sprechen. Eine Verdickung der Sklera kommt auch manchmal nach Entzündung zu Stande, indem aus einem intraskleralen Granulationsgewebe junge, skleraähnliche Fasern und Bündel sich entwickeln. Diese wandeln sich wohl später auch in jenes Narbengewebe mit Volumensverminderung um.

Die stärkste Verdickung zeigt die Sklera bei Phthisis bulbi nach iridochorioiditischen Prozessen. Hier liegt meist weniger eine Hypertrophie resp. Neubildung von Gewebe vor, als vorzugsweise eine Verdickung durch Entspannung; doch findet man auch manchmal deutliche Reste von Entzündungen im skleralen Gewebe, namentlich bei Phthisis posterior oder totalis, in Gestalt von Gefässneubildung und Infiltration innerhalb der Lamellen. Forget fand in einem phthisisch gewordenen Stumpf 21 Monate nach der Exenteratio bulbi die Innenfläche in kolossaler Weise gefaltet, die Aussenfläche weniger, doch auch mit zahlreichen Buckeln versehen. Die Lederhaut erschien schlaffer, die Fibrillen durch eine hyaline Substanz auseinandergedrängt. Meist verlaufen die Fibrillen infolge der mit der Verminderung des Augeninhalts verbundenen Runzelung in steilen, wellenförmigen bis zickzackartigen Linien.

Die **Atrophie** der Sklera ist meist mit einer Dehnung (Ektasie) vergesellschaftet, welche durch den intraocularen Druck entsteht, wenn eine Resistenzverminderung eingetreten ist. Eine solche wird bedingt: a) durch mangelhafte Ausbildung der Sklera, meist der inneren Lagen (z. B. im hinteren Abschnitt bei Myopie), b) durch Infiltrationsheerde mit Einschmelzung oder Nekrose von Skleralfasern (s. Skleritis, S. 89 u. ff.), c) durch Veränderungen der Skleralbündel, die darin bestehen, dass diese aufgefasert und aus ihrem Verband gelöst, »entbündelt« werden (Skleritis, Glaukom), d) durch Narbenbildung nach Verletzung, e) durch entzündliche Atrophie oder mangelhafte Ausbildung der Aderhaut, auch ohne gleichzeitige entsprechende Affektion der Sklera.

Aus allen diesen Vorgängen kann eine Verdünnung der Lederhaut zu einem papierdünnen Häutchen resultieren; die hochgradigste Verdünnung zeigen die umschriebenen Formen (Staphyloma sklerae), geringere Grade erreicht die totale oder über grosse Bulbusabschnitte ausgedehnte (Buphthalmus).

Die umschriebenen Staphylome zeigen starken Schwund von Sklerallamellen, die noch vorhandenen laufen meist parallel, ohne die normale Verflechtung. Ueber das Verhalten der elastischen Fasern ist nichts genaueres bekannt, in dem noch vorhandenen Gewebe schien mir ihre Zahl und Anordnung nicht wesentlich verändert. Die inneren Augenhäute sind meist gleichfalls sehr stark atrophisch nnd mit der verdünnten Lederhaut verwachsen, welche sie in Form eines dünnen, unregelmässigen, pigmentierten Häutchens auskleiden. Am Rande gehen die Gewebe plötzlich und unvermittelt in die normalen über, und es macht oft den Eindruck, als ob in solchen Fällen gerade die inneren Skleralschichten fehlten.

Wir können Staphylome infolge mangelhafter Ausbildung (St. posticum. myop. Scarpae) und durch Entzündung erworbene Staphylome (Staph. aequatoriale, ciliare, intercalare) unterscheiden.

Beim Intercalarstaphylom ist das mit der Innenfläche verwachsene pigmentierte Häutchen der atrophische periphere Teil der Iris. Dieses Staphylom geht von dem Skleralstück zwischen Iriswurzel (Kammerwinkel) und eigentlicher Cornea aus, nachdem die Iriswurzel und ein Stück des ciliaren Teils der Regenbogenhaut mit jenem Skleralstück verwachsen ist; dieses Stück wird dann gedehnt. Am vorderen centralen Rande des Staphyloms erst geht die Iris ab, der ursprüngliche Kammerwinkel, welcher jetzt verschwunden ist, liegt viel weiter nach hinten, am Ende des Staphyloms.

3. Verletzung und Wundheilung.

Bei Verletzungen wird die Sklera entweder direkt gradlinig durchtrennt, oder sie platzt durch Einwirkung stumpfer Gewalten in mehr oder weniger unregelmässiger Weise. Die Wundheilung erfolgt durch Granulationsgewebe, welches nicht von der Lederhaut, sondern von den umgebenden Geweben der Chorioidea und Episklera geliefert wird. Die Skleralzellen proliferieren zwar auch (wie experimentell festgestellt wurde), aber zur Bildung von Granulationsgewebe ist die Lederhaut als gefässarmes Organ nicht befähigt (Krückmann).

Wenn keine Zwischenlagerung von Fremdkörpern oder Gewebsteilen stattgefunden hat, wird zunächst der leicht klaffende Spalt durch Exsudat gefüllt; dieses stammt aus den Gefässen der Umgebung (Sklera, Chorioidea, Episklera), deren Leukocyten vermehrt und randständig sind. Man findet in frischen Stadien Leukocyten und Fibrin, auch vereinzelte rote Blutkörperchen in der Wunde.

Die benachbarten Skleralpartien zeigen gewöhnlich Aufquellung und Auflockerung der Bündel und schwächere Färbbarkeit der Zellkerne, aber keine Proliferationserscheinungen. Dann entwickelt sich, und zwar nur von der Umgebung aus, Granulationsgewebe, welches in die Sklera eindringt. Unter den gewöhnlichen Granulationszellen finden sich, wenn, wie das meist der Fall ist, auch die Aderhaut durchtrennt war, auch Pigmentepithelien, sowie Wanderzellen, welche retinales Pigment aufgenommen haben, ferner auch freie Pigmentstäbchen und -Körnchen. Dieses Granulationsgewebe entwickelt sich dann weiter zur Narbe. Die spindlig werdenden Zellen ordnen sich mit der Längsachse zunächst senkrecht zum Wundrand und zur Oberfläche. Die senkrechte Richtung der Zellzüge bei feinen Skleralnarben bleibt noch viele Wochen nach der Verletzung deutlich, sie kann in der grössten Ausdehnung der Wunde noch nach $2^1/_2$ Monaten ausgesprochen sein. Schliesslich findet man in alten Skleralnarben das kernarme, derbe, faserige Gewebe wohl immer parallel zur Lederhautoberfläche angeordnet, die Skleralränder verbindend. Es findet also weder eine direkte Verheilung der Wundränder noch eine Regeneration von Skleralgewebe statt.

Sind andere Gewebe zwischen die Wundränder eingelagert, so ist der Heilungsprozess gestört. Ebenso, wenn die Wundränder nach innen umgeschlagen sind. Im letzteren Falle dringt Granulationsgewebe aus der Episklera meist in den Glaskörper ein.

Genauer, als das bisher beim Menschen möglich war, sind die feineren Veränderungen der Wundheilung experimentell bei Tieren untersucht worden (Franke, Krückmann, Stöwer). Besonders Krückmann hat an einem grossen und verschiedenartigen Material (Kaninchen, Meerschweinchen, Hunden, Katzen, Ratten) den Heilungsverlauf verfolgt. Er konstatierte, dass die Skleralzellen zwar proliferieren, aber nicht zur Bildung des Granulationsgewebes beitragen, welches vielmehr wesentlich aus der Suprachorioidea und Episklera gebildet wird. Die Granulationszellen dringen auch in die Saftlücken der Sklera ein. Die neugebildeten Gefässe des Granulationsgewebes stammen grösstenteils aus der Choriocapillaris und Episklera. Die Wunde wird zuerst durch Granulationszellen überbrückt, dann erst ausgefüllt. Die vollständige Ausfüllung linearer Wunden nimmt gewöhnlich 4—7 Tage in Anspruch. Während die Zellen, wenn sie spindlig geworden sind, zunächst vorwiegend senkrecht zur Bulbusoberfläche die Wunde durchziehen, sah er die Zellen und die neugebildeten Fasern nach 3 Wochen in paralleler Anordnung die Wundränder verbinden. »In demselben Verhältnis, wie die Transformation

der Granulationszellen in die Fibroblasten- und die definitive Fibrillenbildung vor sich geht, und wie aus dem allgemeinen Zelldurcheinander durch Umlagerung und Umordnung sich in gleicher Fläche mit dem Skleragewebe Spindelzellen und Fibrillen entwickeln, kollabieren die neugebildeten Gefässschlingen, um zuletzt völlig zu verschwinden.« Das neugebildete Gewebe ist schliesslich der Sklera ähnlich, aber die Fibrillen liegen viel dichter, sind nicht als Bündel abzugrenzen, die typische Anordnung der Saftlücken fehlt.

Die Bezeichnung »Narbengewebe« nimmt Krückmann nur für die zellig-fibrilläre Verbindung der Wundränder an den inneren Augenhäuten und dem episkleralen Gewebe an, die interponierte, intrasklerale Neubildung bezeichnet er als »Ersatzgewebe«.

Krückmann, Arch. f. Ophth. 1896. Bd. 42.
Stöwer, Arch. f. Ophth. 1898. Bd. 46.

4. Veränderungen der Blutgefässe.

a) **Blutungen** innerhalb der Sklera sind meist unbedeutend, gewöhnlich finden sich bei intraskleraler Gefässruptur nur schmale Reihen roter Blutkörperchen in den erweiterten Saftlücken.

b) Die Gefässe, namentlich die Venae vorticosae, spielen, besonders bei entzündlichen Vorgängen in der Sklera, aber auch ohne diese, eine wichtige Rolle. Sie sind in ihrem intraskleralen Verlaufe der Sitz von Veränderungen, die in einer meist partiellen **Wucherung des Endothels** bestehen. Diese findet sich gewöhnlich an mehreren Stellen, meist nicht im ganzen Umfange der Wand und kann hochgradige Verengerung des Lumens oder, bei starker Proliferation, vollständige Verlegung desselben bewirken. Bei Erschwerung der Cirkulation im intraskleralen Abschnitt sind natürlich die benachbarten intrabulbären Stücke sekundär entsprechend erweitert. Diese Veränderung findet sich häufig, aber nicht konstant bei Glaukom (Birnbacher und Czermak), meist nicht an allen Vortexvenen, sondern nur an einzelnen und auch da nicht gleichmässig, doch kommt diese Endothelwucherung auch ohne Glaukom bei alten Leuten vor; sie ist aber wohl nicht immer als entzündliche, sondern oft nur als kompensatorische im Sinne Thoma's (vgl. u. Aderhautgefässe) zu bezeichnen.

Birnbacher und Czermak, Arch. f. Ophth. 1885. Bd. 31 und 1886. Bd. 32.

c) Bei der **Fortpflanzung von Tumoren** von der Aderhaut auf die Episklera und umgekehrt wird meist der Weg der Gefässe benutzt, sowohl das Lumen als die perivasculären Lymphbahnen. Da bei Geschwülsten, welche an oder in Gefässen vor-

zudringen beginnen, dann gewöhnlich die Wand und die perivaskulären Lymphbahnen von Rundzellen durchsetzt sind, so ist es beim Sarkom oft schwer zu entscheiden, ob es sich um sarkomatöse oder um reaktiv-entzündliche Infiltration der Gefässwand resp. der Scheide handelt. Entwickeln sich die Tumoren intraskleral von hier aus weiter, so gehen die Gefässe in der Geschwulstwucherung zu Grunde, und man kann dann bei stärkerer Zerstörung der Sklera den Weg des Eintritts nicht mehr nachweisen (vergl. Tumoren der Aderhaut und der Episklera).

5. Entzündung der Sklera und Episklera.

Eitrige Entzündung der Sklera kommt bei Panophthalmie vor, fortgeleitet von den inneren Bulbushäuten, durch Vereiterung tuberkulöser Produkte, ferner bei Rotzinfektion, ist aber im Ganzen selten. Die Infiltration besteht im wesentlichen aus polynukleären, die Saftlücken erfüllenden Leukocyten. Das Gewebe der Sklera kann an umschriebenen Stellen besonders dichter Infiltration eingeschmolzen sein (Abscess); auf der Aussen- und Innenfläche findet sich netzförmig geronnenes Fibrin mit Eiterkörperchen. In der Regel führt die eitrige Skleritis erst relativ spät zur Perforation.

Viel häufiger ist die **nichteitrige Entzündung.** Bei der klinisch als Episkleritis oder oberflächliche Skleritis bezeichneten umschriebenen Entzündung erweist sich die Sklera selbst nur in den oberflächlichsten Schichten an den Entzündungsheerden mit einkernigen Rundzellen infiltriert, welche in reihen- oder spindelförmigen Figuren zwischen den Fasern liegen, die gequollen oder durch Oedem auseinander gedrängt sein können; die Hauptveränderungen aber finden sich im episkleralen Bindegewebe, und zwar hauptsächlich in dessen tiefsten der Sklera aufliegenden, weniger den oberflächlichen subepithelialen Schichten, während die mittleren in der Regel am wenigsten afficiert sind (Schirmer). Die Veränderungen bestehen in ödematöser Durchtränkung des Gewebes, wodurch seine Bestandteile auseinander gedrängt sind, in meist erheblicher Erweiterung der Blut- und besonders der Lymphgefässe, manchmal mit kleinen Blutungen (Uhthoff), sowie in Ansammlungen einkerniger Rundzellen vom Aussehen der Lymphocyten, welche sich besonders an den Gefässen finden. Diese Infiltration hat keine scharfe Grenze gegen das normale Gewebe. Die fixen Bindegewebszellen fand Schirmer nicht vermehrt. Alle diese Veränderungen können wieder vollständig zurückgehen (Schirmer); die Infiltration der Gefässwände bleibt natürlich wie bei jeder Ent-

zündung noch nach Ablauf derselben in geringerem Grade bestehen, und die Blutgefässe sind noch längere Zeit erweitert.

Bei der eigentlichen tiefen Skleritis (Fig. 20) ist das Gewebe der Lederhaut selbst Hauptsitz der Veränderung. In typischen Fällen buckelförmiger Skleritis (Kostenitsch, Schirmer, Friedland) fand sich streifen- und knotenförmige Infiltration der mittleren oder mehr der tieferen Schichten mit meist einkernigen kleinen Rundzellen (Lymphocyten), vorwiegend an Gefässen. Die Skleralfasern waren innerhalb der Infiltrationsknötchen manchmal zu Grund e

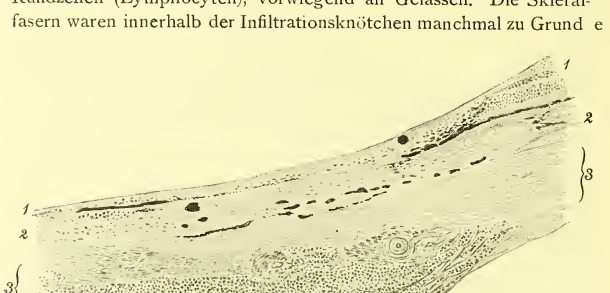

Fig. 20.

Skleritis und Episkleritis. Heerd am Aequator des staphylomatösen Bulbus eines 61j. Mannes. 1 Retina, rechts in ihrer Struktur noch deutlich, zum grössten Teil aber stark atrophisch und pigmentiert. — 2 Aderhaut, ebenfalls, abgesehen vom Rande rechts, stark atrophisch pigmentiert und mit der Retina verwachsen. — 3 Sklera. Die Fasern in den tiefen Schichten zart und unregelmässig verflochten (besonders in der linksgelegenen Hälfte und um die Gefässe in der Mitte des Bildes), teils entbündelt, teils neugebildet. In dem Granulationsgewebe durch Endovasculitis fast verschlossene Gefässe. Längsgetroffene Gefässe mit Endothelwucherung heben sich als hellere Streifen ab. — v. Gieson. — V. = 70.

gegangen. Friedland sah vereinzelte Riesenzellen in den skleritischen Heerden, reichlich waren letztere in der infiltrierten Aderhaut verstreut, welche mehrere nekrotische Heerde aufwies.

Innerhalb der Infiltrationen kommt es oft zu umschriebenen Veränderungen der Skleralbündel, sie können aufgefasert, entbündelt werden, sodass an solchen Stellen nur noch vereinzelte Bündel, dagegen viele isolierte Fasern verlaufen, oder man findet sie in schweren Fällen ohne wesentliche Veränderung der äusseren Form stellenweise nekrotisch, ebenso die Skleralzellen. Die nekrotischen Stückchen liegen manchmal als Sequester mitten in den Infiltrationsheerden. Endlich können die Fasern durch eine Art kolloider oder hyaliner Degeneration oder durch Verfettung ganz zerfallen und verschwinden. So kommt es zu umschriebener

Einschmelzung des Gewebes, auch an mehreren Stellen, ohne Eiterung.

Sehr selten aber führt diese Gewebseinschmelzung bei einfachen skleritischen Knoten zur Ulceration der Sklera, wie in einem von Holthouse beschriebenen Fall: bei der 71jährigen Patientin war Lues und Tuberkulose nicht nachweisbar; die Perforation ging auch noch durch den Ciliarkörper hindurch; es fanden sich weder Tuberkel noch Riesenzellen.

Auch die Rundzellen können nekrotisch werden, die Kerne werden schwächer färbbar, schliesslich erscheinen sie dann als eine Masse kernähnlicher schwach- oder nicht mehr färbbarer meist eckiger Bröckel. Die elastischen Fasern schwinden in den Infiltrationsknötchen; Stücke von ihnen kann man als meist verdünnte und zusammengerollte Fäserchen leicht durch spezifische Färbung nachweisen.

Die Gefässe zeigen häufig starke entzündliche (Endothelwucherung) und degenerative (Sklerose) Veränderungen.

Die schwersten Formen der Skleritis sind solche, bei welchen nicht buckelformige Verdickungen resp. — bei länger bestehender Erkrankung — umschriebene Staphylome vorhanden sind, sondern die Sklera in mehr diffuser Weise erkrankt und die Episklera ebenfalls hochgradiger beteiligt ist. Derartige Fälle (Friedland, Schlodtmann, Uhthoff) zeigten eine fast oder ganz cirkulär die Cornea umgebende, dicke, sulzige Infiltration der Episklera und Conjunctiva. Hier waren Blut- und Lymphgefässe massenhaft neugebildet und erweitert. Die Lymphgefässe lagen besonders in den oberflächlichen subepithelialen Schichten so dicht, dass durch die zahlreichen weiten Lumina das Gewebe auf dem Schnitt ein cavernöses Aussehen darbot. Gewebsproliferation der Episklera war nicht zu konstatieren, nur Auseinanderdrängung der fixen Bindegewebszellen und Infiltration mit Rundzellen. In der Sklera selbst war die kleinzellige Infiltration in unregelmässiger Weise ausgedehnt, hier mehr knoten- und streifenförmig, dort mehr diffus bald in den mittleren, bald den tiefen oder sämtlichen Schichten ausgebreitet. Häufig war auch hier die Umgebung der perforierenden Gefässe infiltriert, und von hier aus setzte sich die Infiltration auf die oberflächlichen und die tieferen Schichten fort, die mittleren freilassend, so dass beide Infiltrationsschichten durch die den Gefässen entlang ziehenden zelligen Streifen untereinander in Verbindung standen (Schlodtmann, Uhthoff). Dabei waren auch die Nekrosen, besonders der Skleral-lamellen (weniger einzelner Rundzellenbezirke) viel zahlreicher; so erschienen im Falle Friedland's langgestreckte Streifen in den

mittleren Skleralpartieen, welche aus ganz weissen, kernlosen Skleralfasern bestanden. Im Falle Schlodtmann's hingen die Infiltrationsheerde und die Nekrosen in unregelmässig verzweigten Figuren mit einander zusammen und bildeten einen ringförmig den Bulbus umgreifenden Bezirk. Schlodtmann und Friedland fanden ferner in den erkrankten Skleralpartieen, teils an den Nekrosen, teils aber auch an normalen Skleralfasern, zahlreiche Riesenzellen.

Die Aderhaut war in diesen Fällen in gleichartiger Weise von nekrotisierender Infiltration mit Riesenzellen durchsetzt, die Cornea in der oben beschriebenen Weise besonders in den Randpartieen ergriffen.

In der Infiltration sah Uhthoff einmal massenhaft follikelartige Bildungen, Knötchen, deren Hauptmasse aus grossen endothelartigen Zellen, (zum Teil mit Mitosen und mit Zerfallserscheinungen der Kerne) bestand, während die äusseren Schichten von kleinen einkernigen Lymphocyten gebildet wurden. Diese Knötchen sahen ähnlich aus, wie Trachomfollikel, und fanden sich sowohl oberflächlich, als auch in den tieferen Lagen der Sklera.

Ebenso beobachtete Vossius (bei sonst typischer buckelförmiger Skleritis) das Auftreten zahlreicher graugelblicher, stecknadelkopfgrosser, tuberkelartig aussehender Knötchen, welche teils wuchsen, bis zu Linsengrösse, teils verschwanden und an anderen Stellen wieder auftraten; Lymphektasieen waren hier schon klinisch zu konstatieren. Impfung von Knötchenmaterial in die Kaninchenvorderkammer hatte ein negatives Resultat, weder Knötcheniritis noch Allgemeintuberkulose trat ein. Ein linsengrosses Knötchen wurde mikroskopisch untersucht. Epithelwärts war es »durch mehrere Reihen intensiv gefärbter Leukocytenkerne und durch ein erweitertes Lymphgefäss abgegrenzt.« Nach dem Innern zu verloren sich die Leukocyten allmählich zwischen den schwächer gefärbten Kernen der epitheloiden Zellen, welche die Hauptmasse des Knötchens ausmachten. Darunter lagen zwei erweiterte Lymphgefässe. Leukocyten fehlten an dem seitlichen und unteren Umfang, doch war auch hier die Grenze scharf. Verkäsung und Riesenzellen waren nicht vorhanden.

An Stellen älterers kleritischer Heerde wird die Sklera schliesslich in der Regel durch die Degeneration und den Schwund der Bündel verdünnt. Doch kommt auch Verdickung durch Bindegewebsneubildung vor. So fand Schirmer an einer Stelle im Skleralgewebe umschriebene Entwicklung von Granulationsgewebe, die zur Neubildung von Fasern geführt hatte: in der Aequatorial-

gegend eines Auges, das sonst nur die gewöhnlichen skleritischen Veränderungen darbot, bestand ein aus jungen Gefässen und zellreichem Bindegewebe zusammengesetzter Knoten, welcher von Resten der alten Bündel durchzogen wurde, während dazwischen zartere Bündel sich durchflechtend lagen, die wohl sicher als neugebildete anzusehen waren. Die Skleritis kann sogar zu ausgedehnter oder umschriebener tumorartiger Verdickung der Lederhaut führen; man findet Granulationsgewebe, junges Bindegewebe mit neugebildeten Gefässen und älteres fibrilläres an solchen Stellen durcheinander. Bei der histologischen Untersuchung kann man gelegentlich schwanken, ob man einen entzündlichen Prozess oder Tumorbildung (Fibrom eventl. sogar Sarkom) vor sich hat. Diese Form, welche zur Verdickung der Sklera führt, hat man als Skleritis hyperplastica bezeichnet (Schöbl). Doch ist das kein streng abgegrenzter Typus.

Prädilektionsstellen für die Lokalisation skleritischer Heerde sind die Durchtrittstellen der Gefässe; vorn zwischen Ciliarkörper und Corneo-Skleralrand und im Aequator. In der Bahn der Gefässe und der Gefässscheiden kann der Prozess in streifenförmigen Infiltrationszügen über den Aequator nach hinten, sowie auf die tieferen Teile sich fortsetzen (Aderhaut, Ciliarkörper, Iris). oder in die Hornhaut hinein durch das Saftlückensystem Infiltrationszüge senden und als pannöses Granulationsgewebe unter Zerstörung der Bowman'schen Membran in den oberflächlichen Teilen subepithelial fortkriechen (sklerosierende Keratitis) (Baumgarten, Uhthoff u. a.). Häufiger scheint auf diesem Wege das Umgekehrte stattzufinden, dass die Entzündung aus der Aderhaut sich auf die Sklera fortpflanzt. Wenn wir in Ader- und Lederhaut Heerde finden, so kann das Aussehen der Veränderung entscheiden, wo der Prozess älter und damit der primäre Sitz anzunehmen ist; oft aber ist an beiden Orten die Entzündung gleichmässig floride. Für die Annahme der Fortpflanzung der Entzündung von einer Haut auf die andere ist es übrigens nicht notwendig, dass die affizierten Stellen gerade der Lage nach einander entsprechen, da die Entzundungserreger durch die Gefässe eine Strecke weit fortgeführt werden können, ehe sie sich ansiedeln, der Zusammenhang also kein continuierlicher zu sein braucht. Jedenfalls wird oft die Annahme gerechtfertigt sein, dass die Heerde in beiden Membranen unabhängig von einander als Folgen der gleichen Ursache entstanden sind (Friedland), zumal garnicht selten Stellen zu finden sind, an denen die Netzhaut hochgradig verändert und entartet, die Aderhaut nur mässig sklerotisch oder infiltriert ist, während ein frischerer Infiltrations-

heerd in den äusseren Lederhautschichten sitzt, die inneren aber ganz intakt sind. In dem Fig. 20 (S. 90) abgebildeten Präparat sind die Veränderungen der Retina, Chorioidea und der tieferen Skleralschichten älter, hier ist die Entzündung unter Atrophie abgelaufen, in den oberflächlicheren Skleralschichten ist sie noch floride. Diese Fragen (Abhängigkeit der Heerde von einander) sind manchmal nur unter Berücksichtigung des klinischen Verlaufes zu entscheiden.

Bei all den bisher besprochenen Formen, auch denen mit nekrotisierender Infiltration und Riesenzellen, war Lues und Tuberkulose klinisch auszuschliessen. Histologisch besteht Aehnlichkeit mit gummöser Infiltration (reichliche Gefässneubildung, Nekrose der infiltrierenden Zellen und des Grundgewebes), höchstens kann man sagen, dass die für Lues in gewissem Grade charakteristische stärkere Proliferation der fixen Gewebszellen (Gewebsneubildung mit runden und spindelförmigen Bindegewebszellen) fehlt. Von Tuberkulose sind jene Skleritisfälle durch Mangel von Verkäsung, von typischen Tuberkeln und von Bacillen mehr unterschieden: zur Sicherstellung der Tuberkulose gehört mindestens eines dieser drei Symptome. Doch kommen, wie wohl kaum besonders erwähnt werden muss, auch bei Lues und Tuberkulose histologisch nicht-charakteristische Veränderungen vor; in solchen Fällen kann man die Diagnose nur stellen, wenn typische Veränderungen der Umgebung (Episklera, Cornea, Uvea etc.) vorliegen.

Baumgarten, Arch. f. Ophth. 1876. Bd. 22.
Holthouse, Ophth. Hosp. Reports. 1893. Bd. 13.
Kostenitsch, Arch. f. Augenheilk. 1894. Bd. 28.
Schirmer, Arch. f. Ophth. 1895. Bd. 41.
Schlodtmann, Arch. f. Ophth. 1897. Bd. 43.
Friedland, Arch. f. Ophth. 1899. Bd. 48.
Uhthoff, Arch. f. Ophth. 1900. Bd. 49.
Vossius, Ophthalm. Klinik. 1900. Bd. 4.

Syphilitische, tuberkulöse und lepröse Granulationsgeschwülste der Episklera sind im vorderen Abschnitt unter der Conjunctiva lokalisiert (s. Bindehaut). Die Sklera selbst ist in Mitleidenschaft gezogen, wenn eine spezifische Granulationsgeschwulst (Gummata, Comglomerattuberkel) oder mehr diffuses syphilitisches, tuberkulöses und lepröses Granulationsgewebe von den inneren Teilen her durchbricht (s. Ciliarkörper, Aderhaut). Die Sklera fand sich bei Tuberkulose manchmal in der Umgebung der Perforationsstelle nicht nur, sondern auch über uvealen Granulationsgeschwülsten in erheblicher Weise fibrös verdickt (Liebrecht). Der Durchbruch erfolgt meist im vorderen Abschnitt, an den Durchtrittsstellen der Gefässe. Durchgebrochene

tuberkulöse und syphilitische Granulationsgeschwülste erscheinen oft als sklerale Geschwüre.

Sehr selten ist die Sklera selbst tuberkulös erkrankt, ohne dass die Entzündung continuierlich fortgeleitet ist. Köhler beschrieb einen Fall, in welchem etwa 3 mm nach aussen vom Sehnerven die Aussenfläche der Sklera um ca. 4 mm vorgebuchtet war, und zwar durch einen ganz innerhalb der Sklera gelegenen käsigen Herd. Die Hauptmasse des Inhalts war graugelblich, schmierig, zeigte mikroskopisch keine färbbaren Gewebsbestandteile, am Rande war die zerfallene Masse von epitheloiden Zellen und Riesenzellen umgeben. Zungenförmige Streifen jungen Bindegewebes zogen von der Innenfläche her gegen den Herd hin. In der Umgebung dieses grossen verkästen Heerdes fanden sich in der Sklera miliare Tuberkel; ebensolche lagen in den inneren Aderhautschichten und im Bindegewebe des Tenon'schen Raumes.

Köhler, Dissert. inaug. Würzburg. 1884.
Liebrecht, Arch. f. Ophth. 1890. Bd. 36.
Peppmüller, Arch. f. Ophth. 1900. Bd. 49 u. Bd. 50.

6. Tumoren.

a) Die Entwicklung primärer Tumoren innerhalb der Sklera selbst ist nicht erwiesen. Die sog. primären Skleralgeschwülste entstehen wohl immer in der Episklera.

Als solche sind die subconjunctivalen **Sarkome** des Vorderabschnittes bereits S. 72 beschrieben. Seltener kommen Sarkome am hinteren Abschnitt vor. Achenbach beschrieb ein grosses, mit der Sklera fest und breit zusammenhängendes, mit der Opticusscheide nur einige Millimeter breit verwachsenes Melanosarkom. Ein intraskleraler Nerv war von Tumorzellen eingescheidet, sonst war die Sklera, der Opticus, die Aderhaut frei von Geschwulstzellen und entzündlicher Infiltration. Der Autor nahm als Ursprung das episklerale Gewebe an, »die Pigmentierung ist hier höchstwahrscheinlich mit den schon normaler Weise am Eintritt der hinteren Ciliarnerven vorkommenden Pigmentzellen in Zusammenhang zu bringen«.

Die **Cysten** der Sklera sind gewöhnlich gleichfalls nur im episkleralen Gewebe lokalisiert und gehen von der Conjunctiva aus (s. S. 71). Colburn (citiert nach Lagrange, Traité des Tumeurs de l'oeil, I, pag. 229) beobachtete einen cystenartigen Spaltraum in der Sklera und angrenzenden Cornea, der mit klarer Flüssigkeit gefüllt war; eine Deutung dieses Falles steht aus. Die mit Bildungsfehlern (Colobom) in Beziehung stehenden angeborenen Skleralcysten sind nicht ganz innerhalb der Lederhaut liegende Hohlräume, sondern umschriebene Ektasien derselben oder um-

schriebene Defekte der inneren Schichten, welche von Glia- resp. Netzhautgewebe ausgefüllt sind.

Die als **Fibrom** der Sklera (Saemisch) beschriebenen Fälle sind, nach ihrem klinischen und anatomischen Verhalten, sehr wahrscheinlich keine echten Tumoren, sondern entzündlich hyperplastische Verdickungen (vgl. S. 93).

b) Die kontinuierliche Propagation von Geschwülsten der Umgebung (**Sarcom, Carcinom, Gliom** s. d.) in die Sklera hinein findet fast ausschliesslich auf dem Wege der perivaskulären oder perineuralen Lymphbahnen statt (vgl. S. 88); doch ist auch Fortpflanzung von Aderhaut-Sarkom im Lumen von Gefässen nachgewiesen. Häufig sind bei Aderhautcarcinom die Lymphräume von innerhalb der Sklera verlaufenden Gefässen und Nerven von Carcinommassen angefüllt; sie können von der Aderhautgeschwulst her, oder wenn auch die Orbita mit Krebs angefüllt ist, von dieser her eingedrungen sein. Seltener findet man Carcinom im Gefässlumen selbst; das wird gewöhnlich im Sinne einer Metastase durch die Blutbahn, vom primären Tumor her, gedeutet, es ist aber wahrscheinlich auch häufig von der Aderhautmetastase her in ein Ciliargefäss eingedrungen. Das Netzhaut-Gliom scheint an beliebigen Stellen die Sklera arrodieren zu können; die Lamellen werden aufgeblättert und rasch durchwachsen. Bei dem rapiden Wachstum des Glioms findet man in einem nach aussen durchgebrochenen Tumor gewöhnlich noch reichliche Reste von Skleralbündeln, wenn die extrabulbäre Geschwulst schon eine erhebliche Grösse erreicht hat.

Saemisch, Arch. f. Augenh. 1872. Bd. 2.
Achenbach, Virchow's Arch. 1896. Bd. 143.

Viertes Kapitel.

Cornea.

Normale Histologie. Das geschichtete Epithel besteht in der tiefsten Lage, welche der strukturlosen Bowman'schen Membran aufsitzt, aus einer Schicht keulenförmiger Elemente. Dann folgen polymorphe, den Arkadenzellen der Harnblase ähnliche Zellen (Flügelzellen); diese besitzen einen nach vorn zu abgerundeten Zellkörper, während nach hinten Fortsätze ausgehen, zwischen welche Zellleiber der tieferen Schicht hineinpassen. Auf diese folgen polyedrische, endlich platte Zellen. Wenn bei der Härtung des Bulbus die Cornea dem Boden des Gefässes auflag, so kann das Epithel mehr oder weniger defekt sein. Zwischen den Zellen befindet sich ein feines Saftlückensystem, in welchem auch die marklosen Nerven verlaufen.

Die Substantia propria besteht aus Lamellen, welche aus Bündeln fibrillären Bindegewebes zusammengesetzt sind. Zwischen den Lamellen befindet sich, nach der Ansicht der meisten Autoren, ein Saftlückensystem, in welchem einige Leukocyten, namentlich aber Bindegewebszellen (Hornhautkörperchen), meist je eine in jeder Lücke liegen; im Schnitt ist gewöhnlich nur der schmale, längliche oder seltener rundliche Kern, mit wenig Protoplasma an beiden Enden, sichtbar, von der Fläche gesehen erscheinen die Zellen platt, mit Ausläufern und platten oder flügelartigen Fortsätzen versehen (wie die Bindegewebszellen der Sehnen). Der Kern ist beim Neugeborenen rundlich, oval oder länglich, beim Erwachsenen besteht eine ausserordentliche Polymorphie, indem runde, ovale und längliche Kerne mit mannigfachen Einkerbungen und Einbuchtungen sich zeigen. Die Kerne besitzen mehrere Kernkörperchen. Durch artificiellen Zug bei der Präparation erscheinen die sonst fast linearen Saftspalten oft als spindelförmige Lücken, an deren einer Seite die Zelle liegt.

Nach Leber bestehen in der Norm keine praeformierten, mit Flüssigkeit gefüllten Räume zwischen den Lamellen, nur die Zellen liegen hier; die Ernährung finde demnach nur mittels Diffusion durch das Parenchym selbst hindurch statt.

Die strukturlose Bowman'sche Membran ist von marklosen Nervenfäden durchbohrt, die im Epithel Plexus bilden und dann intraepithelial weiter verlaufende, dicht unter der Oberfläche mit Knöpfchen endigende Fädchen aussenden.

Nach hinten ist die Substantia propria durch die strukturlose Membrana Descemeti abgegrenzt, welcher eine einfache epitheliale Schicht platter Zellen aufliegt (endotheliale Bindegewebszellen). Die Membran ist am Rande am dicksten. Sie wird mit zunehmendem Alter in toto dicker, und ausserdem zeigen sich dann häufig warzige umschriebene Verdickungen (Drusen) in der Nähe des Randes (Fig. 21).

Die normale Membrana Descemeti kann sich bei der Präparation stellenweise abheben, Schnitte durch solche Stellen treffen sie natürlich zum Teil flach. Solche Flachschnitte können einmal dadurch zu Täuschungen Veranlassung geben, dass die Membran breiter erscheint, als auf dem Querschnitt, ferner aber kann sie dadurch sehr undeutlich werden, sodass man glauben kann, eine Lücke vor sich zu haben. Es bedarf dann oft sorgfältiger Untersuchung mit starken Systemen, um ein sicheres Urteil zu gewinnen. Natürlich erscheint auf Schräg- oder Flachschnitten das Epithel mehrschichtig. Durch fehlerhafte Härtung kann sich das Protoplasma unter Auftreten von Vacuolen in unregelmässiger Weise von der Zell-

Fig. 21.
Drusen der M. Descemeti. — Häm. Eos. — V. = 250.

peripherie zurückziehen; dann erscheinen die Zellen, von der Fläche gesehen, sternförmig.

Eine besondere Besprechung erfordert die Gegend des Sklerocornealrandes. Das Skleralgewebe setzt sich kontinuierlich ins Hornhautparenchym fort, nur sind in diesem die Zellen und Saftlücken regelmässig angeordnet, letztere auch weiter, und das Gewebe besitzt eine andere physikalische Beschaffenheit, indem es in Wasser kolossal quellungsfähig ist (3 mal so stark wie die Sklera), auch fehlen die elastischen Fasern oder sind doch nur, am Rande, in spärlicher Menge vorhanden. Unmittelbar vor dem Uebergange liegt der Sklera aussen eine dünne Schicht Bindegewebe auf, ein Ausläufer des subkonjunktivalen Gewebes, in welchem das kapillare Randschlingennetz der Blutgefässe sich befindet.

Im Arcus senilis fand Leber Kalkkörnchen, Fuchs colloide Massen, Takayasu Fettkörnchen, welche die Lamellen durchsetzten.

Schwalbe, Anat. d. Sinnesorgane. Erlangen. 1887.
Leber, IX. Intern. Kongress. Utrecht. 1899.
Takayasu, Arch. f. Augenheilk. 1901. Bd. 43.

1. Verletzung, Wundheilung und Regeneration.

Epitheldefekte verheilen unmittelbar, indem die sich von den Wundrändern her vorschiebenden Zellen einander bis zur Berührung nähern und durch Absonderung intercellularer Kittsubstanz verkleben.

Die Wundränder der durchtrennten Bowman'schen wie der Descemet'schen Membran heilen niemals zusammen.

Die Substantia propria verheilt unter Proliferation der Hornhautzellen mit Gefäss- und Bindegewebsneubildung mit Ausgang in Narbengewebe.

Die histologischen Vorgänge dabei sind folgende:

A. Lineare Wunden.

a) Normale Wundheilung.

Bei nicht-perforierenden linearen Wunden der Kaninchenhornhaut fand man, dass der Wundspalt gewöhnlich zuerst vom Epithel ausgefüllt wird. Leukocyten dringen nur dann aus der Conjunctiva in die Wunde ein, wenn aus irgend einem Grunde ein Epitheldefekt länger bestehen bleibt. Das Epithel in der Umgebung der Wunde ist dabei auf wenige Schichten vermindert, die Elemente sind platter, Mitosen fehlen. Ranvier fasst diese Vorgänge als mechanische auf, durch die Druckverhältnisse bedingt, unter denen die Epithelien in der Umgebung der Wunde stehen: das Epithel gleite also einfach in die Wunde hinein.

Später proliferieren dann die Hornhautzellen an den Wundrändern durch indirekte Kernteilung, ihre Fortsätze wie die ganzen Zellleiber vergrössern sich, sie treten mit den gegenüberliegenden in Verbindung und bilden so zunächst eine protoplasmatische Vereinigung. Diese wandelt sich schliesslich in eine narbige um. Leukocyten finden sich bei einfachen unkomplizierten Wunden, perforierenden wie nicht perforierenden, nur spärlich.

An der M. Bowmani tritt keine Proliferation ein, die Enden bleiben aneinander liegen oder erscheinen manchmal umgeschlagen oder gegen einander verschoben (vgl. Fig. 23).

Perforierende Wunden. Bei normaler Lage der Wundränder berühren diese sich nur in den mittleren Partien, nach vorn und nach hinten klaffen sie etwas, so dass man im Querschnitt zwei keilförmige, mit den Spitzen in den mittleren Hornhautschichten convergierende Spalten sieht. Das Epithel dringt meist so weit, bis es auf die sich berührenden Lamellen stösst, in die Wunde ein und füllt so den vorderen Keil aus (Fig. 22), der hintere wird, wie experimentell festgestellt wurde, durch einen Fibrinpfropf ausgefüllt. Die Hornhautlamellen und ihre Zellen bleiben zunächst unverändert, höchstens sind sie in der Nachbarschaft etwas gequollen und die Spalten etwas erweitert. Später erfolgt Proliferation und Wucherung der Hornhautzellen in den Epithel- und Fibrinpfropf hinein: sie werden schliesslich schmäler, kleiner, spindelförmig. An der Stelle des Fibrins werden Bindegewebsfasern gebildet, die eine gewisse Vereinigung der durchtrennten Hornhautlamellen herstellen. Ebenso wird die zunächst kompakte Epithelmasse von den Hornhautzellen durchwachsen; erst werden Teile davon abgetrennt, und die Hauptmasse wird immer mehr nach oben gedrängt, einzelne Epithel-

haufen können mit oder ohne Zusammenhang mit der Oberfläche in dem schliesslich resultierenden Narbengewebe liegen bleiben.

Zellen und Fasern des Narbengewebes verlaufen anfangs in den verschiedensten Richtungen zum Hornhautgewebe, parallel, schief und senkrecht zu den Lamellen; später ordnen sie sich alle mehr parallel, nach einigen Wochen ist die Narbe nur noch an der schmäleren Beschaffenheit und dem etwas unregelmässigeren Verlauf der Bündel und Zellen, sowie namentlich an der etwas

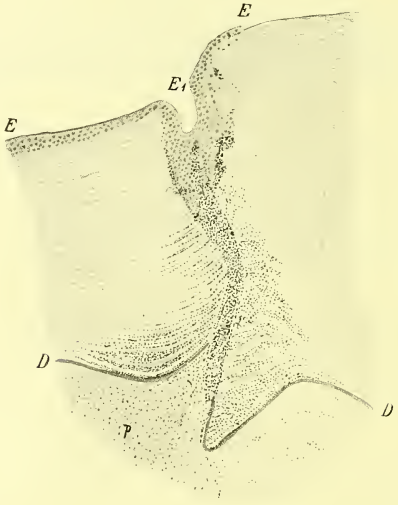

Fig. 22.
Epithelpfropf. (Vereiterte Hornhautwunde, 7 Tage nach perforierender Verletzung.) E Cornealepithel, bei E_1 den Wundspalt oben ausfüllend. — D. Membr. Descem. — P Eiter in der Vorderkammer. — v. Gieson. V. = 70.

grösseren Zahl der letzteren im Vergleich mit den auf gleichem Raume vorhandenen Hornhautzellen zu erkennen. Im Schnitt erscheint sie schon bei schwacher Vergrösserung wie eine dichtere Nahtlinie im Parenchym. Mit der Zeit nimmt der Zellreichtum immer mehr ab, und die Narbe wird undeutlicher (Fig. 23).

Die Ränder der M. Descemeti rollen sich meist nach der Subst. propria zu etwas um, das Epithel proliferirt durch indirekte Kernteilung, überzieht die freiliegende Lamellenschicht und scheidet eine neue glashäutige Membran ab (Wagenmann). Diese ist zu-

erst dünner als die alte, kann aber schliesslich durch appositionelles Wachstum ungefähr ebenso dick werden wie diese. Die Enden der neugebildeten Schicht können mit denen der alten verschmelzen; wenn die Ränder der letzteren umgeschlagen waren, so gehen die Enden der neugebildeten Haut nicht in die Enden, sondern in die konvexe Biegung der alten Descemetis über. Häufig finden sich mehrere glashäutige Schichten, die sich alle ebenso verhalten, wie die erste; gewöhnlich ist jede von einer Endothellage überzogen und sie gehen mit zugeschärftem Rand in die alte Membran

Fig. 23.
Hornhautnarben. Die links gelegene nach einer vor $2^1/_2$ Wochen angelegten Lanzenmesserwunde. Die rechts gelegene ist nur der Rand einer gleichfalls perforierenden älteren, entzündeten Fremdkörpernarbe; diese ist stark rissig, die Bindegewebszellen verlaufen hier ganz unregelmässig. — 1 Epithel. — 2 M. Bowmani, nach links, zum Limbus hin, durch Bindegewebszellen ersetzt. — 3 M. Descemeti. — 4 Iris, adhaerent. — 5 Glashäutige Neubildung. — 6 Gefässe. — v. Gieson. — V. = 50.

über und verschmelzen mit ihr. Es sieht dann schliesslich so aus, als hätte sich die M. Descemeti in mehrere Blätter gespalten; jedes dieser Blätter kann so dick sein, wie die ursprüngliche Membran, meist sind sie aber erheblich dünner. An diesen glashäutigen Neubildungen, den »Narben«, erkennt man stets frühere Continuitätstrennungen der Descemetis. Auf diese Weise werden nicht nur Wunden nach direktem Trauma gedeckt, sondern oft auch Risse, welche durch intraoculare Ursachen, z. B. bei Entwicklung eines Staphyloma corneae oder bei rasch wachsenden intraocularen Tumoren (Gliom) entstehen, indem die Descemetis durch Dehnung platzt.

Gewöhnlich werden die Ränder der M. Desc. in die vernarbende Wunde hineingezogen, seltener kommt es vor, dass sie

durch stärkere Entwicklung der Parenchymnarbe, welche dann eine in die Vorderkammer prominierende Schwiele bildet, auseinander gedrängt werden; in diesem Falle ist die Neubildung glashäutiger Substanz (Narbe der Desc.) gering oder fehlt ganz.

Durch die Schrumpfung des cornealen Narbengewebes kann es zu einer Zugwirkung auf die Hornhaut kommen; erreicht dieser Zug erheblichere Grade, so legt sich die M. Descemeti nebst den tieferen Hornhautschichten in Falten, welche leistenartig in die Vorderkammer vorspringen, nach den mittleren hin gleicht sich die Ausbiegung der Lamellen allmählich aus (Schirmer). Klinisch erscheinen diese Falten als graue Streifen **(Faltentrübung).**

b) Störungen der Wundheilung.

Manchmal bildet das verheilende proliferierte Epithel (nach Defekten traumatischer Natur oder aus geplatzten Bläschen resultierenden) nicht eine normale Oberfläche, sondern die vermehrten und neugebildeten Zellen liegen nicht fest auf, sie werden zu Fäden spiralig zusammengedreht, welche nur mit der Basis an der Hornhautoberfläche festhängen **(Fädchenkeratitis),** wobei die einzelnen Epithelien enorm verlängert werden können. Hess, dem wir die Klarlegung dieser Verhältnisse verdanken, fand oft das Epithel in der Umgebung pathologisch verändert, vacuolisiert, gequollen oder verschmälert, mit hyalinen Einschlüssen oder chromatinartigen Bröckeln angefüllt. Auch fanden sich kolossale unregelmässig gestaltete Gebilde, welche Haufen (60 und mehr) dicht gelagerter Kerne einschlossen; Mitosen fanden sich darin nicht: Hess führt die Gebilde daher auf amitotische Kernvermehrung der oberflächlichen Schichten zurück, wie sie auch sonst an degenerierenden Zellen beobachtet wird. Die Verlängerung und spiralige Zusammendrehung der Epithelien hat ein Analogon in dem gleichen Schicksal, welches die Bronchialepithelien (meist um einen Schleimfaden herum) bei Asthma erleiden, was zur Bildung der Asthmaspiralen führt.

Liegt ein **Fremdkörper** in der Wunde, so kann natürlich die Vereinigung der Ränder, soweit ein solcher dazwischen liegt, nicht erfolgen. Linsenfasern und fädige oder grössere flockige Glaskörpermassen werden teils abgestossen, teils resorbiert, indem sie von den proliferierenden Zellen durchwachsen werden. Als nicht resorbierbare Fremdkörper treffen wir besonders abgeschnittene Cilien, Fetzen der Linsenkapsel, vorgefallene Iris; letztere bildet die voluminösesten Zwischenlagerungen. Die Linsenkapsel ist gewöhnlich stark gefaltet und erscheint dann im Schnitt als vielfach gewundenes homogenes, etwas glänzendes Band

von wechselnder Dicke. Dass letztere nicht gleichmässig ist, liegt daran, dass man bald Quer-, bald Schräg- oder Flachschnitte durch die in allen möglichen Ebenen liegenden Falten erhält. Daher ist auch der Zusammenhang der einzelnen Stücke nicht überall deutlich sichtbar; wo die Kapsel flach getroffen ist, ist sie im Schnitt dünner und oft garnicht zu erkennen, namentlich, wenn darüber oder darunter noch Zellen liegen. Das ist besonders an den Umbiegungsstellen der Falten zu berücksichtigen.

Durchsetzen die Fremdkörper die ganze Wunde, so werden sie zunächst rasch vom Epithel überzogen, welches auch zwischen den Rändern der Einlagerung und den Wundlippen in die Tiefe sprosst und hier die bekannten kolbigen oder kugligen Zellhaufen bildet. So ist beim Kaninchen ein 4 mm breiter Irisprolaps schon 24 Stunden nach Anlegung des Hornhautschnittes von zweischichtigem flachem Epithel bedeckt, welches zwischen den Rändern von Iris und Cornea beträchtlich in die Tiefe gewuchert ist.

Die genannten Fremdkörper verhalten sich der Wundheilung gegenüber verschieden.

Ueber die Reaktion gegen Cilien liegen histologische Befunde aus frischen Stadien nicht vor. Alt fand eine Cilie in sehr mächtiges Narbengewebe eingebettet; daraus wäre zu schliessen, dass ein starker Granulationsprozess vorhanden war, doch ist nicht gesagt, ob Perforation eines Ulcus oder einfache traumatische Durchtrennung der Cornea stattgefunden hatte. Die Cilien sind nach Alt »fast immer von einer Lage von epitheloiden oder ausgebildeten Epithelzellen umgeben«. Ob es sich hier um die gewöhnlichen vergrösserten Endothelien resp. Bindegewebszellen, welche sich um verlagerte Haare ansammeln und sich zu Riesenzellen entwickeln können, handelt, oder ob eine wirklich epitheliale Wucherung von Balgzellen stattfindet, ist, da nur Befunde aus älteren Stadien vorliegen, nicht zu entscheiden; ersteres ist wahrscheinlicher, wenn auch die letztere Möglichkeit nicht bestimmt in Abrede gestellt werden kann. — Um eingelagerte Cilien können sich später Cysten entwickeln (Treacher-Collins s. S. 137). Manchmal werden aber Cilien auch ganz reizlos vertragen. (cf. Schwarz, Ueber Fremdkörperriesenzellen um Cilien im Bulbus, Arch. f. Ophth. 1898. Bd. 47.)

Die in der Wunde liegende Linsenkapsel verursacht stets so erhebliche Störung der Wundheilung, dass es nicht zur kontinuierlichen Narbenbildung kommt. Wenige Tage nach dem Trauma finden wir starke Rundzelleninfiltration der Umgebung, diese Infiltration pflanzt sich in chronischem, über Monate ausgedehntem Verlauf unter Entwicklung von Granulationsgewebe auf

die tieferen Teile des Auges fort und führt schliesslich durch Cyclitis zum Verlust des Bulbus. Dabei braucht weder eine eitrige, noch überhaupt eine bakterielle Infektion stattzufinden; wiederholt wurde bei Impfung und Kulturversuchen ein solches Auge steril befunden. Durch Exsudation oder Durchsickern von Kammerwasser durch das Granulationsgewebe können sich um die Kapsel herum auch cystische Hohlräume bilden. (Fig. 24.)

Fig. 24.

Einlagerung der Linsenkapsel in eine Hornhautwunde mit entzündlicher Infiltration (nach Star-Extraction). — 1 Wundränder. 2 Linsenkapsel. In der Mitte der Kapsel ein mit Flüssigkeit und spärlichen Leukocyten gefüllter Hohlraum. Unter dem Epithel zwei knötchenförmige Anhäufungen kleiner Lymphocyten. — Häm. — V. = 50.

Weitaus am häufigsten finden wir Zipfel der Iris oder auch abgetrennte Stücke derselben in die Wunde eingelagert; ob Ersteres oder Letzteres vorliegt, ist oft nur an einer grösseren Anzahl von Schnitten zu entscheiden. Da das Verbindungsstück des eingelagerten Endes mit der Iris schmal ausgezogen sein kann, so bekommt man nicht selten auf vielen Schnitten nur frei liegende Stücke zu sehen, während der Zusammenhang mit dem an normaler Stelle befindlichen Iristeil nur auf einigen sichtbar ist. Meist allerdings bemerkt man schon makroskopisch beim Schneiden den

Zusammenhang, indem man das Pigmentblatt als schwarze Linie in die Cornealwunde hineinziehen sieht.

Die Reaktion des Hornhautgewebes gegen die eingelagerte Iris kann sich verschieden gestalten. Füllt die Iris nur einen Teil der Wunde aus, so entwickelt sich darüber die Narbe wie gewöhnlich, im übrigen Teil erfolgt die Narbenbildung so, dass spindlige Zellen sich allseitig zwischen Wundrand und Iris einschieben, die eine dünne Narbe zwischen dieser und der Hornhautsubstanz erzeugen. Die Längsachse der Zelle ist parallel dem Verlaufe des Wundkanals gerichtet; die Narbe schliesst die Lamellen im ganzen Umfange der Wunde ab. Der Zusammenhang des Narbengewebes mit dem Hornhautgewebe ist organisch, mit der Iris scheint es lockerer, vielleicht nur durch Verklebung, zusammenzuhängen. Auch hier kann es (cf. Linsenkapsel) an einem Teile der Wunde durch Ausschwitzung von Flüssigkeit oder Durchsickern von Kammerwasser zur Bildung einer cystischen Höhle zwischen Narbe und Iris kommen. Eine andere Form von Cysten (cystoide Vernarbung) entsteht bei stark prolabierter Iris durch Flüssigkeit hinter derselben; hier ist der Hohlraum vom Pigmentblatt der Iris umgeben. Letztere ist dabei gewöhnlich nur vom Hornhautepithel und einer ganz dünnen Narbenschicht bedeckt.

Von Seiten der in eine lineare Wunde resp. Narbe eingeklemmten Regenbogenhaut macht sich eine besondere Reaktion gewöhnlich nicht geltend, sie wird meist etwas atrophisch, ihr Gewebe wird dichter, an Stelle des gewöhnlich lockeren netzförmigen Bindegewebes tritt ein mehr derbfasriges.

War die Iris aber besonders stark verletzt worden, wie wir das z. B. sehr häufig bei abgetragenen Prolapsen vor uns haben, so kann das Pigmentblatt stark gequetscht oder sonstwie lädiert sein; dann lösen sich die Epithelien ab, gehen zu Grunde, die Pigmentkörnchen werden von Leukocyten aufgenommen und in die Saftspalten der Wundumgebung eingeschwemmt. Hier sieht man das Pigment entweder noch in den Leukocyten oder auch frei liegen. Auch in das Cornealepithel wird das Pigment transportiert. Es findet sich nicht nur zwischen den Epithelien, sondern auch mehr oder weniger dicht in den Zellen, entweder um den Kern herum, oder auch diesen verdeckend.

Eingelagerte Irisstücke heilen, im Gegensatz zur Linsenkapsel, oft reaktionslos ein, selbst wenn die Einlagerung bis dicht unter das Epithel reicht. Doch bildet natürlich die dünne Bedeckung einen sehr geringen Schutz gegenüber leichten Traumen oder infektiösen Schädlichkeiten, sodass wir auch von solchen Iriseinheilungen aus häufig noch Jahre nach der Verletzung eitrige Panophthalmie eintreten sehen. Dann ist der eingeklemmte Zipfel

von Fibrin und Eiterzellen durchsetzt, das eitrige Exsudat pflanzt sich kontinuierlich in die Tiefe fort. Die schleichende, nicht bakterielle, einige Tage nach dem Trauma einsetzende Entzündung, die zur Bildung von Granulationsgewebe führt, wie wir das bei der Linsenkapsel sahen, ist hier selten.

B. Substanzverluste.

Die Heilung von Substanzverlusten der Cornea, seien sie traumatisch oder durch geschwürige Vorgänge erzeugt, erfolgt so, dass ein wesentlicher Unterschied gegenüber der Heilung einfacher Wunden ohne Substanzverlust nur in der stärkeren Entwicklung von Granulationsgewebe und Gefässneubildung besteht.

Bei ganz oberflächlichen Substanzverlusten, welche nur Epithel und M. Bowmani betreffen, das Parenchym intakt lassen, wird der Defekt fast nur durch ersteres ausgefüllt; solche Verletzungen können durch kleine Fremdkörper, eventuell auch erst bei ihrer artefiziellen Entfernung, gesetzt werden. (Fig. 25.)

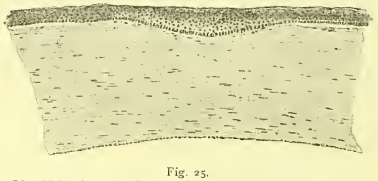

Fig. 25.
Oberflächliche Hornhautnarbe. Starke Epithelverdickung, welche den Defekt ausfüllt; ganz dünne Narbenschicht darunter. Defekt der M. Bowmani. — Häm. Eos. — V. = 50.

Im Beginn der Heilung finden wir auch hier das Epithel rasch über die Wunde gewuchert, das eingedrungene sowohl, wie das Oberflächenepithel zeigt Mitosen, am reichlichsten in einem gürtelförmigen Bezirk, der sowohl vom Hornhautrand als von der Wunde etwas entfernt bleibt. Bei der Deckung dieser grösseren Substanzverluste ist also das Epithel nachweislich proliferiert, nicht nur mechanisch hinübergeschoben, wie bei linearen Schnittwunden. Die Grenze zwischen Epithel und dem Boden des Defektes ist keine gradlinige, vielmehr bildet ersteres Sprossen und Einsenkungen, sodass papillenartige Bilder zu Stande kommen. Epithelzellen dringen auch manchmal in die Saftspalten eine Strecke weit hinein. Gleichzeitig mit der Epithelwucherung vermehren sich die Hornhautzellen, und bald entwickeln sich Gefässe aus dem Randschlingennetz und ziehen zur Wunde hin, vorzugsweise in den oberflächlichen Schichten. Die Wand der Gefässe besteht meist nur aus einer einfachen Schicht platter, im Querschnitt spindelförmig aussehender Zellen. Gelegentlich findet man auch Reihen roter Blutkörperchen in den Saftspalten; daraus darf nicht der Schluss gezogen werden, dass das Blut in

diesen Spalten cirkuliert, es ist wahrscheinlich nur aus den Gefässen ausgetreten und damit aus der Cirkulation ausgeschaltet. Der Grund des Defektes bedeckt sich mit Granulationsgewebe, welches aus den proliferierenden Hornhautzellen und den aus den Gefässen ausgewanderten weissen Blutkörperchen, sowie Lymphocyten besteht. Die jungen Hornhautzellen nehmen dabei zunächst wie alle jungen Bindegewebszellen indifferente rundliche Gestalt an. Gefassneubildung scheint hier in geringerem Masse stattzufinden, als bei Granulationsprocessen in gefässreicheren Geweben.

Fig. 26.

Epithelzapfen im Hornhautgewebe. (Ulcus corneae von dem glaucomatös degenerierten Auge einer 70jähr. Frau, mehrfach recidiviert, Perforation unmittelbar vor der Enukleation.) Epithel verdickt, epidermoidal, gegen das die M. Bowmani ersetzende kleinzellige Gewebe unregelmässig abgegrenzt, mit mehrfachen Zapfen in die Tiefe reichend, bei 1 ein die ganze Hornhautdicke durchsetzender Zapfen, der zwiebelschalenähnliche Schichtung mit centraler Leukocytenansammlung wie eine Cancroidperle aufweist. — 2 Gerinnsel, aus der Perforationsöffnung heraushängend. — 3 Infiltrierte Iris. — 4 Sphincter, tangential getroffen. — 5 M. Descemeti. — Häm. Eos. — V. = 50.

Im weiteren Verlauf bildet sich das Granulationsgewebe in Narbengewebe um; die Leukocyten verschwinden, die Bindegewebszellen werden spindlig, schmal, es entwickeln sich Fasern, die sich zu Bündeln vereinigen; diese bleiben dünner, als die Hornhautlamellen, verflechten sich etwas, kreuzen einander unter spitzen Winkeln, verlaufen aber im grossen Ganzen, ebenso wie die Spindelzellen, gewöhnlich ungefähr in der Richtung der Hornhautoberfläche, so dass das Aussehen der Narben an den Bau des Cornealparenchyms erinnert. Der unregelmässigere Verlauf der Lamellen bedingt aber durch die ungleichmässige Lichtreflektion Trübung oder Undurchsichkeit des neugebildeten Gewebes **(Macula, Leukom).** (Fig. 27 u. 28.)

Die Blutgefässe können sich zurückbilden, indem die Wände sich aneinander legen, und es restieren oft nur schmale Züge spindelförmiger Zellen; doch können sie auch blutführend bleiben. Die zapfenartigen Einsenkungen, welche das Epithel ins Granulations-

gewebe schickt, bleiben meist zum grössten Teil bestehen. Man findet fast in jeder Narbe nach Substanzverlusten den unregelmässigen welligen oder papillenartigen Verlauf der Epithelgrenze, manchmal sogar in grosser Ausdehnung und Tiefe das Narbengewebe durchsetzende Epithelmassen; gewöhnlich stehen diese durch einen schmalen Hals mit dem Oberflächenepithel in Zusammenhang. Das Epithel der Einsenkung kann hornähnlich und von Leukocyten durchsetzt sein; ein Schnitt durch derartige Epithelsprossen kann an das Bild von Cancroidperlen erinnern. (Fig. 26.) Manchmal ist das Epithel aber auch glatt und verdünnt.

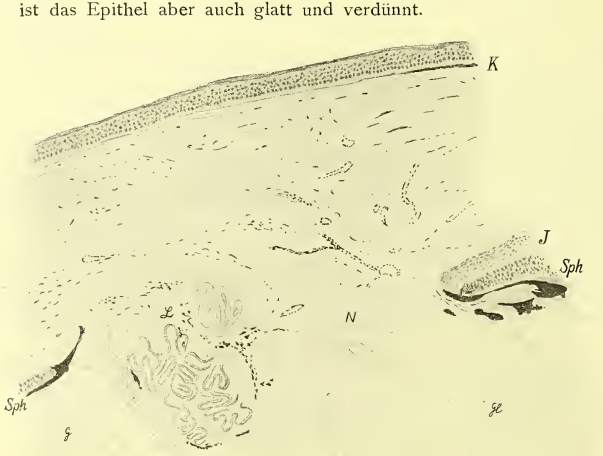

Fig. 27
Alte Hornhautnarbe nach perforiertem Ulcus mit Einheilung der Linsenkapsel und des Glaskörpers und Anheilung des Pupillenrandes der Iris (Leucoma totale). — K Kalk (dunkelblau gefärbt). — J Iris. — Sph Sphincter im Querschnitt. — N Dichtes Narbengewebe. — L Linsenkapselstücke. — Gl Fibrillärer Glaskörper. — G Geronnene Masse. — Häm. Eos. — V. = 50.

Ist ein Geschwür in grösserer Ausdehnung perforiert, so legen sich die hinter der Cornea befindlichen Teile gegen die Oeffnung. Die Iris verschliesst entweder diese selbst, oder, wenn die Perforationsstelle central liegt, legt sich zunächst die Linse, wenn diese bei der Perforation, die ja häufig durch ein Trauma bewirkt wird, aus der Kapsel oder dem Bulbus hinausgeschleudert wird, der Glaskörper gegen das Loch an. Da die M. Descem., auch durch geschwürige Prozesse, nur selten in grösserer Aus-

dehnung zerstört wird, so können ihre Ränder beim Abfluss des Kammerwassers auch in die Oeffnung hineingerissen werden. Die Heilung erfolgt unter solchen Umständen dann so, dass die der Wunde angelagerten Teile mit der Narbe verwachsen. So findet sich in alten, die ganze Cornea durchsetzenden Narben der leere gefaltete Kapselsack in die tiefsten Teile des Narbengewebes eingeschlossen, der fibrillär verdichtete Glaskörper mit letzterem in Zusammenhang (Fig. 27).

Die eingelagerten Teile der Iris bedingen besondere Vorgänge. Die Pupille oder die freiliegende Irisoberfläche wird mit fibrinösem Exsudat bedeckt, dieses wird organisiert. Wir finden dann Bindegewebszellen, Leukocyten und Gefässsprossen aus der Iris in die Fibrinschicht eingedrungen, später schwindet das Fibrin, während die eingewanderten Zellen Granulationsgewebe bilden, welches sich schliesslich zur Narbe entwickelt. An diesem Granulationsprozess nimmt auch das Irisgewebe selbst starken Anteil und wird schliesslich in narbiges Gewebe umgewandelt. Man findet dann an Stelle der Hornhaut ein aus Spindelzellen mit mehr oder weniger derben Bindegewebsbündeln bestehendes gefässhaltiges Narbengewebe, das vorn von unregelmässig begrenztem, bald verschmälertem, bald verdicktem Epithel überzogen ist, hinten einen unregelmässigen Pigmentbelag als Rest des Epithelblattes der Iris zeigt, während die Grenze zwischen der ursprünglichen Cornea und der Iris durch die unregelmässig wellig verlaufenden M. Descemeti markiert wird. (Fig. 28.) Reste der Letzteren sind stets nachweisbar; wo die Descemetis nicht kontinuierlich ist, sondern Lücken zeigt, war sie perforiert; an den Rändern solcher Lücken kann sie besonders stark gefaltet sein.

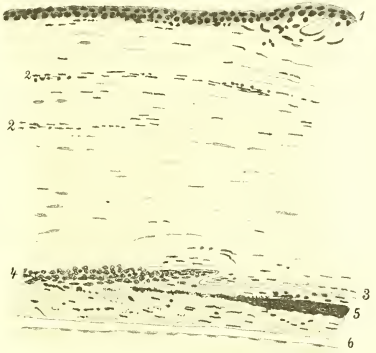

Fig. 28

Narbige Cornea (alte Perforation nach Kalkverletzung) mit der atrophischen Iris, iritischer Schwarte und Linse, verwachsen. — 1 Abgeplattete und verdünnte Epithelschicht, rechts darunter zwei grössere Gefässdurchschnitte. — 2 Feinere Blutgefässe. — 3 Rest der M. Descemeti. — 4 Oberer Teil der Schwarte, von Rundzellen durchsetzt, noch granulierend. — 5 Rest der Iris. — 6 Linsenkapsel, darunter das stark abgeplattete Kapselepithel. — Häm. Eos. — V. = 240.

Gewöhnlich ist die Cornealnarbe dünner und, jedenfalls in den ersten Stadien, nachgiebiger, als das Hornhautgewebe. Es kommt daher oft zur Dehnung und Ausbuchtung derselben **(Staphylom).** Das Epithel auf der staphylomatösen Cornea wird meist epidermisähnlich, die Interzellularbrücken werden viel deutlicher (Stachelzellen), die oberflächlichsten Lagen erscheinen kernlos, zu platten Lamellen vereinigt und können wohl auch richtig verhornen. (Fig. 29.)

Unter besonderen Umständen wird der Heilungsvorgang nach Perforation von Geschwüren so gestört, dass es nicht zur Ausbildung einer gleichmässigen Narbe, sondern zur Entstehung einer **Fistel** kommt. Wenn ein Stück des Pupillarrandes der Iris der Perforationsöffnung anliegt, so wird nach Czermak durch die Bewegung der Irismuskulatur, namentlich des Dilatator, das Granulationsgewebe gedehnt, die einzelnen Teile in der Wunde werden gegeneinander verschoben und dadurch ständig gelockert. Czermak fand dann neben dem Pigmentblatt der eingeklemmten Iris resp. bei Fehlen desselben neben der entsprechenden, in normaler Lage hinteren, Fläche der Iris das sonst feste Narbengewebe durch ein lockeres schwammartiges Bindegewebe unterbrochen, dessen Hohlräume vorn, dicht unter dem Epithel, nur von diesem und einer sehr zarten Bindegewebsschicht überkleidet, zu einer grossen Blase confluierten, während im Verlauf nach hinten auch schmale einer regelmässigen Zellauskleidung entbehrende Gänge sich in die Vorderkammer öffneten. Das Epithel zeigte Quellungserscheinungen, die Zellen waren vacuolisiert, die intraepithelialen Spalten erweitert. Den gleichen Befund konstatierte Czermak bei einer Hornhautfistel, die nach operativer Perforation eines Irisprolapses entstanden war.

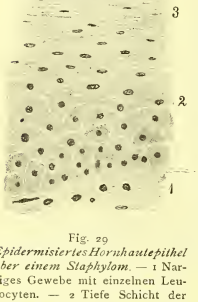

Fig. 29
Epidermisiertes Hornhautepithel über einem Staphylom. — 1 Narbiges Gewebe mit einzelnen Leukocyten. — 2 Tiefe Schicht der Stachel- und Riffzellen. — 3 Oberflächliche Epithellagen, aus platten z. T. kernlosen Zellen bestehend, die mehrfach zu Lamellen vereinigt sind. Verhornung nicht nachweisbar. — v. Gieson. — V. = 250.

Er beschrieb noch eine zweite Form der Fistelbildung, bei welcher der die narbige Cornea durchsetzende Gang von Hornhautepithel ausgekleidet war, welches sich auf die Hinterfläche der mit der Hornhaut zu einer Narbenmasse verwachsenen Iris fortsetzte. In der Umgebung des Ganges lagen Stücke glatter Muskelfassern. Czermak deutet den Befund so, dass der ganze Pupillarrand vorgefallen war, und dass der sonst durch Organisation des Fibrinpfropfes (der vielleicht auch wiederholt hinausgeschleudert

wurde) eintretende Verschluss der Pupille ausblieb oder unterbrochen wurde, während in der Umgebung der Pupille die Granulationsbildung vor sich ging. So konnte dann das Epithel über den Pupillarrand hinüber in die Tiefe wuchern (cf. S. 103) und den definitiven narbigen Verschluss hindern, da die Oberflächen epithelbedeckter Teile nicht verwachsen können.

Dass auch ohne Beteiligung der Iris nur durch Wucherung des Epithels an den Wundrändern entlang die Wundheilung verhindert wird, sodass eine Fistel entsteht, ist anatomisch nicht nachgewiesen.

Neese, Arch. f. Ophth. Bd. 33.
Wagenmann, Arch. f. Ophth., 1889, Bd. 35, 1891, Bd. 37, und 1892, Bd. 38.
Czermak, Arch. f. Ophth., 1890, Bd. 36, und 1891, Bd. 37.
Hess, Arch. f. Ophth. 1893. Bd. 39.
Schirmer, Arch. f. Ophth. 1896. Bd. 42.
Ranvier, Archives d'Anat. microsc. 1898. T. II.

2. Oedem.

Oedem ist Ansammlung von Flüssigkeit zwischen Gewebselementen; bei längerem Bestehen quellen die letzteren durch Flüssigkeitsaufnahme auf. Dementsprechend finden wir im Parenchym Erweiterung der Saftspalten und der feinen, normalerweise kaum sichtbaren Kanäle, in welchen die Nerven die Bowman'sche Membran durchbohren. Dann quellen die Lamellen selbst auf, werden blasser und weniger färbbar. Quellung und damit Trübung der Hornhaut entsteht nicht nur als collaterales Oedem bei Entzündung, sondern auch, wenn das Epithel der Descemetis defekt ist; dann kann nämlich das Kammerwasser durch die Membran hindurch in die Cornea eindringen, was bei intactem Epithelbelag nicht möglich ist. (Quellungstrübung.)

Im Hornhautepithel werden zunächst die intercellulären Spalten erweitert. In der tiefsten Schicht treten zwischen den Fussenden der Zellen helle, nicht färbbare Tröpfchen auf; durch Vergrösserung der Spalten kommt es zur Bildung eines deutlichen Canalsystems (Fuchs). Die ödematös erweiterten Gänge münden an vielen Stellen auf der Oberfläche aus. Einzelne Epithelien werden dann blasser, grösser, Protoplasma und Kern wird schwächer färbbar, schliesslich verschwindet der Kern und die Zelle ist durch hydropische Aufquellung zu Grunde gegangen. Betrifft der Vorgang mehrere in den mittleren Schichten nebeneinander liegende Elemente, so entsteht innerhalb des Epithels ein mikroskopisches Bläschen, in welchem einige blasse Gebilde, die abgestorbenen Zellen, schwimmen.

Auch grössere cystoide Räume können auf diese Weise entstehen, zwischen denen die Epithelien zusammengedrückt erscheinen: letztere werden verlängert, ausgesprochen spindelförmig, schliesslich unter Kernverlust immer schmaler und stellen sich dann als Fasern dar, welche arkadenartig die Hohlräume abgrenzen (Klebs).

Manchmal kommt es bei Entzündung, aber ohne Beziehung zu den vorhandenen Infiltraten (Bock), zu erheblicher Blasenbildung innerhalb des Epithels (Keratitis vesiculosa, bullosa). Die Elemente der tiefen Schichten, welche den Boden der Blase bilden, erscheinen spindelförmig ausgezogen und hängen teilweise ins Lumen hinein. Natürlich bekommt man selten intakte Blasen zur mikroskopischen Untersuchung; meist sind sie geplatzt, und die Wand hängt dann in Fetzen herum. In den Blasen finden sich einige Leukocyten und gelegentlich rote Blutkörperchen. Diese sind möglicherweise durch die Saftspalten in die Hornhaut eingeschwemmt (Bock) oder sie sind durch einen Defekt des Epithels in der Nähe der Blase unter das Epithel gelangt, eventuell erst durch künstliche Manipulationen (Enucleation).

Leber, Arch. f. Ophth. 1878. Bd. 24.
Fuchs, Arch. f. Ophth. 1881. Bd. 27.
Bock, Klin. Monatsbl. f. Augenheilk. 1886. Bd. 24.
Klebs, Ziegler's Beitr. z. path. Anat. 1895. Bd. 17.

3. Entzündung.

Bei jeder Hornhautentzündung, auch der nichteitrigen, tritt besonders in nicht zu alten Stadien die Emigration der Leukocyten gegenüber der Vermehrung der fixen Gewebszellen in den Vordergrund. Ein- und mehrkernige Leukocyten wandern vom Rande her gegen den Ort der Reizung hin. Auf Querschnitten sind die fixen Zellen von Leukocyten oft schwer zu unterscheiden, da beider Kerne strichförmig aussehen können; auf Flachschnitten dagegen tritt die unregelmässig gelappte Form, die erheblichere Grösse und die schwächere Färbbarkeit der Gewebszellkerne deutlich hervor. Es ist aber zu beachten, dass absterbende Hornhautzellen oft stärker färbbare, runde Kerne zeigen. Die polynucleären Leukocyten passen ihre Gestalt der Form der Räume, in denen sie sich bewegen, an. In den Saftspalten ist gewöhnlich, da diese etwas erweitert sind, soviel Platz dass sie neben den Hornhautkörperchen ihre rundliche Form bewahren können. Bei starker akuter Reizung, wie z. B. im Tierexperiment, werden aber die Lamellen aufgefasert, es entstehen interfibrilläre

Spalten, und die Leukocyten in diesen engen Räumen nehmen schmale, langgestreckte, spindel- oder spiessförmige Gestalt an, wobei der gelappte Kern in manigfachster Weise verzogen erscheint (Entzündungsspiesse). Die leukocytäre Natur dieser Gebilde ist namentlich durch den Nachweis der eosinophilen Körnelung beim Kaninchen festgestellt, die eben nur den Leukocyten, keinen andern Zellen zukommt (Schnaudigel). Aus dem Randschlingennetz, besonders dem tieferen episkleralen Teil desselben, sprossen nach einiger Zeit Gefässe, welche, je nach dem Sitz des Entzündungsheerdes, in den oberflächlichen oder tiefen Schichten der Cornea verlaufen. In grösserer Breite oberflächlich verlaufende Gefässe bilden den entzündlichen Pannus unterhalb der Bowmanschen Membran (Baas). Später können die Gefässe sich zurückbilden, ihre Reste erscheinen dann als solide Zellstränge; oder sie bleiben blutführend, wobei die Wand, die ursprünglich ein einfaches Endothelrohr ist, oft verdickt, mehrschichtig wird und eine adventitielle Hülle bekommen kann.

Die nach manchen Entzündungsformen zurückbleibenden bindegewebigen Sklerosen (Maculae) haben ebenso wie die nach Substanzverlusten entstandenen Narben (cf. S. 107) ein dem Hornhautparenchym ähnliches Aussehen, doch ist das Grundgewebe mehr faserig, die Zellen dichter liegend, schmäler, ihre Kerne im Querschnitt noch mehr strichförmig und stärker färbbar als die der normalen Hornhautzellen.

Allgemeines über Keratitis vergl.:

Raehlmann, Arch. f. experim. Pathol. u. Pharmakol. v. Klebs u. Schmiedeberg. 1877. Bd. 7.

Lubarsch, Deutsche med. Wochenschr. 1898. No. 32, 33, 34, 35.

Orth, in Greeff's Lehrb. d. path. Anat. d. Auges. Berlin. 1902.

A) Nichteitrige Keratitis.

a) Oberflächliche Entzündungen.

Umschriebenes oberflächliches Infiltrat, Phlyctaene, oberflächliche diffuse Keratitis, Pannus scrophulosus.

Iwanoff fand bei Hornhautphlyctaenen Infiltrate einkerniger Rundzellen innerhalb der Bowman'schen Membran in den Nervenkanälchen, welche unter Schwund der umgebenden Membran erweitert waren; in einem Fall prominierte das Knötchen auch gegen das Epithel und wölbte dieses vor. Der Autor selbst sah in der Lokalisation im präformierten Kanal ein nur zufälliges Ereignis. Spätere Untersucher fanden, dass die Infiltrate von hinten her die Bowman'sche Schicht arrodieren und in sie ein-

dringen. Baas untersuchte Hornhäute, die früher lange an scrofulösen Entzündungen gelitten und oberflächliche Maculae zurückbehalten hatten. Er sah Knötchen neugebildeten faserigen, mit platten, der Oberfläche meist parallel gerichteten Kernen versehenen Bindegewebes innerhalb der Membran, welche teils breitbasig, teils mit einem dünneren Stiel und nach oben dicker werdend dem Parenchym aufsassen. Andere Stellen wiesen gleichgebaute Knötchen auf, welche von hinten her die Membran nur zum Teil durchsetzten, indem die oberflächliche Partie der letzteren intakt war; vielfach zeigte sich die Hinterfläche der Membran auch neben diesen Knötchen arrodiert: der hintere Contour verläuft nicht geradlinig, sondern unregelmässig zackig, zeigt Einbuchtungen. Frische oberflächliche Infiltrate, die an der Cornea eines verletzten und infizierten



Fig. 30.
Durchbrechung der M. Bowmani durch Leukocyten. — Langgestreckte Leukocytenkerne auf und unter der Membran, einige Leukocyten im Epithel. — v. Gieson. — V. = 300.



Fig. 31.
Pannus unter der (1) *verdünnten, faserig entarteten M. Bowmani.* Links von der Mitte Querschnitt eines grösseren Blutgefässes. — Oedem der tiefen Epithelschicht (helle Lücken). — v. Gieson. — V. = 220.

Auges auftraten und als Phlyctaenen gedeutet wurden, untersuchte Hertel. Auch hier lagen die Zellhaufen unter der M. Bowmani. Diese war, wo grössere Haufen lagen, faserig und erschien auf der Rückseite wie durch die Zellen angenagt. Stellenweise zeigte sie sich durchbrochen (cf. Fig. 30). Wo dichtere diffuse Infiltration bestand, waren die Lamellen oft durch diese verdeckt, schwer zu erkennen. — Das Epithel ist vielfach von Leukocyten durchsetzt, es zeigt, wo es durch Infiltrationsknötchen vorgewölbt wird, Verdünnung oder Verdickung, fehlt auch manchmal, doch zeigt sich bei der phlyctaenulären Keratitis keine Bläschenbildung. Wesentliches Oedem des Epithels wurde bei scrofulösen Infiltrationen nicht gefunden.

Für den Pannus scrophulosus »der ja nur eine höhere, ins Flächenhafte gediehene Steigerung« des »disseminierten Processes« der phlyctaenulären Keratitis darstellt, hat Baas den einwandfreien Nachweis erbracht, dass er in der Bildung eines in den oberflächlichsten Hornhautschichten unter der M. Bowmani (cf. Fig. 31) verlaufenden Granulationsgewebes besteht, welches von hinten her die faserig gewordene Membran arrodieren und in

sie eindringen und sie streckenweise zum Schwund bringen kann. Aeltere Stadien zeigen die Zellen mehr spindelförmig, die Gefässwände durch Ausbildung einer adventitiellen Hülle dicker, manche Gefässe obliteriert, das Zwischengewebe derber; selten wird letzteres mehr homogen, hyalinartig.

Baas, Klin. Monatsbl. f. Augenheilk., 1898, Bd. 36, und 1900, Bd. 38.
Hertel, Arch. f. Ophth. 1898. Bd. 46.

Pannus trachomatosus.

Ebenso wie der scrofulöse Pannus entwickelt sich der Pannus trachomatosus stets unterhalb der M. Bowmani (Raehlmann). Die frühesten Stadien, welche Raehlmann vorlagen, zeigten unter der Membran eine aus Granulationsgewebe bestehende Infiltrationsschicht, deren Dicke vom Rande nach der Mitte hin abnimmt. In den jüngeren Partieen liegen die Zellen zwischen den Lamellen, in den älteren, am Hornhautrande, liegen sie so dicht, dass sie das Parenchym verdecken. Gefässe entwickeln sich frühzeitig vom Rande her als einfache Endothelröhren kapillarer Struktur, oder auch mit einer zarten bindegewebigen Hülle versehen. Auch sieht man grössere, weite, blutführende, interfibrilläre Spalten, deren Wand nur spärliche Endothelien anliegen. Die Gefässe laufen erst einander parallel, später überkreuzen sie sich. Das Epithel ist normal, nur wo mehr umschriebene rundliche Zellanhäufungen gegen die M. Bowmani sich vorwölben, etwas abgedrängt.

In diesem Stadium ist der Pannus vollkommen rückbildungsfähig.

Bei weiterer Entwickelung desselben fand Raehlmann an Stelle der Bowman'schen Membran eine dünne, längsgestreifte Schicht, darunter ein Gewebe vom Typus des adenoiden: in einem reticulären Fasergerüst liegen zahlreiche Lymphocyten. In diesem Gewebe verlaufen reichliche mit Lymphocyten vollgestopfte Lymphgefässe und neugebildete Blutgefässe.

Wenn die Entzündung an Intensität weiter zunimmt, wird das Epithel immer mehr von Leukocyten durchsetzt. Letztere können innerhalb des Epithels auch dichte Haufen bilden. Ueber solchen umschriebenen Anhäufungen (Infiltraten) kann die sie bedeckende Epithelschicht schliesslich abgestossen werden; man findet dann flache Geschwürchen. Ferner bilden sich in der adenoiden Gewebsschicht Follikel, die sich in nichts von den Trachomfollikeln der Bindehaut unterscheiden. Auch diese können gegen das Epithel vordringen, letzteres zum Schwund bringen und

usurieren, ihren Inhalt teilweise nach aussen entleeren, wobei dann Geschwüre entstehen. Die Epithelränder können auch hier Sprossen in das darunter liegende Gewebe treiben. Kurz, die Verhältnisse der Hornhautfollikel sind nach Rählmann in jeder Beziehung die gleichen, wie er sie bei denen der Bindehaut beschrieben hat.

In dem adenoiden Gewebe entwickeln sich dann längs verlaufende, anfangs feine, später dicker werdende Faserzüge, die zu mehr homogenen, sklerotischen Lamellen zusammentreten. Zwischen den Fasern liegen Rund- und Spindelzellen. Diese Narbenbildung beginnt in der Umgebung der Gefässe, deren klaffende Lumina im Narbengewebe noch sichtbar sind. Letzteres zeigt sich oft von Blutextravasaten durchsetzt.

Bei länger bestehendem Hornhauttrachom sieht man dann eine Schichtung des Pannus, indem in der Tiefe eine gegen die gesunde Hornhaut scharf abgegrenzte, aus sklerotischen Lamellen ohne erkennbare fasrige Zusammensetzung bestehende Narbenschicht liegt, auf welche adenoides Gewebe folgt. In letzterem können auch wieder einzelne fibrilläre, nicht-sklerotische narbige Strecken vorhanden sein. In den jüngsten Schichten des lymphatischen Gewebes können sich auch dann noch reichlich Follikel finden. Das Epithel zeigt in so hochgradigen Fällen zahlreiche Schleimzellen in allen Schichten.

Mit der fortschreitenden Induration oder Narbenbildung verschwindet dann das adenoide Gewebe und die Infiltration.

Raehlmann, Arch. f. Ophth. 1887. Bd. 33. Abt. 3.

Pannus degenerativus (Baas).

Im Gegensatz zu dem unterhalb der Bowman'schen Membran sich entwickelnden Pannus scrophulosus und trachomatosus findet sich oft an Augen mit mangelhafter Sensibilität der Cornea, welche an Glaucom, Iridocyclitis, Netzhautablösung etc. erblindet und entartet sind, neugebildetes Bindegewebe auf der Membran, zwischen ihr und dem Epithel (Pannus degenerativus, Baas) [Fig. 32]. Auch dieses Gewebe schiebt sich vom Rande her vor. Es ist richtiges Granu-

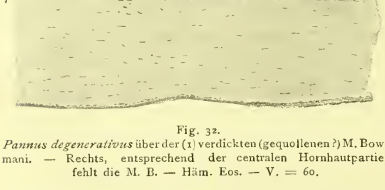

Fig. 32.
Pannus degenerativus über der (1) verdickten (gequollenen?) M. Bowmani. — Rechts, entsprechend der centralen Hornhautpartie, fehlt die M. B. — Häm. Eos. — V. = 60.

lationsgewebe, welches im jüngeren Stadium reich an Gefässen und Rundzellen ist, während es später unter Verringerung der Blutgefässe und der Zellen, welche dann spindelförmig und platt erscheinen, eine narbenartige Beschaffenheit annimmt. Es wird oft homogen, hyalinartig, sodass Zellen nicht mehr zu erkennen sind (Fig. 33). Das Epithel ist meist unregelmässig verdickt, zeigt oft degenerative Veränderungen, Verfettung, Vacuolisierung oder epidermoidale Umwandlung. Es überzieht den Pannus entweder glatt oder zeigt mehr oder weniger zahlreiche kuglige und kolbige Sprossen, sodass eine Art papillärer Bau entstehen kann. Die

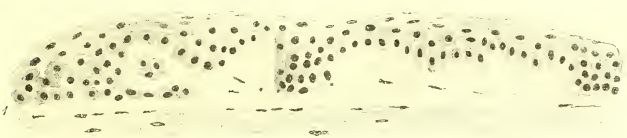

Fig. 33

Pannus degenerativus, hyalin degeneriert. (Alte Iridocyclitis.) Spärliche Bindegewebszellkerne und Spuren von Faserung noch erkennbar. Epithel in atypischer Wucherung. Die Zellen zeigen vielfach weite Intercellularräume und Intercellularbrücken (Stachelzellen). — 1 M. Bowmani. — Häm. Eos. — V. = 250.

Membrana Bowmani kann auch durch diesen Pannus arrodiert und zum Schwund gebracht werden. Selbstverständlich finden sich an solchen Augen auch oft entzündliche Veränderungen unterhalb der Bowman'schen Membran im Hornhautparenchym.

Baas, Klin. Monatsbl. f. Augenh., 1898, Bd. 36, und 1900, Bd. 38.

b) Parenchymatöse Entzündungen.

Als parenchymatöse Entzündungen müssen wir anatomisch diejenigen Fälle bezeichnen, bei welchen wir leukocytäre und kleinzellige Infiltration, Gefässneubildung, Wucherung der fixen Zellen, Auffaserung der Lamellen in diffuser Weise besonders in den mittleren und tiefen Schichten finden. Das klinische Bild der Keratitis parenchymatosa kann aber anatomisch in sehr verschiedener Weise zustande kommen. So fand v. Hippel bei Hydrophthalmus eine parenchymatöse Trübung der Cornea, besonders der Mitte, als deren anatomisches Substrat folgende Veränderungen zu konstatieren waren: Die Bowman'sche Membran, besonders im Centrum, sehr breit und in der Mitte gefaltet, hier von zahlreichen Zellen durchsetzt, welche, wie stellenweise konstatiert werden konnte, an feine Fasern angelagert waren. (Nach v. Hippel wahrscheinlich Kernvermehrung in den Scheiden von

Hornhautnerven.) Dahinter zeigten sich die Hornhautzellen stark gewuchert, die dazwischen liegenden Lamellen gequollen, noch stärker in der darauf folgenden Zone, hinter welcher wieder deutliche Kernvermehrung vorhanden war. Entsprechend der Stelle dieser Veränderungen fand sich an der Hornhauthinterfläche ein scharf begrenzter Defekt der M. Descemeti, über welchem das Hornhautgewebe keine Kernfärbung annahm. Vascularisation und Leukocyteneinwanderung war spärlich nachweisbar. v. Hippel deutet den Befund als ein geheiltes Ulcus internum.

Parenchymatöse Hornhauttrübungen wurden ferner experimentell erzeugt, so durch Zerstörung des Descemet'schen Epithels (Leber u. a.): die Cornea quillt auf, nach Restitution des Epithels geht die Quellung zurück. Wagenmann, ebenso Siegrist, beobachtete nach Durchschneidung der langen und eines Teils der hinteren kurzen Ciliararterien eine vom Rande her rasch auftretende Trübung und kolossale Quellung der Cornea. Das Descemet'sche Epithel war in einem in frühem Stadium untersuchten Auge so gut wie ganz geschwunden. Die Lamellen waren gequollen, von eiweissreicher Flüssigkeit durchtränkt, aus welcher sich Fibrin in unregelmässigen, weit verzweigten Netzen und knäuelförmigen Nestern abgeschieden hatte, besonders in der Peripherie. Infiltration mit Lymphocyten ist anfangs mässig, nimmt in den nächsten Tagen, gleichzeitig mit Gefässneubildung, erheblich zu. Später kann Infiltration und Vascularisation zurückgehen, während Proliferationserscheinungen (Mitosen) sichtbar werden und schliesslich eine Verdickung der Fibrillen zurückblieb. Inwieweit für die Veränderung des Hornhautparenchyms die Cirkulationsstörungen in der Uvea oder der Endothelverlust der Cornea in Betracht kommt, ist fraglich; diese beiden Momente werden auch für die typische Keratitis parenchymatosa des Menschen zu verwerten gesucht, indem ein Teil der Autoren die Veränderungen der Hornhautumgebung (v. Hippel), ein anderer die Schädigung des Endothels (Schultze) als ursächlich ansieht.

Raehlmann hat an Hornhäuten, die nach Durchziehen von Fäden durch die Sklera parenchymatös getrübt worden waren, besonders die proliferativen Veränderungen der Hornhautzellen studiert.

Leber, Arch. f. Ophth. 1873. Bd. 19.
Raehlmann, Arch. f. experim. Pathol. u. Pharmakol. v. Klebs u. Schmiedeberg. 1877. Bd. 7.
Wagenmann, Arch. f. Ophth. 1890. Bd. 36.
v. Hippel, Arch. f. Ophth. 1896, Bd. 42, und 1897, Bd. 44.
Schultze, Arch. f. Augenheilk. 1896. Bd. 33.

Keratitis parenchymatosa (diffusa interstitialis).

Fälle von typischer Keratitis parenchymatosa des Menschen sind in sehr geringer Anzahl untersucht. In den ausführlicher veröffentlichten Untersuchungen wurden stets entzündliche Veränderungen des übrigen Auges festgestellt, besonders der Sklera, des Kammerwinkels, der vorderen Uvea.

Die Hornhaut war in einem Teil der Fälle tuberkulös erkrankt (Bürstenbinder, Zimmermann) [s. Tuberkulose]. Andere Beobachter (Fuchs, Meyer, Bongartz) fanden in der Cornea nicht-spezifische Veränderungen: Infiltration und Vascularisation, Auflockerung der Fibrillen, Vermehrung der Bindegewebskerne, alles am stärksten ausgesprochen in den mittleren und namentlich den tiefsten Schichten, welche »zuweilen wie in granulierendes Gewebe verwandelt zu sein scheinen« (Fuchs). Im Falle v. Hippel's waren nur die peripheren Randteile der Cornea von epitheloiden und Riesenzellen durchsetzt, welche auf einer Seite eine knötchenförmige Neubildung zusammensetzten, die auch den Kammerwinkel und das Lig. pectinatum füllte. Im Uebrigen war die Membran nur in nicht-spezifischer Weise verändert.

Die Descemet'sche Membran war öfter, ebenso wie die hinteren Schichten, in unregelmässiger Weise etwas gefaltet, manchmal auch abgelöst; im letzteren Fall ist die Ablösung jedenfalls durch cadaveröse und arteficielle Veränderungen stark vergrössert gewesen.

Häufig finden sich, aus iridocyclitischen Prozessen herstammend, Präcipitate auf der Descemet'schen Membran: Haufen ein- und mehrkerniger, vielfach Pigmentmoleküle enthaltender Rundzellen, welche der Membran, deren Epithel an solchen Stellen fehlt, direkt aufsitzen.

Schultze fand (bei nachgewiesener Tuberkulose der Iris und des Kammerwinkels) die kleinzellige Infiltration zum Teil herdförmig, besonders fand er Lymphocytenknötchen in den tiefsten Schichten, auch zwischen dem eigentlichen Parenchym und der M. Descemeti.

Die Veränderungen des übrigen Auges sind auch in den Fällen histologisch nicht-spezifischer Cornealerkrankung zum Teil als tuberkulöse festgestellt worden. So fand Bongartz zahlreiche miliare epitheloide und Riesenzellentuberkel in fast allen Teilen der beiden von ihm untersuchten Augen, Verkäsung fehlte, aber Bacillen waren nachweisbar. Auch Schultze fand einen Tuberkel im Kammerwinkel mit Bacillen. Im Fall v. Hippel's (zwei Augen) fehlt zwar ausser Verkäsung auch der Bacillennachweis, doch sind

die Veränderungen ziemlich wahrscheinlich als tuberkulöse aufzufassen: epitheloide und Riesenzellentuberkel, teils miliar, teils zu grösseren Massen konfluiert. Zweifellos sichergestellt ist hier die Tuberkulose aber nicht, wie auch der Autor selbst sich nur für eine, wenn auch grosse Wahrscheinlichkeit ausspricht. In anderen Fällen (Fuchs, Meyer) fanden sich zwar knötchenförmige Bildungen in den infiltrierten Teilen, aber ohne Riesenzellen, ohne Verkäsung und ohne Bacillen. So sah Fuchs nur kleinzellige Knoten; diese können zwar (als sog. Lymphoidtuberkel) bei Tuberkulose vorkommen, aber auch bei anderen Erkrankungen, berechtigen also in keiner Weise zur Annahme einer Tuberkulose.

Baas fand in beiden Augen einer syphilitischen Patientin, deren Hornhäute früher (ausser oberflächlichen Entzündungen) auch »rauchige parenchymatöse Infiltration« (neben Iritis und anderen tieferen Veränderungen) gezeigt hatten, einige tiefe Gefässe im Parenchym, welche jedoch meist kaum den Limbus überschritten; »nur einmal konnte ein beträchtlich weiter gegen die Mitte vordringender Ast gefunden werden«. Das Endothel war etwas gewuchert, das Endothelrohr zeigte »eine Art dünner Bindegewebsumscheidung mit schmalen länglichen Kernen«, in der Umgebung lagen einige Rundzellen, auch schienen hier die Hornhautzellen leicht vermehrt.

Bongartz, Diss. inaug. Würzburg. 1891.
v. Hippel, Arch. f. Ophth. 1893. Bd. 39.
Schultze, Arch. f. Augenheilk. 1896. Bd. 33.
Fuchs, Lehrb. d. Augenh. VII. Aufl. 1898. pg. 209.
Baas, Arch. f. Ophth. 1898. Bd. 45.

Tuberkulose.

Als tuberkulöse Keratitis ist histologisch nur diejenige Entzündung der Cornea zu bezeichnen, bei welcher wir die spezifischen Produkte, die Tuberkel, in ihr finden; neben diesen bestehen die gewöhnlichen diffusen entzündlichen Veränderungen im Parenchym: Anhäufung von Rundzellen in den interlamellären und interfibrillären Räumen, in mässigem Grade Vergrösserung und Vermehrung der Hornhautzellen, Vascularisation, Aufquellung oder Auffaserung der Lamellen. Auch in diesen knötchenfreien, diffus infiltrierten Partieen finden sich meist einzelne Riesenzellen von teils rundlicher, teils typischer verästelter Langhans'scher Form mit randständigen Kernen. Die Tuberkel zeigen sich entweder in der Form, wie sie den ganz jungen Tuberkeln der Pialgefässe zukommt, als einfache dichte knötchenförmige Anhäufungen einkerniger Rundzellen (Lymphoidtuberkel) oder als Haufen grösserer, unregelmässig geformter Zellen mit ovalem oder rundlichem, oft

gekerbtem, schwächer färbbarem Kern, von epitheloiden Zellen (Epitheloidtuberkel) mit Riesenzellen. Verkäsung ist in den bisher untersuchten Fällen seltener beobachtet worden. Der Bacillennachweis muss die Diagnose sichern, auch hier ist die Impfung sicherer als die Schnittfärbung. Letztere fällt auch hier gelegentlich in Fällen, die histologisch alle typischen Merkmale der Tuberkulose zeigen, negativ aus, so z. B. in einer von Hartridge und Griffith publizierten Beobachtung, in welcher die tieferen Hornhautschichten von einem typische Tuberkel enthaltenden Granulationsgewebe durchsetzt gefunden wurden, welches wahrscheinlich von der Iris her nach Perforation der M. Descemeti in die Hornhaut eingedrungen war.

Eine Hornhauttuberkulose von kolossaler Ausdehnung mit starker Verkäsung beschreibt Baumgarten. Die Cornea war zum grössten Teil in einem vielfach verkästen und massenhaft typische Tuberkel enthaltenden Granulationsgewebe aufgegangen, die Membrana Descemeti war an vielen Stellen perforiert, und die corneale Granulationswucherung ging direkt in eine gleiche, aus der Iris hervorgegangene über. Klinisch war festgestellt, dass der Prozess von der Conjunctiva her in die Hornhaut eingedrungen war. Baumgarten nimmt an, dass der tuberkulöse Pannus ursprünglich zwischen Epithel und Membrana Bowmani lag, doch waren nur in einigen Präparaten Reste der Membran noch erkennbar, sodass diese Vermutung keineswegs begründet erscheint.

Zimmermann, in dessen Fall die Hornhauterkrankung klinisch als typische Keratitis parenchymatosa imponiert hatte, fand Epitheloid- und Riesenzellentuberkel, ohne Verkäsung, zwischen den Lamellen, in fast kontinuierlichen Reihen längs der M. Descemeti angeordnet. Rundzelleninfiltrationen durchsetzten in ungleichmässiger Weise auch die übrigen Hornhautschichten, namentlich in der Umgebung der Knötchen. Stellenweise reichten tuberkulöse Heerde und kleinzellige Infiltration bis ins Epithel hinein. Vascularisation fand sich vornehmlich in den mittleren, zum Teil aber auch besonders stark in den oberflächlichen Schichten. Tuberkelbacillen fanden sich in spärlicher Menge sowohl in den Knötchen der Cornea, als auch in denen der Sklera und Iris, namentlich in den Riesenzellen, aber auch frei in der Umgebung der Heerde.

Der verschiedene Bau der Tuberkel erscheint nicht nur abhängig von dem Entwicklungsstadium derselben, sondern auch von der Art des Gewebes, in welchem sie entstehen, andererseits auch von der Menge und der Virulenz der Bacillen. Experimentell fand Schieck in Bestätigung früherer Untersuchungen Baumgarten's beim Kaninchen, dass, wenn erst spät Leukocyteinein-

wanderung nach der Impfstelle hin erfolgt, da wo die Bacillen liegen aus den Hornhautzellen epitheloide Zellen in Haufen sich entwickeln, die wohl als Beginn der Tuberkelbildung aufgefasst werden dürfen. Tritt stärkere Leukocytenwanderung ein, so können die epitheloiden Zellen durch die Rundzellen verdeckt werden, man sieht dann nur Lymphoidtuberkel.

Baumgarten, Arch. f. Ophth. 1878. Bd. 24.
Schieck, Ziegler's Beitr. z. path. Anat. etc. 1896. Bd. 20.
Hartridge-Griffith, Transact. of the Royal Ophth. Soc. 1895. Bd. 15.
Zimmermann, Arch. f. Ophth. 1895. Bd. 41.

Lues.

Ueber die klinisch beobachtete syphilitische (gummöse) Keratitis liegen histologische Befunde nicht vor. Die auf Lues beruhende parenchymatöse Keratitis ist histologisch nicht als spezifische Hornhautentzündung zu bezeichnen, da sie keine der für die Lues einigermaassen charakteristischen anatomischen Merkmale aufweist (s. Kerat. parench. S. 119).

Lepra.

Lepra tritt in Form umschriebener Infiltrate meist in den Vorderschichten oder von Granulationsgewebe auf, welches von der Ciliarkörpergegend her in den tieferen Schichten in die Cornea eindringt; ob die Cornea bei Lepra des Auges primär erkranken kann, ist zweifelhaft. Infiltration und Granulationsgewebe können die M. Bowmani zerstören und gleichmässig die ganze Cornea ersetzen, so dass nur die Descemet'sche Haut erhalten bleibt. Grössere Granulationsknoten können ulcerieren. Meyer und Berger beschrieben einen Fall, in dem das tumorartige Granulationsgewebe durch die zahlreichen grossen epitheloiden Zellen, welche zusammen mit spindelförmigen in einem Reticulum lagen, ein sarkomähnliches Aussehen darbot. Im Granulationsgewebe liegen massenhaft in rundlichen oder spindelförmigen Haufen die Bacillen; auch in histologisch nicht veränderten Hornhautpartieen sind oft die Saftlücken mit ihnen gefüllt.

Meyer und Berger, Arch. f. Ophth. 1888. Bd. 34.
Franke und Delbanco, Arch. f. Ophth. 1900. Bd. 50.

B) Eitrige Entzündung.

Diffuse Infiltration der Hornhaut durch dichte Züge mehrkerniger Leukocyten, welche die Lamellen auseinanderdrängen und auffasern, führt durch Nekrotisierung und Abstossung der ober-

flächlichen Schichten zur Ulceration; doch kommt es, wie es scheint, nie zur Bildung geschlossener Abscesshöhlen in der Cornea. Was hier klinisch als »Abscess« bezeichnet wird, erweist sich mikroskopisch als eitrige Infiltration, nicht als umschriebene eitrige Einschmelzung des Gewebes. So beim »Ringabscess«, bei welchem die Eiterkörperchen in einiger Entfernung vom Hornhautrande am dichtesten liegen. Stets wandern die Leukocyten im wesentlichen vom Rande her ein, aus dem Bindehautsack in nur unbeträchtlicher Menge. Nur bei eitriger Infektion perforierender Wunden, bei der im Beginn die Wundränder besonders stark eitrig infiltriert sind (cf. Fig. 22), darf wohl auch der Einwanderung aus dem Bindehautsack, neben der vom Rande her, eine wesentlichere Rolle zugeschrieben werden.

Impft man Kaninchen Bakterien durch Stich oder Schnitt in die Hornhautmitte, so wird der Bezirk um die Impfstelle nekrotisch, während vom Limbus her Leukocyten auf diese zu einwandern. In Schnitten liegen diese gewöhnlich in einiger Entfernung von dem nekrotischen Bezirk am dichtesten; sie bilden makroskopisch einen graugelblichen Ring, den Einwanderungsring (Leber), welcher sich unter Verbreiterung vom Rande her gegen die Impfstelle vorschiebt und der makroskopische Ausdruck derjenigen Stelle ist, an welcher die Eiterkörperchen am dichtesten liegen. Leber erklärte sein Zustandekommen dadurch, dass die Stoffwechselprodukte der Bakterien, welche in die Hornhaut diffundieren und deren Konzentration durch die Diffusion zum Rande hin abnimmt, in stärkerer Konzentration eine lähmende, in geringerer eine anziehende Wirkung auf die Leukocyten ausüben.

Beim Menschen hat man nur selten Gelegenheit, einen Einwanderungsring zu sehen, hier ist das Bild meist mehr verwischt. Die eitrige Infiltration, die gewöhnlich in den mittleren Schichten am meisten ausgesprochen ist, führt durch Nekrose und Abstossung der oberflächlichen Teile meist bald zur Bildung eines Geschwürs.

Das intakte Epithel ist für infektiöse Schädlichkeiten, wie wir annehmen, nicht durchgängig. Eitriger Zerfall gewöhnlicher oberflächlicher Infiltrate oder eitrige Entzündung des vorher intakten Parenchyms kann demnach nur eintreten, wenn das Epithel, makroskopisch oder mikroskopisch, defekt geworden ist; das passiert, wenn durch einen wachsenden Infiltrationsknoten die Decke durchbrochen wird, oder wenn das Epithel primär nekrotisch wird (Keratomalacie, vielleicht auch Kerat. neuroparalytica und Kerat. e lagophthalmo, Eintrocknungskeratitis). (Vergl. S. 127).

Ulcus serpens.

Beim floriden progressiven Hornhautgeschwür (Ulcus serpens) finden wir (Fig. 34) die Lamellen des Grundes gequollen, homogen hyalinartig, zellarm, die Zellkerne wenig oder gar nicht färbbar, die Enden der Lamellen stehen oft wallartig gegen die Oberfläche aufgerichtet und können diese sogar überragen. Das Epithel reicht manchmal eine kurze Strecke weit auf den Grund hinab und liegt dann direkt der eitrig infiltrierten oder nekrotischen Partie auf. Die M. Bowmani ist in der Umgebung des Defekts manchmal aufgefasert. Unter und neben dieser nekrotischen Zone besteht eine dichte Infiltration mit ein- und

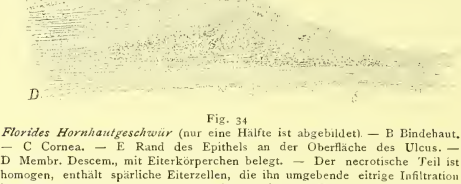

Fig. 34
Florides Hornhautgeschwür (nur eine Hälfte ist abgebildet). — B Bindehaut. — C Cornea. — E Rand des Epithels an der Oberfläche des Ulcus. — D Membr. Descem., mit Eiterkörperchen belegt. — Der necrotische Teil ist homogen, enthält spärliche Eiterzellen, die ihn umgebende eitrige Infiltration läuft peripher (nach links hin) im Schnitt keilförmig aus. — Häm. Eos. — V. = 50.

mehrkernigen Leukocyten, so dass das Grundgewebe dadurch gewöhnlich verdeckt ist. Hier sind auch an den Hornhautzellen Proliferationserscheinungen vorhanden, welche als reaktive gedeutet werden, Vergrösserung, Mehrkernigkeit, doch sind die jungen Hornhautzellen wegen ihrer indifferenten Form schwer von grossen einkernigen Leukocyten zu unterscheiden. Diese dichte Infiltration schiebt sich auf dem Querschnitt keilförmig in den oberflächlichen und mittleren Schichten spitz auslaufend nach den Seiten hin vor, nach denen das Ulcus fortschreitet. Doch ist auch die ganze übrige Cornea, nur in weniger dichter Weise, von Eiterkörperchen durchsetzt.

In den tiefsten Schichten, dicht über der M. Descemeti, ist die Infiltration gewöhnlich wieder dichter; meist ist sie hier flächenhaft ausgebreitet. Manchmal findet sich die Membran an kleinen Stellen durch abscessartige Ansammlung von Eiterkörperchen oder durch geronnene Massen vom Parenchym abgedrängt. Da diese tiefe Infiltration auch bei intakter M. Descemeti vorkommt, welche für Zellen nicht durchgängig ist, muss auch hier die Einwanderung vom Rande her erfolgt sein (hinterer Einwanderungsring); allerdings

ist sorgfältige Untersuchung an Serienquerschnitten notwendig, um ein Urteil darüber abgeben zu können, ob die Membran unversehrt ist oder nicht. Diese leistet zwar den gewebslösenden Toxinen und ähnlichen Produkten lange Widerstand, wird aber schliesslich auch an umschriebenen Stellen eingeschmolzen. Manchmal findet sie sich quer durchgerissen, geplatzt (Wintersteiner). Häufig ist sie zunächst aufgeblättert, in mehrere dünne Lamellen zerlegt, die dann einzeln perforiert werden. Ist dabei die Oeffnung in den hinteren Lamellen grösser als die in den vorderen, so erscheint der Schluss gerechtfertigt, dass die Perforation von hinten her stattgefunden hat (Elschnig); doch kann die Einschmelzung auch von vorn her erfolgen (Wintersteiner). Ist die Membran durchbrochen, so bestehen eigentlich zwei Geschwüre, ein äusseres und ein inneres, welche durch eine weniger infiltrierte Parenchymschicht von einander getrennt sind. Durch Nekrotisierung dieser dazwischen liegenden Gewebspartie kann es dann zur Perforation der Cornea kommen, und zwar schon zu einer Zeit, in der das äussere Ulcus noch gar nicht weit in die Tiefe reicht. Ob diese Frühperforation (Elschnig) im allgemeinen häufig eintritt oder ob sie gerade nur an glaukomatös degenerierten Augen vorkommt, welche überhaupt bisher meistens das Material für die Untersuchung florider Geschwüre geliefert haben, ist nicht entschieden. Jedenfalls besteht die Möglichkeit, dass eine Hornhautperforation auch so zustande kommt, das die Ulceration immer mehr in die Tiefe greift, und dass die länger widerstehende M. Descemeti entweder von vorn her arrodiert oder durch leichte Traumen, vielleicht sogar schon durch den intraocularen Druck, durchbrochen wird. Dafür spricht die klinische Erfahrung bei gonorrhoischem Geschwür u. a., mikroskopisch ist das aber bisher beim Menschen nicht nachgewiesen. Bei experimenteller Impfkeratitis tritt im allgemeinen die Einschmelzung der Descemetis zuletzt ein; nur wenn frühzeitig die Cornea in ihrer ganzen Dicke nekrotisch geworden war, kann auch hier Frühperforation (im Einwanderungsring) von der Vorderkammer aus erfolgen.

Bei Keratitis purulenta diffundieren die chemotactisch wirksamen Stoffe auch in die Vorderkammer und führen hier zur Ansammlung des Hypopyon. Die Eiterzellen desselben stammen grösstenteils, ebenso wie die in der Hornhaut, aus den Randgefässen der Cornea, besonders den tiefen episkeralen und den Venen um den Canalis Schlemmi resp. diesem selbst, zum Teil aus den Gefässen der Iris. Die ein- und mehrkernigen Leukocyten enthalten vielfach Irispigmentkörnchen. Ausserdem finden sich im Hypopyon oft vereinzelte rote Blutkörperchen und manchmal Fibringerinnsel.

Das Hypopyon haftet gewöhnlich an einer Stelle an der Descemetis; an dieser Stelle fehlt der Epithelbelag. Auch sonst zeigt sich dieser oft defekt, Teile desselben können im Vorderkammereiter als Fetzen erkennbar sein oder riesenzellenartige Konglomerate bilden. Bakterien finden sich nicht im Hypopyon, so lange keine Perforation stattgefunden hat.

Die Mikroorganismen beim floriden Geschwür finden sich in der Infiltrationszone oder deren unmittelbaren Nähe diffus verstreut oder als dichte Haufen die erweiterten Saftlücken erfüllend; letzteres ist, wie es scheint, bei Kokken regelmässig der Fall, sie sind meist schon bei gewöhnlichen Kernfärbungen mit Alauncarmin oder Hämatoxylin zu erkennen. Beim typischen Ulcus serpens findet man meist den Fränkel'schen Diplokokkus (Pneumokokkus), sonst auch Staphylokokken, Streptokokken, Diplobacillen u. a. Der Bakteriennachweis ist meist durch die Kultur leichter zu erbringen als durch Schnittpräparate. Bei dem in Fig. 34 abgebildeten Fall von Ulcus serpens auf der Cornea eines glaucomatös entarteten Auges fanden sich nur kurze, plumpe, kapsellose, nach Gram färbbare Doppelstäbchen am centralen Rande der Infiltrationsschicht, spärlich in dieser selbst. — Auch Schimmelpilze wurden mehrfach als Erreger eitriger Keratitis nachgewiesen (Kerat. mycotica). Die Pilze durchwachsen ein Stück der Cornea, welches nekrotisch und nach eitiger Sequestrierung abgestossen wird; sie können sogar in die M. Descemeti eindringen. In dem bisher einzigen histologisch untersuchten Fall von Schimmelpilzgeschwür beim Menschen fand Schirmer in einiger Entfernung vom nekrotischen Bezirk Infiltration durch meist einkernige Rundzellen, die in Reihen die Saftspalten erfüllten.

Heilung des Ulcus. Bei der Reinigung des Geschwürs verschwinden die Eiterzellen und die nekrotischen Teile, an ihrer Stelle entwickelt sich, meist unter Auftreten vom Limbus herkommender Gefässe, Granulationsgewebe. In dem granulierenden Geschwürsrande finden sich manchmal Riesenzellen, selbst von sehr grossen Dimensionen. Ich sah sie einmal am Rande eines mehrfach recidivierten Ulcus bei einer 70jährigen, sonst gesunden und sehr rüstigen Frau. Bacillen, tuberkelartige Bildungen, Verkäsung habe ich hier ebensowenig wie andere Untersucher nachweisen können. Sind die nekrotischen Partieen abgestossen, so tritt auch eine »regenerative« Vermehrung der Hornhautkörperchen ein, welche viel stärker ist als die »reaktive« im floriden Stadium der Eiterung. Das Epithel überzieht rasch das junge Bindegewebe, die Grenze zwischen beiden ist durch viele kolbige Epithelsprossen

unregelmässig. Die Sprossen können bestehen bleiben, auch wenn das Granulationsgewebe sich in Narbengewebe umgewandelt hat (vgl. Fig. 26). Die histologischen Vorgänge bei der Heilung mit und ohne Perforation sind unter »Regeneration« (s. S. 106) besprochen.

Nuël, Arch. d'Ophthalm. 1895. Bd. 15.
Uhthoff und Axenfeld, Arch. f. Ophth., 1896, Bd. 42, und 1897, Bd. 44.
Schirmer, Arch. f. Ophth. 1896. Bd. 42.
Elschnig, Arch. f. Ophth. 1898. Bd. 45.
Wintersteiner, Arch. f. Ophth. 1901. Bd. 52.
Elschnig, Klin. Monatsbl. f. Augenheilk. 1901. Bd. 39.
Petit, ib.
Levy, ib.

Ulcus rodens.

Das sog. Ulcus rodens corneae ist klinisch wie histologisch durch das Nebeneinander von Reparation und Fortentwicklung ausgezeichnet. Nekrose und Infiltration reicht nicht sehr in die Tiefe, sondern bleibt mehr oberflächlich, das Epithel und die oberflächlichen Lamellen unterminierend. Dieses Unterminieren findet aber, wie wir sahen, auch beim Ulcus serpens statt; auch bei diesem sind ferner gewöhnlich nicht alle Teile des Randes in gleicher Weise progressiv. Der einzige wesentliche anatomische Unterschied zwischen den beiden Geschwürsformen scheint demnach nur darin zu bestehen, dass das Ulcus rodens mehr Neigung zu flächenhafter, weniger zu tiefergehender Ausdehnung hat, als das Ulcus serpens.

Schmidt-Rimpler, Arch. f. Augenheilk. 1899. Bd. 38.
Hillemanns, Arch. f. Augenheilk. 1900. Bd. 40.

4. Regressive Veränderungen und Einlagerung fremder Substanzen.

Nekrose des Epithels.

Nekrose des Epithels wurde als erste Veränderung der Cornea bei Xerosis conjunctivae von Schimmelpfennig beschrieben. Die Veränderungen betrafen die Epithelien in der Limbusgegend am stärksten und verloren sich nach dem Centrum hin. Die oberflächlichen Schichten waren platt, feinkörnig und kernlos, die mittleren spindelförmig mit meist färbbarem Kern, die tiefsten bestanden aus grossen polygonalen Elementen, deren Kern meist nicht färbbar war, und deren Protoplasma feinkörnig und vacuolenhaltig erschien. In den unteren Schichten reichten die kernlosen Zellen weiter nach der Hornhautmitte zu, als in den oberen.

Schimmelpfennig, Arch. f. Ophth. 1897. Bd. 43.

Fetteinlagerung.

Kamocki fand Fettablagerung in der Cornea, in einer Form die ausserordentlich an die beim Xanthelasma palpebrae beschriebene erinnert. In den oberflächlichen Schichten einer sonst entzündlich veränderten Cornea lagen in erweiterten Spalten grosse zellartige Haufen feiner Fettkörnchen, die durch Osmium geschwärzt wurden und in Xylol sich lösten. Sie enthielten meist, aber nicht immer einen Kern. Nach den Abbildungen des Autors ist es schwer zu entscheiden, ob wirklich immer Zellen vorlagen, oder ob, wie das Unna für das Xanthelasma palpebrae behauptet (s. d.), Ablagerung des Fettes frei in Lymphbahnen stattgefunden hat.

Auch in Form grösserer, freier liegender Tropfen kommt Fett in der Hornhaut vor (Baumgarten).

Beim Arcus senilis wurden von einigen Autoren die Lamellen dicht von feinen Fetttröpfchen durchsetzt gefunden, ohne andere Veränderung (Takayasu), wie Kalk (Leber) oder Colloid (Fuchs).

Kamocki, Arch. f. Ophth. 1893. Bd. 39.
Takayasu, Arch. f. Augenheilk. 1901. Bd. 43.

Pigmentablagerung.

Blutpigment. Abgesehen von der bereits besprochenen Einschleppung von Pigmentkörnchen aus dem Irispigmentblatt in die Saftlücken (s. S. 105) kommen ähnliche Bilder zustande bei Ablagerung von Hämosiderinkörnchen in den Hornhautzellen und Saftlücken. Das Blutpigment kann sich aus Hämorrhagien bilden, welche aus neugebildeten Blutgefässen in der Hornhautsubstanz selbst erfolgt sind, ferner ohne Hornhautvascularisation bei Blutung in die Vorkammer. Im letzteren Fall muss angenommen werden, dass die Hornhaut vor Bildung des Pigments mit Blutfarbstoff diffus durchtränkt worden ist. Die Körnchen sind sehr fein, braun und zeigen, zum Unterschied gegen die Pigmentmoleküle der Iris, intensive Eisenreaktion.

v. Hippel, Arch. f. Ophth. 1897. Bd. 44.
Römer, Vossius's Sammlung zwangl. Abhandlungen. 1899. Bd. 3. 2. 3.

Anhangsweise seien hier zwei andere Arten von Farbstoffablagerung in der Cornea erwähnt:

a) Schwarzfärbung durch Tätowierung. Die Einlagerung von Tusche nach der Tätowierung narbiger Flecke ist am Menschen selten untersucht worden. Dabei fand sich das Epithel verdickt und, abgesehen von den tiefsten Lagen, frei von Farbstoff. Die Membrana Bowmani fehlt natürlich meist, das Pigment

liegt in spindel- oder spiessförmigen, selten klumpigen Figuren und in Zügen im Gewebe, teils frei, teils in kernhaltigen spindligen und platten, polyedrischen Zellen eingeschlossen. Vereinzelt trifft man Farbstoffkörnchen auch in der Wand oder im Lumen von Capillaren.

Hirschberg, Arch. f. Ophth. 1882. Bd. 28.

b) Schwarzfärbung durch Argyrose. Bei Argyrose der klinisch ganz dunkelbraun aussehenden Cornea fand Knies (Klin. Monatsbl. f. Augenheilk. 1880. Bd. 18) nur eine intensive Silberfärbung der strukturlosen Membrana Descemeti, während alles übrige, auch das Descemet'sche Epithel, ungefärbt war.

Fibrin.

Fibrinabscheidung findet sich in der Hornhaut sowohl, wenn Gefässneubildung stattgefunden hatte, als auch ohne diese. In letzterem Fall sind Entzündungen oder Kammerblutungen vorhergegangen, und man nimmt an, dass von den Gefässen der Iris und des Limbus oder dem Hyphaema aus die Cornea mit fibrinhaltiger Flüssigkeit durchtränkt worden ist. (Vergl. Blutfarbstoff S. 128.) Leber fand Fibrinabscheidung in der Cornea experimentell nach Aspergillusinjektion in die Vorkammer des Kaninchens, wodurch fibrinöse Iritis entsteht, Wagenmann bei der Aufquellung der Cornea nach Durchschneidung von Ciliararterien (s. S. 118).

Ausser dem typischen, faserigen, in Netzen oder Gewirren angeordneten Fibrin nehmen auch noch andere in der Cornea abgelagerte Substanzen die Weigert'sche Fibrinfärbung an. Ob diese wirklich Fibrin sind oder mehr in die diesem nahestehende Gruppe der gleich zu besprechenden colloiden Substanzen gehören, wissen wir nicht. Die Farbreaktion mit Pikrinsäure, Säurefuchsin, Eosin nehmen auch viele colloide Substanzen an, diese zeigen auch die gleiche Resistenz gegen starke Säuren und Alkalien. Leber fand, dass Fibrin mit Jod und Schwefelsäure tief braun wird, aber nur frisches, nicht gehärtetes; auch manche colloide Substanzen werden auf Zusatz von Jod-Schwefelsäure zum jodierten Präparat intensiv braunrot.

Unter den gleichen Verhältnissen, wie das typische Fibrin, wurden manchmal kleine glänzende stäbchenförmige oder ovoide krystallähnliche Gebilde in der Cornea gefunden, welche sich bei verschiedenen Reaktionen dem Fibrin gleich verhalten. Vossius, welcher sie bei starken intraocularen Blutungen in den Hornhäuten zweier schwer verletzten Augen beschrieben hat, hielt sie für veränderte rote Blutkörperchen. Leber hat es wahrscheinlich gemacht, dass es sich um eine besondere Form fibrinöser Ge-

rinnung handle; er konnte Uebergänge zwischen den gewöhnlichen Fasern zu solchen, die in kurze Bruchstücke zerfallen waren, und zu jenen Körperchen nachweisen. Weigert's Fibrinfärbung missglückte hier aus äusseren Gründen. Auch bei Römer zeigten die Gebilde weder färberische noch chemische Fibrinreaktionen. Die Gebilde finden sich sowohl mit typischem Fibrin zusammen, als auch isoliert. Leber nimmt an, dass es bei allmählicher Abscheidung des Fibrins zur Bildung solcher »krystalloider« Produkte komme, bei rascher zur Gerinnung in Form der gewöhnlichen faserigen Flocken.

Zusammen mit colloiden Gebilden fand Czermak in einem Leukom Gewirre verschieden dicker, unregelmässig gewundener und verschlungener Fäden, welche Weigert's Fibrinfärbung annahmen. Ausser solchen Knäueln dicker Fasern habe ich auch, neben colloiden Schollen, am Rande der veränderten Partieen in einem Fall von Leukom Haufen zarter, sehr langer, korkzieherartig spiralig gewundener Fasern gesehen, welche auf Flachschnitten sich vielfach überkreuzten und netzartige Figuren bildeten: die Windungen waren sehr kurz, aber nicht ganz gleichmässig, sie hatten hier Aehnlichkeit mit elastischen Fasern, nahmen aber die für diese spezifische Färbung nicht an, sondern wurden bei der Weigert'schen Fibrinfärbungsmethode intensiv blau. Hämatoxylin färbte sie schwach.

Solche Spiralfasern sind schon mehrfach beschrieben und als Fibrin gedeutet worden (v. Hippel, Baquis), meist in Leukomen, und zwar in den Randpartieen.

Nuel fand ähnliche, wenn nicht gleiche Gebilde mehrfach bei Keratitis punctata superficialis. Sie lagen meist unter der intakten M. Bowmani, selten tiefer, einmal zwischen ihr und dem Epithel, einmal war die Membran durchbrochen und die Lücken von den Gebilden ausgefüllt. Sie waren gewöhnlich in der Mitte am dicksten und spitzten sich nach den Enden hin zu. Die Windungen waren verschieden gross, bald steil, bald flach. Frische entzündliche Veränderungen fehlten in der Cornea, die oberflächlichen Schichten und das Epithel zeigten nur Oedem. Spiralen von gleichem Aussehen fand er dann später in einem Fall, in welchem (6 Wochen nach einer durch Ammoniakätzung der Cornea entstandenen, mit Hornhauttrübung, cirkulärer Synechie und Cataract endigenden Augenaffektion) unter heftigen Entzündungserscheinungen mattweisse, $^1/_2$ bis 1 mm grosse Flecke auf der Cornea entstanden waren. Auf dem Schnitt erwiesen sich die Flecke als »Kokkenhaufen«, welche in eigentümlichen polygonalen Feldern zusammenlagen. Die Bowman'sche Membran war unter ihnen zerstört, die Flecke durchsetzten und überragten

diese. Zwischen den Feldern und darunter in der Substantia propria lagen massenhafte Spiralen. Während Nuel nach Untersuchung seiner ersten Fälle diese Gebilde für Fibrinabscheidungen gehalten hatte, änderte er jetzt seine Ansicht und sprach sie für vergrösserte Bakteriencilien an, mit denen sie, wie er sich überzeugt hat, eine gewisse Aehnlichkeit haben.

Ich möchte glauben, dass es sich auch hier um Abscheidung einer dem Fibrin nahestehenden Substanz oder von echtem Fibrin mit sekundärer Formänderung gehandelt hat, zumal alle solche faserigen und spiraligen Gebilde sich unter den gleichen Verhältnissen finden, wie typisches Fibrin oder dessen Derivate, nämlich nach intensiven Entzündungen des Auges, ohne oder — häufiger — mit Ausgang in leukomatöse Hornhautnarbe.

Leber, Arch. f. Ophth. 1889. Bd. 35. Abt. 1 u. 2.
Vossius, Arch. f. Ophth. 1889. Bd. 34.
Czermak, Arch. f. Ophth. 1891. Bd. 37.
Nuël, Arch. d'Ophth., 1894, Bd. 14, u. 1896, Bd. 16.
v. Hippel, Arch. f. Ophth. 1895. Bd. 41.
Baquis, Arch. f. Opth. 1898. Bd. 46.
Roemer, Vossius' Slg. zwangl. Abhandl. 1899. Bd. 3.

Colloide Substanzen. (Hyalin und Amyloid.)

Colloide Substanzen heissen solche, die im Gewebe und durch Reagentien nicht oder kaum löslich sind, sondern höchstens etwas aufquellen. Recklinghausen unterscheidet 3 Gruppen: 1. Amyloid, 2. Hyalin, 3. Schleim.

Amyloid wird im frischen Zustande mit Jod braun, nach folgendem Zusatz von Schwefelsäure blau; gehärtetes Material färbt sich mit Jodgrün und mit Methylviolett rosa.

Die Hyalinsubstanzen sind kein chemisch einheitlicher Körper; gemeinsam haben sie das glasige Aussehen, das starke Lichtbrechungsvermögen und die intensive Färbbarkeit mit sauren Anilinfarben (Eosin, Säurefuchsin), Pikrinsäure, Karmin, weniger Hämatoxylin.

Oft nehmen solche Substanzen teilweise Weigert'sche Fibrinfärbung an, man findet Fibrin, Hyalin und Amyloid nicht selten gemischt, die Färbungen zeigen Uebergänge, kurz, es ist oft unmöglich, die einzelnen Gebilde sicher zu definieren.

Hyalinartige Substanzen können in Zellen entstehen (z. B. das epitheliale »Colloid« der Schilddrüse) oder durch Umwandlung resp. Durchtränkung von Gewebsteilen und abgestorbenen Zellen mit transsudierter Flüssigkeit, welche gerinnt und zu colloiden Massen umgewandelt wird. So finden wir gelegentlich in der Cornea die Wände neugebildeter Blutgefässe hyalin.

Bei alten Leukomen finden sich häufig massenhaft colloide Schollen und Körnchen in der Cornea.

Gewöhnlich sind nur die oberflächlichen Schichten der narbig veränderten Substantia propria von Massen durchsetzt, deren Form von reihenweise oder in dichten Haufen liegenden feinsten Pünktchen bis zu grossen, gelblichen, glänzenden Kugeln alle Uebergänge zeigt (Fig. 35). Die Tröpfchen und Tropfen verhalten sich tinktoriell verschieden. Alle färben sich intensiv mit Säurefuchsin; Russel'sche und Gabbet'sche Färbung liefert sehr instruktive Bilder, indem selbst die feinsten, nur staubförmigen Punkte deutlich tiefrot hervortreten, während die Zellen grünblau resp. blau werden. Die feineren Gebilde färben sich nach Weigert's Fibrinmethode meist intensiv, die grossen nicht oder nur am Rand. Hämatoxylin

Fig. 35.
Verhalkte und zerbrochene M. Bowmani und Colloidablagerung in der narbigen Hornhaut (Grosses Leuk. adhaer.). Mit Hämatoxylin überfärbt, mit Pikrinsäure entfärbt. Kalk dunkelblau (im Bild schwarz), Colloid gelb (im Bild weiss). — V. = 50.

und Alaunkarmin färbt nicht gleichmässig, die meisten Ablagerungen behalten dabei ihre gelbe Eigenfarbe. Färbt man mit Weigert's Resorcinfuchsin, so werden grössere Tropfen schön rosa. Bei Anwendung der Gieson'schen Methode bekommt man von intensivem Gelb durch Hochorange bis Tiefbraun alle Uebergänge zu sehen. Manchmal fällt auch an einzelnen oder allen colloiden Schollen die Amyloidreaktion mit Methylviolett oder Jodgrün positiv aus.

Die Einlagerungen können also bei gleicher morphologischer Beschaffenheit teils die Zeichen der Hyalin-, teils der Amyloidsubstanz aufweisen, teils auch Fibrinreaktion geben. Dass alle diese Substanzen genetisch einander nahestehen, dass Hyalin ausser aus Zellen auch durch Umwandlung von Exsudat und Fibrin entstehen kann, und dass Hyalin und Amyloid nahe verwandt sind, wissen wir. Man thut daher wohl am besten, wo keine einheitliche Farbreaktion auftritt, die generelle Bezeichnung »colloid« anzuwenden, anstatt der spezielleren »hyalin« und »amyloid«.

Bei den älteren, abgelaufenen Prozessen, welche zur Untersuchung kamen, war das Epithel zwar unregelmässig, schloss auch einzelne Schollen oder Drusen ein, zeigte sich jedoch an der Colloidbildung selbst nicht nachweislich beteiligt. Nur Baquis

hatte Gelegenheit, ein frischeres, noch progressives Stadium von »colloider Degeneration der Cornea« zu untersuchen. Dabei fand er eine sehr hochgradige Beteiligung des Epithels sowohl der Oberfläche als auch zapfenartiger Wucherungen. Es traten als erstes Stadium feine Körnchen in den Zellen auf, welche von Anfang an mit Fuchsin färbbar waren. Die Intercellularräume waren vielfach mit colloider Substanz ausgegossen, oft zeigten sich Epithelien miteinander verschmolzen, von einem Ring oder von Platten colloider Substanz umgeben. Er fand auch in den oberflächlichen Epithellagen Bilder, wie sie schon Hess (s. S. 102) bei Fädchenkeratitis nach Verletzungen und bei Kerat. bullosa beschrieben hatte: zu kugligen, Schleimzellen ähnlichen Körpern gequollene Epithelien, konzentrisch geschichtete Zellkomplexe, ähnlich Cancroidperlen, grosse vielkernige Zellen, zum Teil durch Verschmelzung mehrerer Individuen, zum Teil durch amitotische Kernteilung entstanden und dann mit maulbeerartig zusammengehäuften, im Centrum der grossen »Zelle« liegenden Kernen versehen. Auch die Hornhautzellen nehmen nach Baquis an der Bildung des Colloids teil, wie schon de Vincentiis ausgeführt hatte. Baquis fand an den Rändern der entarteten Partie die Saftlücken durch klare Flüssigkeit ausgedehnt, die darin liegenden Zellen teils platt, teils gequollen, vielfach ohne Kerne. Als ein späteres Stadium koagulationsnekrotischer gequollener Hornhautzellen deutete er elliptische Haufen von Körnchen, welche durch Fuchsin nicht gefärbt wurden. Weiter fand er Uebergänge zu Körnchenhaufen, welche die ganze Saftlücke dicht ausfüllten, immer mehr Fuchsin annahmen und schliesslich zu einer homogenen Masse konfluierten. Ausser diesen aus Zellen gebildeten colloiden Klumpen nahm er aber auch, wenigstens für die tieferen Schichten der Cornea, Entstehung aus einem sero-fibrinösen Exsudat an, welches die Saftlücken erweitert und nach dem Untergang der fixen Zellen gerinnt.

Baquis leitet für seinen Fall das Colloid in verschiedener Weise ab: als Sekretionsprodukt des Protoplasmas in lebenden Zellen (so mehrfach in Epithelien), ferner durch colloide Degeneration vorher abgestorbener, koagulationsnekrotischer, kernlos gewordener Zellen (ein Teil der Epithelien und fixen Hornhautzellen), sowie Degeneration weisser und roter Blutkörperchen, endlich aus geronnenem Exsudat, welches in degenerativer Weise verändert wird.

Diese colloiden Abscheidungen finden sich häufig in leukomatösen, staphylomatösen oder nicht ektatischen Narben, ferner als Substrat der gelben Flecke zusammen mit Kalk bei band-

förmiger Hornhauttrübung, in beiden Fällen manchmal zusammen mit Spiralfäden (s. S. 130). Auch in sonst nicht veränderten Augen ist die Ablagerung colloider Substanzen als Substrat von knötchenförmigen Hornhauttrübungen (Groenouw) beschrieben worden.

Hess, Arch. f. Ophth. 1893. Bd. 39.
v. Hippel, Arch. f. Ophth. 1895. Bd. 41.
Leber, 26. Versamml. d. Ophth. Ges. Heidelberg. 1897.
Baquis, Arch. f. Ophth. 1898. Bd. 46.
Groenouw, ibid.

Drusen der Bowman'schen Membran. Besondere, in calottenförmigen Massen der Vorderfläche der Bowman'schen Membran auflagernde hyalinähnliche Drusen beschrieb Elschnig. Diese Drusen hatten das Lichtbrechungsvermögen des Hyalins, unterschieden sich von diesem aber durch ihr Verhalten gegen die Färbungsmethoden. Sie waren weder mit der M. Bowmani organisch verbunden, noch stimmten sie in ihrem Färbungsverhalten mit dieser überein. Sie sind nach Elschnig als Abscheidungsprodukte des Epithels aufzufassen.

Diesen ähnliche, aber als hüglige Verdickungen der Bowmanschen Membran erscheinende Drusen hat Rindfleisch in einem mit angeborenen Misbildungen und entzündlichen Veränderungen behafteten Auge einer 51jährigen Frau gefunden.

Leber beschrieb korallenähnliche Auflagerungen der M. Bowmani bei bandförmiger Hornhauttrübung (vgl. S. 135): aus dichtgedrängten, kolbigen und knolligen Prominenzen zusammengesetzte, geschichtete und zum Teil radiär gestreifte Auswüchse, welche er mit den Drusen anderer strukturloser Membranen in Parallele setzt. Ob bei ihrer Entstehung die Epithelzellen eine Rolle spielen, konnte Leber in seinen Fällen nicht entscheiden (vgl. oben Baquis).

Rindfleisch, Arch. f. Ophth. 1891. Bd. 37.
Leber, 26. Versammlg. d. Ophth. Ges. Heidelberg. 1897.
Elschnig, Klin. Monatsbl. f. Augenheilk. 1899. Bd. 37.

Kalkablagerung

findet sich in der Wand neugebildeter Gefässe, die dann in starre Röhren verwandelt sind, oder frei im Gewebe auf und zwischen den Lamellen und an der M. Bowmani, in Form feiner Körnchen (Fig. 36) oder gröberer kugeliger oder knolliger Gebilde oder krystallähnlicher Platten (Fig. 37), manchmal zusammen mit Colloid.

Die verkalkte Bowman'sche Membran (Leber) erscheint in dem narbig veränderten Hornhautgewebe gewöhnlich in mehrere Stücke zerbrochen, die sich gegeneinander verschoben haben. Sie

zeigt sich im Schnitt als oft doppelt konturiertes, mehrfach geknicktes, stellenweise durchbrochenes und doppelt liegendes Band (Fig. 35). Auf Flachschnitten überzeugt man sich, dass es sich wirklich um flächenhaft ausgedehnte Gebilde handelt, nicht etwa

Fig. 36.
Verkalkung der oberflächlich narbigen Cornea. Der Kalk in Form feinster Körnchen, stellenweise in Gewebsspalten. Die Körnchen liegen teilweise zu grossen compakten Massen dicht gehäuft. Ausserdem einige heller gefärbte homogene drusige und stäbchenähnliche Colloid- und Kalkpartikel. Der verkalkte Teil ist sehr zellarm; unten beginnt stark fibrillär gewordenes Hornhautgewebe mit Hornhautzellen. — Häm. Eos — V. = 240.

um langsgetroffene Gefässe. Dabei finden sich sehr häufig die oben beschriebenen colloiden Ablagerungen. Die Bruchstücke können von Epithel oder neugebildetem, meist narbenartigem sklerotischem Bindegewebe umgeben sein, auch Riesenzellen kommen

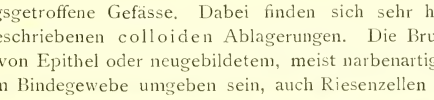

Fig. 37.
Kalkschollen und colloide Drusen im Epithel und darunter (altes Leukom nach Blenn. neon.). Häm. Eos (Kalk tiefblau, mit leichtem Glanz, bis violett gefärbt, Drusen heller.) V. = 240.

vor. Leber fasst die Bindegewebsneubildung als sekundär auf, durch den Reiz des als Fremdkörper wirkenden Kalks hervorgerufen.

Kalkhaltige Teile färben sich mit alaunhaltigen Farbstoffen intensiv. Nach der Entkalkung bleibt die Färbbarkeit unverändert, wenn die Kalkablagerung ein organisches Substrat hat,

z. B. in hyalinen Teilen, Drusen etc., stattgefunden hatte. Die Diagnose ist daher durch chemische Untersuchung (Salzsäure, Schwefelsäure, Oxalsäure) zu sichern.

Leber, 26. Versammlg. d. Ophth. Ges. Heidelberg. 1897.

5. Tumoren.

Die weitaus häufigsten Hornhautgeschwülste sind am Limbus aus der Conjunctiva hervorgegangen und sekundär ins Cornealparenchym eingedrungen. Diese wurden unter den epibulbären Bindehautgeschwülsten (S. 69) besprochen. Ebenso wie diese haben auch die selteneren, nachweislich aus der Hornhaut selbst entstandenen Tumoren, welche den Limbus nicht erreichen oder wenigstens nicht überschreiten, die Neigung, mehr oberflächlich zu bleiben als in die Tiefe zu wachsen. Sehr häufig haben sich gutartige wie bösartige Geschwülste in entzündlich oder narbig verändertem Gewebe entwickelt. Doch ist bei manchen rein cornealen Tumoren von früherer Entzündung oder Verletzung der Hornhaut nichts zu ermitteln gewesen, sodass die Annahme gerechtfertigt erscheint, es könne auch das nicht entzündlich veränderte Hornhautgewebe als Matrix für gutartige und maligne Tumoren dienen.

Bei manchen Neubildungen bindegewebiger und epithelialer Abkunft kann man zweifelhaft sein, ob sie als wirkliche Tumoren oder als entzündliche Hyperplasien anzusprechen sind.

Jedenfalls muss man aber aus der Gruppe der Hornhautgeschwülste die umschriebenen Epithelverdickungen aussondern, welche meist bei chronisch entzündlichen Zuständen, aber auch ohne dass solche nachweisbar waren, mehrfach beschrieben worden sind. Das Epithel kann dabei verschleimt, verfettet oder verhornt sein und schilfert oft ab. Soweit die Befunde an den naturgemäss stets oberflächlich unter möglichster Schonung der Cornea abgetragenen Stückchen ein Urteil gestatten, liegt unter dem verdickten Epithel meist eine Schicht neugebildeten fibrillären Bindegewebes, nach Art eines Pannus. Kalt beschreibt von den Epithelzellen der tiefsten Lage ausgehende Fasern, welche im Bindegewebe ein Netz bilden. — Solche Epithelverdickungen mit Pannus (vgl. S. 117) sind wohl ebensowenig als Tumoren zu bezeichnen wie Hühneraugen und Schwielen und ähnliches.

Die Grenzlinie zwischen Epithel und Bindegewebe verläuft entweder glatt resp. leicht wellig, oder aber es zeigen sich stärkere Erhebungen des Bindegewebes und Einsenkungen des Epithels. Das papilläre Aussehen des Bindegewebes solcher kleinen Epithelverdickungen mit Pannus veranlasste Kalt, diese als Uebergangs-

formen zwischen den reinen Epithelplaques und den echten Papillomen anzusprechen. Letztere entwickeln sich ja bekanntlich mit Vorliebe auf dem Boden chronisch entzündeten Gewebes.

Zirm, Arch. f. Ophth. 1891, Bd. 37.
Kalt, Arch. d'Ophth. 1900, Bd. 20.
Lagrange, Traité des Tumeurs de l'Oeuil, Paris 1901.

Cysten.

Seröse Cysten finden sich im Parenchym oder auf der Cornea.

Erstere sind meist nach Verletzungen entstanden, wenn fremde Teile (z. B. Hornhautepithel, Cilien) in die Wunde gelangten. Diese Cysten sind mit geschichtetem Epithel ausgekleidet. Sie sind als Implantationscysten zu bezeichnen (Treacher-Collins). Für den von mir beschriebenen Fall einer intracornealen Cyste bei einem Hühnchen, welche, wie man nach dem Befund am anderen Auge schliessen durfte, durch Ausdehnung von Saftlücken und Schwund der dazwischen liegenden Lamellen entstanden war, liegt ein Analogon vom Menschen nicht vor. Die Innenwand hatte keinen kontinuierlichen Zellbelag, sondern nur eine lückenhafte Schicht platter Bindegewebszellen. Diese Cyste darf wohl als lymphatische Retentionscyste bezeichnet werden.

Nicht sichergestellt ist die Genese von Cysten, welche sich auf der Hornhaut entwickelt haben. Mikroskopisch wurden zwei Fälle untersucht. Die äussere Oberfläche dieser Cysten ist von Conjunctiva überzogen. Im Falle Bietti's war die Cyste einkämmerig, hatte jedoch an der Basis kleine Ausstülpungen; die Innenwand war von einem mehrschichtigen Plattenepithel ausgekleidet, die Schichtenzahl wechselte. Die Bowman'sche Membran fehlte unter und neben der Cyste in dem ganzen exstirpierten Hornhautstück, die oberflächlichen Lagen des letzteren bestanden aus sklerosiertem Bindegewebe mit vereinzelten runden und spindelförmigen Zellen. Obwohl eine vorhergegangene Entzündung oder Verletzung von der 42jährigen Patientin in Abrede gestellt wurde, nimmt der Autor an, dass ein Pseudopterygium nach oberflächlicher Keratitis marginalis bestanden habe, in welchem sich aus einer Epitheleinsenkung oder einer Drüse oder verklebten Falten, wie das bei Pterygium und Pseudopterygium vorkommt, die Cyste entwickelt habe. — Ebensowenig klar ist der Fall von Schieck. Auf der Cornea eines 20jährigen Mannes, der vor einem Jahre eine mit Irisprolaps geheilte schwere Blennorrhoe durchgemacht hatte, sass eine dreikämmerige Cyste. Auch diese war ganz von Bindehaut

überzogen. Die Innenwand trug ein geschichtetes Plattenepithel, welches am Boden dem Hornhautepithel sehr ähnlich war, während es seitlich und oben stärker abgeplattet und auf wenige Schichten reduziert erschien. In das Bindegewebe der Scheidewände liessen sich auch Fasern von Hornhautlamellen hineinverfolgen. Die M. Bowmani fehlte, die oberflächlichen Schichten der erhaltenen Hornhaut zeigten entzündliche Veränderungen. Nach Schieck ist die Cystenbildung vielleicht so zu erklären, dass eine Verklebung und Verwachsung der chemotischen Conjunctiva mit der entzündlich veränderten Cornea eingetreten war, und zwar mit mehrfachen Adhäsionen, welche dann durch fortdauernde Sekretion seitens des die Innenfläche überziehenden Conjunctivalepithels unter Vergrösserung der ursprünglich kleinen, durch die Verwachsungen abgeschlossenen Räume gedehnt wurden.

Treacher-Collins, Ophth. Review, 1892, und Royal Ophth. Hospit. Reports, 1893. Bd. 13.
Ginsberg, Centralbl. f. Augenheilk. 1897. Bd. 21.
Bietti, Klin. Monatsbl. f. Augenheilk. 1900. Bd. 38.
Schieck, Arch. f. Ophth. 1901. Bd. 52.

Fibrome, Fibromyxome, Myxome.

Die sogenannten Fibrome, Fibromyxome, Myxome der Hornhaut sind vielleicht eher zu den chronisch entzündlichen Hyperplasien resp. hyperplastischen Narben (Narbenfibrom, Capellini) als zu den echten Tumoren zu rechnen. Die Schleimgewebsgeschwülste sind wohl zuerst gleichfalls rein bindegewebig; auch Lagrange meint, dass die Myxome durch schleimige Entartung ursprünglich rein fibromatösen Gewebes entstehen.

Die Fibrome bestehen aus regellos angeordneten Bindegewebsbalken mit spärlichen platten und runden Zellen, oder sie erinnern durch einen mehr parallelen Verlauf der Bündel an das Cornealparenchym. Rogman (citiert nach Lagrange) fand einen als Fibrom bezeichneten, stecknadelkopfgrossen Tumor ausschliesslich aus spindelförmigen Zellen zusammengesetzt. Reishaus wies ausser vielen Mastzellen zahlreiche im Gewebe verstreute Kügelchen, ungefähr von der Grösse eines roten Blutkörperchens, nach, welche sich mit Fuchsin leuchtend rot färbten und die er für Parasiten (Hefe) ansehen möchte. Solche »fuchsinophilen Körperchen« finden sich vielfach in chronisch entzündeten Geweben; ihre parasitäre Natur ist zweifelhaft, wahrscheinlich sind es hyaline Gebilde. Jedenfalls spricht Reishaus seinen Fall als chronisch-entzündliche Hyperplasie an.

Simon beschrieb ein Myxofibrom. Es war nach einer heftigen traumatischen, eitrigen Keratitis, welche Kauterisationen

und Spaltung notwendig gemacht hatte, entstanden. Der Tumor bestand der Hauptmasse nach aus regellos sich kreuzenden, derben Bindegewebsbündeln mit runden und spindelförmigen Zellen, welche stellenweise durch eine fast vollkommen durchsichtige Substanz auseinandergedrängt waren (Oedem). An einer Stelle fand sich typisches Schleimgewebe, gleichmässige, durchscheinende Grundsubstanz mit vielfach verzweigten, grossen, ein- und mehrkernigen Zellen. Die M. Bowmani fehlte über dem Tumor, das Epithel war vielfach in Sprossen in die Tiefe gewuchert.

Ein reines Myxom von polypöser Gestalt, längere Zeit nach Abtragung eines Partialstaphyloms entstanden, wurde von Mitvalski beobachtet. In dem Schleimgewebe fanden sich Spalten und teilweise konfluierte Hohlräume mit buchtiger Begrenzung, in deren Umgebung das Gewebe verdichtet erschien.

Simon, Centralbl. f. Augenheilk. 1892. Bd. 16.
Mitvalski, Archives d'ophtalm. 1894. Bd. 14.
Reishaus, Deutschmann's Beitr. z. Augenheilk. 1898. H. 31.
Lagrange, Traité des tumeurs de l'oeil. Paris 1901.
Capellini, Klin. Monatsbl. f. Augenh. 1901. Bd. 39.

Sarkom.

Sarkome, welche sich, allseitig vom Limbus getrennt, rein in der Cornea entwickelt haben, sind von Rumschewitsch, Blanquinque, Gonin, Rogman beschrieben worden.

Der erstgenannte Autor untersuchte zwei Fälle. Im ersten Fall sass der Tumor pilzförmig der Hornhaut auf. Am Limbus waren die Papillen vergrössert und vermehrt, die Conjunctiva selbst vollkommen frei von Tumorbildung. Das Epithel war über dem Tumor dünner als auf der Cornea, auch in den tiefen Lagen platter, im Lidspaltenbereich oberflächlich verhornt. Vielfach war es in Form verzweigter Sprossen in die Tiefe gewuchert; an der Stelle, an welcher das Epithel von der Cornealoberfläche auf die Geschwulst sich fortsetzte, zeigten sich auch nach aussen vorspringende knotenförmige Verdickungen des Epithels. Blutgefässe kamen von der Conjunctiva her, besonders dicht da, wo der Stiel des Tumors dem Limbus am nächsten war. Die tieferen Schichten des Hornhautparenchyms waren erhalten. Die M. Bowmani war vielfach durchbrochen, durch die Lücken zogen Gefässe und Streifen von Hornhautlamellen, welche in Bindegewebsfasern übergingen. Aus den Gefässen und dem fibrillären Bindegewebe bestand der Stiel der Geschwulst. Die Gefässe wurden im Tumor selbst sehr fein, das sie begleitende Bindegewebe immer spärlicher. Das aus diesen beiden Bestandteilen gebildete Stroma teilte den Tumor in Felder ver-

schiedener Grösse ab, am deutlichsten in der Peripherie. Die Zellen der Geschwulst waren teils Rundzellen, welche besonders in der Nachbarschaft der Gefässe lagen, in der Mehrzahl kleinere und grössere Spindelzellen. Zahlreiche Hämorrhagien fanden sich in der Geschwulst und an ihrer Oberfläche.

Auch der zweite, von Rumschewitsch publizierte Fall zeigte eine Art alveolärer Struktur. Die Elemente waren (nicht sehr kleine) Rundzellen. Das Stroma bestand aus sich verzweigenden Bindegewebsbündeln, welche teils aus der Conjunctiva, teils aus dem Hornhautparenchym stammten, und aus der Bindehaut und oberflächlichen Sklera herkommenden, kleinzellig infiltrierten Blutgefässen, deren Verzweigungen im Tumor selbst sehr dünnwandig wurden. Die inneren Hornhautschichten waren normal. Am Limbus fanden sich auch hier zahlreiche, manchmal bis an die M. Descemeti reichende, verzweigte Epithelsprossen.

Die 60jährige Patientin Blanquinque's hatte vor 20 Jahren einen rötlichen Fleck mitten auf der Cornea bemerkt; aus diesem begann vor 9 Jahren eine kleine Geschwulst sich zu entwickeln, die ohne irgendwelche Reizerscheinungen sich vergrösserte und dabei nach aussen und oben sich ausdehnte, ohne den Limbus zu erreichen. Malassez fand den Tumor lobulär gebaut, indem fibrilläres Bindegewebe Haufen und Bündel von Spindelzellen abteilte. Zwischen den Läppchen und unter dem Epithel, sehr selten innerhalb der Läppchen selbst, fanden sich dicht pigmentierte Zellen von länglicher oder rundlicher oder polyedrischer Gestalt, welche eher mit Pigmentkörnchen beladene Leukocyten als fixe Gewebszellen zu sein schienen. Hämorrhagien fehlten. Die Blutgefässe waren wenig entwickelt. Eine feine Grenzmembran war fast überall zwischen Bindegewebe und Epithel nachweisbar. Letzteres bestand aus einer tieferen Lage grosser, mit Intercellularbrücken versehener Zellen und einer oberen Schicht platter Elemente. Namentlich innerhalb der tiefen Schicht fanden sich auch pigmentierte, kleine Rundzellen. Das Epithel schickte einige kurze Sprossen zwischen die Läppchen des Tumors in die Tiefe.

Im Falle Gonin's war das Sarkom partiell melanotisch: es zeigten sich schon makroskopisch zwei schwarze Flecke. Der Tumor war noch im Kranken abgetragen, so dass über das Verhalten der tieferen Hornhautschichten kein Urteil zu gewinnen war. In dem untersuchten Stücke waren die Lamellen grösstenteils verschwunden, spärliche Reste fanden sich mitten darin und oberflächlich; sie waren vascularisiert und stark von Leukocyten und gewucherten fixen Zellen durchsetzt. Bindegewebige Balken teilten unvollständig alveolenartige Räume ab, in welchen Zellen von im

allgemeinen spindelförmiger Gestalt mit wenig Zwischensubstanz lagen; an anderen Stellen war ein alveolärer Bau nicht zu erkennen, die Verteilung der Zellen war eine diffuse. Zahlreiche Blutgefässe, zum Teil von Leukocyten eingescheidet, durchsetzten die Geschwulst. Auch kleine Blutungen wurden notiert. Pigmentierte Zellen von gleicher Form wie die pigmentlosen fanden sich überall im Tumor, besonders an Blutgefässen, an den beiden makroskopisch sichtbaren schwarzen Flecken lagen sie ganz dicht. Meist verdeckte das Pigment den Kern, manche Zellen waren aber nur partiell pigmentiert. Die Pigmentkörner gaben keine Eisenreaktion. Das Epithel bestand aus oberflächlichen platten und tieferen polygonalen Elementen; die tiefere Schicht zeigte Sprossenbildung.

Aehnlich wie dieser war, nach Lagrange, der von Rogman beschriebene partiell melanotische Tumor zusammengesetzt.

v. Michel fand bei episkleralem Melanosarkom mikroskopisch Metastasen im Hornhautepithel.

Rumschewitsch, Arch. f. Augenheilk. 1891, Bd. 23.
Derselbe, Klin. Monatsbl. f. Augenheilk. 1893, Bd. 31.
Blanquinque, Recueil d'Ophthalm. 1892.
Gonin, Ziegler's Beitr. z. pathol. Anat. etc. 1898, Bd. 24.
v. Michel, Beitr. z. Onkol. d. Auges (S.-A. a. d. Festschrift d. phys. med. Ges. Würzburg). 1899.
Rogman, Soc. belge d'Ophth., 25. Nov. 1901 (citiert nach Lagrange, Traité der Tumeurs de l'Oeuil, Paris 1901).

Papillom.

Lagrange beschreibt in seinem Geschwulstwerk ein echtes Papillom der Cornea, welches allseitig fast bis zum Limbus reichte, aber ausser den oberflächlichen Hornhautschichten, die nebst der M. Bowmani durch fibrilläres Bindegewebe ersetzt waren, alle übrigen Augenteile intakt liess. Die Oberfläche war maulbeerartig höckerig, an einer Stelle ulceriert. Der Bau war der typische, es zeigten sich dicht stehende schmale Erhebungen des gefässreichen Bindegewebes mit enorm gewucherter Epithelbekleidung.

Carcinom.

Mehrere Autoren haben Carcinome beschrieben, welche vom Hornhautepithel ausgegangen sein sollten, doch stimme ich Kalt bei, dass fast alle diese Fälle der Kritik nicht standhalten. Mehrere sind vom Limbus ausgegangen, und haben erst sekundär die Cornea ergriffen. Zum Teil ist die histologische, zum Teil die klinische Beschreibung unzureichend, und nach den Abbildungen kann man

ebensogut oder sogar noch eher atypische Epithelwucherungen entzündlicher Natur annehmen; so in den beiden Fällen von Sgrosso (vgl. S. 136).

Nur zwei Fälle machen eher den Eindruck, als handelte es sich wirklich um Carcinom. Der eine, von Snellen beschrieben, war mir im Original nicht zugänglich; nach Lagrange handelte es sich um ein Epitheliom neben einem Ulcus, die Abbildung zeigt eine epitheliale Wucherung, in welcher Reste von Bindegewebsbalken und Zügen sichtbar sind, ausserdem scheinen Saftspalten der Umgebung in kontinuierlichem Zusammenhang mit der Wucherung von epithelialen Zellen ausgefüllt zu sein. — Genau beschrieben ist der Fall Alfieri's. Es bestand altes Trachom mit Entropium, die Cornea des mit dem Tumor behafteten Auges war nach einer Verletzung leukomatös geworden; das ganz erblindete Auge zeigte ein Aequatorialstaphylom, glaucomatöse Excavation der Papille, Atrophie des Aderhautpigments, geschrumpfte Cataract. Auf der Cornea, nicht den Limbus erreichend, sass die im Durchmesser ca. 8 mm breite, ca. $1^1/_2$ mm dicke Geschwulst, welche in der Mitte eine nabelartige Einziehung hatte. Mikroskopisch zeigte sich, dass der Tumor aus einem Komplex von Zapfen, die vom Hornhautepithel ausgingen, und gefässarmem lockerem Bindegewebe bestand; die Zapfen hingen miteinander zusammen und setzten sich oft in einzellige Reihen abgeplatteter Epithelien fort, welche die Saftspalten erfüllten und bis dicht an die Descemetis reichten. Die M. Bowmani fehlte, das restierende Hornhautparenchym war oberflächlich entzündlich infiltriert. Der Grund der centralen Einsenkung war mit degenerierten Zellen und Detritus bedeckt.

Hier macht allerdings der histologische Befund, namentlich das stärkere Eindringen der epithelialen Wucherung in die Saftlücken, die Diagnose »Carcinom« wahrscheinlich.

Primäre Carcinome der vorher unveränderten Cornea sind jedenfalls nicht beobachtet worden.

Alfieri, Archivio di Ottalmol. 1898, Bd. 5.
Kalt, Archives d'Ophthalm. 1900, Bd. 20.

Dermoide und teratoide Geschwülste.

Dermoide und teratoide Geschwülste, welche rein in der Cornea resp. an ihrer Stelle sitzen, sind sehr selten (vgl. S. 75). Ein Dermoid untersuchte Bernheimer. Auf dem Schnitt gewann man den Eindruck einer staphylomatösen, verdickten Cornea mit vollständig anliegender Iris. Das Epithel war ungleichmässig ver-

dickt, oberflächlich verhornt, und zeigte viele Zapfen; in grosser Anzahl waren Haare, Haarbälge und Talgdrüsen vorhanden. Die scheinbare Cornea bestand grösstenteils aus Bindegewebsbündeln mit grösseren und kleineren, in Haufen und Zügen angeordneten Rundzellen, sowie Capillaren. Nach der Peripherie hin traten die Bündel, Stränge bildend, immer weiter auseinander und bildeten so Maschen, welche von Fettgewebe erfüllt waren. Gegen die Vorderkammer war das Ganze durch einen Pigmentstreifen abgegrenzt, welcher als Pigmentblatt der Iris anzusehen war. Vor diesem lagen spärliche Reste atrophischen Irisgewebes, mehrfach mit der M. Descemeti verwachsen. Letztere war in ganzer Ausdehnung nachweisbar, nur an einer Stelle zeigte sie einen Defekt mit eingerollten Rändern.

Der von Cohn beschriebene Tumor hatte keine cutanen Bestandteile, sondern bot das Bild eines Teratoms von conjunctivalem Bau (cf. S. 76). Das Epithel war mehrschichtig, in der Tiefe cylindrisch, nach oben zu wurde es immer platter; aber auch die platten Zellen der äussersten Lage hatten Kerne, waren also nicht verhornt. Zwischen den Epithelien lagen einzelne Becherzellen. In der grössten Ausdehnung des Tumors hatte das Epithel Einsenkungen, sodass das Bindegewebe papillär erschien; an den Randteilen dagegen fehlten letztere, hier waren auch die tiefen Epithelien platt, die oberflächlichen verhornt. Im Bindegewebe fanden sich viele Drüsen, welche den Krause'schen ähnlich sahen, aber Schleim absonderten (Thioninfärbung), ferner Knorpelinseln und Fettgewebe. Das Bindegewebe war reich an Rundzellen, welche besonders um die zahlreichen Gefässe angesammelt waren. Die lamelläre Struktur des Parenchyms war kaum zu erkennen, da dieses durch junges Bindegewebe grösstenteils ersetzt war. Mehrfach zeigten sich Defekte der M. Descemeti, an welchen hintere Synechieen bestanden.

Anders gebaut und nicht mit Veränderungen der tieferen Bulbusteile verbunden waren die von Fuchs und von Rieke untersuchten Teratome. Der Fuchs'sche Tumor zeigte zahlreiche Lymphgefässe und eine grosse (acinotubuläre) Drüse vom Aussehen der Krause'schen. Das Epithel war geschichtetes Plattenepithel, ähnlich dem der Cornea, zeigte aber viele kolbige Einsenkungen. — Der von Fuchs erwähnte Tumor Heyfelder's, welcher eine Knäueldrüse (Schweissdrüse) enthielt, sass nicht isoliert in der Cornea, sondern auf dem Limbus. — Dem Fuchs'schen ähnlich ist der Fall von Rieke: Der Tumor »besteht aus grobfaserigem, zellarmem Bindegewebe mit zahlreichen Lymphräumen.

jedoch enthält er statt einer Knäueldrüse eine grosse, in eine zarte Bindegewebskapsel eingehüllte acinotubuläre Drüse; irgend welche Cutisgebilde fehlen vollständig«. (Dass das Teratom von Fuchs eine Knäueldrüse enthalten habe, ist nicht zutreffend; die Drüse war auch dort einer Krause'schen ähnlich, acinotubulär.)

Fuchs, Klin. Monatsbl. f. Augenheilk. 1880, Bd. 18.
Bernheimer, Arch. f. Augenheilk. 1887, Bd. 18.
Rieke, Arch. f. Augenheilk. 1890, Bd. 22.
Cohn, Dissert. inaug., Heidelberg, 1896.

Fünftes Kapitel.

Iris.

Normale Anatomie. Die Iris entspringt aus der vorderen Hälfte der pupillarwärts gerichteten Ciliarkörperseite (Iriswurzel), ihre Dicke nimmt nach dem Pupillarrande hin zu.

Die Irisvorderfläche begrenzt, zusammen mit dem die innere Skleralfurche zum Schlemm'schen Kanal abschliessenden Balkenwerk (s. S. 83), den Kammerwinkel. Auf die Trabekel dieses Balkenwerkes setzt sich das Descemet'sche Endothel, diese umkleidend, fort. Ausserdem finden sich darin zahlreiche feine, die Balken umspinnende oder durchbohrende, im Ganzen ringförmig angeordnete elastische Fasern. Das Balkenwerk wird Ligamentum pectinatum, seine Maschen Fontana'sche Räume genannt; auf Flächenpräparaten erscheint es als zusammenhängendes, in mehrfachen Lagen übereinander angeordnetes Maschenwerk, auf Meridionalschnitten des Auges sieht man die schräg getroffenen Balken als gerade, platte, längliche Stücke mit abgerundeten Enden, die querdurchschnittenen als rundliche Scheiben. Das Ganze hat die Gestalt eines prismatischen Ringes; auf dem Durchschnitt zeigt es die Form eines spitzwinkligen Dreiecks. Die Spitze des Dreiecks liegt am Ende der M. Descemeti, die äussere Längsseite bildet die Innengrenze des Schlemm'schen Kanals und endet äquatorialwärts an der Sklera, die innere begrenzt die Vorderkammer und stösst äquatorialwärts, in individuell verschiedener Weise, entweder in der Gegend der skleralen Anheftungsstelle des Ciliarmuskels an die Lederhaut oder weiter nach innen an die Iriswurzel, so dass die von den Endpunkten der beiden Längsseiten begrenzte Basis aussen an die Sklera, innen an den Ciliarkörper anstösst.

Die Bezeichnung »Ligamentum pectinatum« ist den Verhältnissen bei Haustieren entnommen. Hier ist der Kammerwinkel nicht frei, wie beim Menschen, sondern von einem lockeren, schwammigen Gewebe ausgefüllt, dessen innerste Balken, von innen — von der Kammer her — gesehen, wie Zähne eines Kammes vorspringen. Dieses Gewebe schiebt sich äquatorialwärts noch eine Strecke weit zwischen Ciliarmuskel und Ciliarfortsätze ein. Die Maschenräume dieses Balkenwerkes, welches nach aussen in das oben beschriebene Trabekelsystem — wie es sich beim Menschen findet — übergeht, sind unregelmässiger und grösser als die des letzteren; diese Maschenräume bei Tieren hat Fontana untersucht.

Beim menschlichen Foetus aus dem 6. Monat ist dieses eigentliche Ligamentum pectinatum noch vorhanden (Rochon-Duvigneaud), später schwindet es; nur ausnahmsweise bleiben Spuren davon beim Erwachsenen in Gestalt ein-

zelner, von der Irisvorderfläche nahe der Wurzel zum Rande der M. Descemeti ziehender Fäden erhalten. Für das persistierende Balkenwerk braucht Rochon-Duvigneaud die Bezeichnung »sklerocorneales Trabekelsystem«. Er fasst dieses entwicklungsgeschichtlich als aus dem Skleralgewebe hervorgegangen auf, entstanden durch Dissociation der hier allmählich immer mehr zirkulären Verlauf annehmenden Lederhautlamellen.

Die Hauptmasse des Irisgewebes bildet das Stroma, in welchem Blutgefässe und Nerven verlaufen; grössere Lymphgefässe scheinen zu fehlen, nur Lymphspalten sind zu sehen. An der Iriswurzel, noch im Ciliarkörper, liegt der Circul. arteriosus iridis major, im Stroma selbst, zwischen Ciliarrand und Pupillarrand, der Circul. art. iridis minor. Auf dem Irismeridionalschnitt sind die Gefässe der beiden Kreise als grössere Querschnitte deutlich zu sehen. Das Stroma besteht aus lockerem Gewebe, welches in geringer Menge feine wellige Bindegewebsfasern und viele runde und namentlich verzweigte sternförmige, mit langen Fortsätzen versehene Zellen enthält; diese sind zum grossen Teil mit gelbbraunem, feinkörnigem Pigment gefüllt. Bei brünetten Individuen sind die Pigmentzellen zahlreicher als bei blonden, beim Albino sind die sternförmigen Zellen farblos. Ausserdem finden sich oft dichte Haufen dunkelschwarzbraunen körnigen Pigments, namentlich in der Sphinctergegend und am Circulus arteriosus minor. Die Blutgefässe der Iris zeichnen sich dadurch aus, dass sie eine schwache Muscularis, dagegen eine stark entwickelte feinfaserige im Alter mehr homogen aussehende, bindegewebige Adventitia haben.

Am Pupillarrande ist der tiefsten Stromaschicht der aus glatten Muskelfaserbündeln bestehende, im ganzen ringförmige Sphincter eingelagert. Nach Grunert inseriert derselbe mit abzweigenden, schief verlaufenden Bündeln an einer bestimmten Stelle der Irishinterwand. Diese Stelle ist dadurch markiert, dass eine Faltenbildung der hintersten Irisschichten sichtbar ist, sodass das Pigmentblatt in das Stroma hineingezogen erscheint; auf dem Schnitt erscheint diese Einziehung als ein in das Irisgewebe hineinragender Pigmentfortsatz (Pigmentsporn).

Nach vorn folgt auf das eigentliche Stroma die aus zartem, reticulärem Bindegewebe und zahlreichen, dicht übereinander gelagerten, mehr oder weniger stark pigmentierten Zellen mit sich verflechtenden Fortsätzen bestehende, gefässlose vordere Grenzschicht. Auf dieser liegt ein Endothelüberzug, der sich von dem descemetischen Epithelbelag her über das Ligamentum pectinatum hinweg auf die Irisvorderfläche fortsetzt. Auf letzterer finden sich manchmal namentlich bei älteren Leuten, kleine warzige Erhabenheiten, die aus gewucherten Zellen der vorderen Grenzschicht und aus Endothelien bestehen.

In der vorderen Grenzschicht liegen nicht selten angeborene Pigmentflecke (Naevi). Nach Fuchs ist die vordere Grenzschicht an der Stelle eines Naevus »derart von Pigmentkörnchen durchsetzt, dass die Kerne vollständig verdeckt werden und die ganze Stelle nicht selten über das Niveau der Iris prominiert. Die einzelnen Pigmentkörnchen erreichen oft eine bedeutende Grösse. Unmittelbar unter dem Naevus liegen auch noch in der Gefässschichte stark pigmentierte Stromazellen«. Baas fand einen Haufen dicht gelagerter rundlicher Pigmentzellen zwischen Endothel und vorderer Grenzschicht. (Arch. f. Ophth. Bd. 45, S. 660.)

Das Endothel ist nicht kontinuierlich, fehlt vielmehr an gewissen Stellen (besonders in der Umgebung des kleinen Gefässkreises), an welchen die Oberfläche Lücken aufweist, die in das Stroma hinein sich erstrecken und hier mit perivaskulären Spalten zusammenhängen (Krypten). Fuchs sah das Endothel nur an solchen Stellen weiter in eine Krypte hineinreichen, wo ihr Grund ganz all-

mählich zur Irisoberfläche anstieg. Die Oeffnungen sind vielfach von endothelbekleideten Fäden überspannt, nur ein einziges Mal fand Fuchs eine feine, kernlose Membran, welche eine Krypte überbrückte und abschloss. Diese Gänge und Spalten sind als Lymphräume aufzufassen. Bei alten Leuten findet man gelegentlich eine strukturlose dünne Glashaut an Stelle des Endothels.

Nach hinten folgt auf das Stroma die hintere Grenzschicht (Bruch'sche Membran). Sie erscheint auf dem Querschnitt als feinstreifige, faserige, oft diffus feinpigmentierte Schicht. Ihr liegt eine dicke Pigmentschicht auf, in welcher sich ohne besondere Methode Zellen nicht erkennen lassen. Das Pigment besteht aus dunkelbraunen, körnigen, meist rundlichen, in geringerer Menge stäbchenförmigen Elementen. Beim Albino fehlt dieses Pigment. Hier sah Fuchs, dass die sonst so dicht pigmentierte Schicht aus zwei Zellenlagen besteht: einer der hinteren Grenzschicht aufsitzenden, aus spindelförmig erscheinenden Zellen, und einer aus grösseren kubischen bis polygonalen Elementen zusammengesetzten. Diese beiden Zellschichten, die schon beim albinotischen Kaninchen und, nach Depigmentierung, beim Menschen gesehen worden waren, hat man als Fortsetzung der Netzhaut aufgefasst, und zwar die innere als Fortsetzung der eigentlichen Retina, die äussere als die des Pigmentepithels. Am Pupillarrand, den beide Schichten etwas überragen, biegen sie ineinander um. An Stelle der sonst faserigen Bruch'schen Membran bildet Fuchs beim Albino eine Lage im Querschnitt spindelförmiger Zellen ab.

Eine Reihe von Autoren sieht in der Bruch'schen Membran und der inneren pigmentierten Schicht den Dilatator iridis. Grunert hat auf Flachschnitten durch depigmentierte menschliche Iris hier eine faserige Schicht mit stäbchenförmigen Kernen dargestellt, die nach van Gieson ebenso intensiv gelb wurde, wie der Sphincter. Er weist auf die Verschiedenheiten bei enger und weiter Pupille hin, indem bei kontrahiertem Dilatator die Kerne seiner Muskelfasern aus der Faserschicht nach hinten, dem Ort des geringsten Widerstandes, austreten, während sie bei erschlafftem in der Faserschicht liegen. Die Kerne der »spindelförmigen Epithelien« der Autoren sind also nach Grunert Kerne des Dilatator bei weiter Pupille, die Bruch'sche Membran ist die Muskelfaserschicht. Gegen diese Auffassung spricht nicht, dass die Membran sich bei Färbung auf elastische Fasern manchmal stärker tingiert, als Bindegewebe; das thun auch andere, bestimmt nicht elastische Elemente, z. B. die Fasern der Zonula Zinni. Doch besteht zwischen der Darstellung Grunert's und namentlich dem Befund von Fuchs beim albinotischen Menschen ein scharfer, zur Zeit nicht lösbarer Widerspruch.

Das Bild der Iris ist auf dem Meridionalschnitt bei Miosis und Mydriasis verschieden. Bei enger Pupille ist, nach Grunert, durch die eigentümliche Insertion des Sphincter, das Pigmentblatt der Iris mehr über den Pupillarrand gezogen (Ektropium des Pigmentblattes). Die cirkulären Falten der Vorderfläche sind ausgeglichen, dagegen die Krypten weit offen und deutlich; auf der Hinterfläche verläuft die Begrenzung der pigmentierten Schicht in kleinen Bögen, als Ausdruck dicht stehender Radiärfalten, welche im Schnitt schräg getroffen sind. Bei weiter Pupille erscheinen auf der Vorderfläche die Krypten nicht so deutlich, dagegen sieht man Querschnitte cirkulärer Falten, namentlich in der Ciliargegend (Kontraktionsfalten).

Fuchs, Arch. f. Opth. 1885. Bd. 31, u. Lehrb. d. Augenheilk. VII. Aufl. 1898. S. 280.

Grunert, Arch. f. Augenh. 1898. Bd. 36.

A. Pathologische Histologie des Kammerwinkels.

Die Veränderungen des Kammerwinkels verlangen wegen der besonderen Funktion dieses Teiles und weil manche ohne nachweisbare Beteiligung der übrigen Iris auftreten, eine gesonderte Besprechung.

Ablagerung fremder Elemente. Da die Fontana'schen Räume im Maschenwerk des Lig. pectinatum den hauptsächlichsten vorderen Abflussweg für den Lymphstrom des Auges darstellen, so finden wir in der Kammerbucht oder in dem Maschenwerk selbst Teile, die im Kammerwasser schwimmen, oft reichlich abgelagert oder eingeschlossen. So kann das Maschenwerk durch Leukocyten verstopft sein; Schirmer führt darauf das Glaukom in sympathisierenden Augen zurück. Ferner sind hier Pigmentzellen und Pigmentklumpen zu erwähnen. Auch diese können die Maschen verstopfen (Panas, v. Hippel). Das Pigment kann aus normalerweise vorhandenem stammen (Irishinterfläche, Ciliarkörper und Retinalpigment) oder pathologisch sein (melanotische Tumoren, Blutpigment bei intraocularen Hämorrhagieen). Oft findet man hier homogene, tiefbraun gefärbte Kugeln, einmal habe ich solche auch in einem sonst ganz normalen Auge im Kammerwinkel gefunden; nach Depigmentierung erweisen sie sich als einkernige Rundzellen. Das Blutpigment ist gewöhnlich körnig oder schollig, meist lässt sich nachweisen, dass es in Zellen liegt. Oft muss man das Pigment entfärben, um den Zellkern sichtbar zu machen. Als einfachstes Verfahren dazu möchte ich die Behandlung mit verdünntem unterchlorigsaurem Natron (Eau de Javelle) empfehlen; die Schnitte werden dabei nicht so brüchig, und die Kernfärbung gelingt dabei besser, als bei den anderen Methoden, die Färbbarkeit des Protoplasmas leidet allerdings auch hierbei. Die Blutpigment führenden Zellen geben hier meist intensive Eisenreaktion. Auch rote Blutkörperchen finden sich hier bei Hyphaema. Sie stammen meist aus den Gefässen der Umgebung (Venen in der Gegend des Canalis Schlemmii und Ciliarkörper-Irisgefässen).

Durch Proliferation des Endothels im Kammerwinkel kommt es zur peripheren Verwachsung der Iris mit der Hornhaut (Fig. 38), zur **Obliteration des Kammerwinkels**. Das findet sich gelegentlich bei Iritis, aber auch ohne diese. Im letzteren Fall kann man daran denken, die Wucherung des Endothels in Analogie zu setzen zu der Proliferation von Lymphgefässendothelien bei chronischen Hyperämien mit vermehrter Lymphdurchströmung, die zur Sklerose des Gewebes führen (vergl. Ziehe und Axenfeld, Sympathicus-

Resection beim Glaukom, Vossius' Sammlg. zwangloser Abhandlungen, 1901, Bd. 4, S. 68 Anm.)

Später sind die Zellen nicht mehr nachweisbar, die periphere

Fig. 38.
Kammerwinkelverwachsung in frischerem Stadium. D = Membr. Descemeti, L = Ende derselben mit Uebergang in das Trabekelwerk des Lig. pect. In diesem, sowie zwischen den Zellen, welche die Verwachsung hergestellt haben, Pigment. C = Canal. Schlemmii, darin Blut, darüber Venen mit infiltrierter Wand, S = Sklera, M. c. = Musc. ciliaris, B = pigmentiertes Bindegewebe derselben, P. c. = Process. ciliar., J = Iris, auf deren Vorderfläche das den Kammerwinkel ausfüllende junge, zellreiche Gewebe eine Strecke weit hinübergewuchert ist. — v. Gieson — V. = 90.

Irisvorderfläche erscheint dann fest und direkt mit der M. Descemeti verwachsen (Fig. 39). Diese Kammerwinkelverwachsung



Fig. 39.
Aeltere Kammerwinkelverwachsung bei Glauc. absol. (nach Glauc. inflamm.). D L = Membr. Descemeti, S = Sklera, Sph = Sphinkter, ebenso wie das Pigmentblatt etwas ektropioniert. — Gefässe hyalin. — Häm. Eos. — V. = 70.

findet sich bekanntlich sehr häufig bei Glaukom, auch schon in ziemlich frischen Fällen. Sie braucht aber nicht cirkulär zu sein, sondern ist manchmal partiell, sodass alle vier Quadranten unter-

sucht werden müssen, ehe man ein Urteil über das Verhalten des Kammerwinkels in seiner ganzen Ausdehnung abgeben kann.

Im Lig. pectinatum und im Kammerwinkel lokalisiert sich **Tuberkulose** mit Vorliebe. Wir finden gerade hier häufig typische Tuberkel mit epitheloiden Zellen, Riesenzellen und Verkäsung. Gewöhnlich ist dann die Cornea in Gestalt tiefer parenchymatöser vascularisierter Infiltration und, ebenso sekundär, die Iris durch diffuse oder knötchenbildende Entzündung beteiligt (vgl. S. 119 und S. 155).

Dringt ein **Sarkom** vom Ciliarkörper bis ins Lig. pectinatum vor, so breitet es sich, entsprechend der Gestalt desselben, in ihm oft in Form eines mehr oder weniger vollständigen Ringes cirkulär aus (vgl. Meyerhof).

Ein von den Endothelien des Kammerwinkels und des Lig. pectinatum in einem Glaukomauge ausgehender Tumor (primäres **Endotheliom**) wurde von Hanke beschrieben. Er hatte alveolären Bau. Die Elemente waren teils vergrösserte Endothelien, von polygonaler Form, ferner spindel- und sternförmige Zellen vom Aussehen der Iris-Chromatophoren und rundliche Zellen. Zwischen diesen finden sich zahlreiche Uebergangsformen, die polygonalen Zellen sind mässig, die spindelförmigen stärker, die runden am stärksten pigmentiert. Auch freie Pigmentklumpen verschiedenster Grösse finden sich zwischen den Zellen und in Gefässen. Die Zellen liegen ohne Zwischensubstanz dicht aneinander. Der Tumor war in Cornea, Vorderkammer, Iris, Ciliarkörper auf dem Wege der Lymphbahnen vorgedrungen; die perivasculären Lymphbahnen waren vielfach von Tumorzellen angefüllt. Hanke giebt an, dass die Endothelien im Kammerwinkel normalerweise pigmentiert sein können, wovon er sich selbst überzeugt habe; Rochon-Duvigneaud, auf den er sich bezüglich der Beobachtung pigmenthaltiger Endothelien ausserdem beruft, spricht nicht von pigmentierten Zellen, sondern nur von pigmentierten Bindegewebsbalken.

Schirmer, Handbuch d. Augenheilk. v. Graefe-Saemisch. II. Aufl. 1900.
Hanke, Arch. f. Ophth. 1899. Bd. 47.
Meyerhof, Klin. Monatsbl. f. Augenheilk. 1901. Bd. 39.
v. Hippel, Arch. f. Ophth. 1901. Bd. 52.

B. Veränderungen des Irisgewebes.

1. Entzündung.

a) Allgemeines.

Die histologischen Verhältnisse bei akuter Iritis kennen wir nur aus solchen Augen, deren Enukleation wegen Komplikation

mit Erkrankungen tieferer Teile notwendig war (Ulcus corneae mit Hypopyon, Glaskörperabscess, Verletzungen mit direkter Infektion etc.) oder deren Besitzer an der Grundkrankheit (Sepsis) starben.

Im akuten Stadium der Entzündung ist die Iris durch Hyperaemie, Exsudation und Zellinfiltration geschwollen. Die Blutgefässe sind erweitert, prall gefüllt und enthalten mehr polynukleäre Leukocyten als normal. Gelegentlich finden sich kleine Blutungen im Gewebe; grössere bei Sepsis. Neubildung von Blutgefässen in der Iris ist bei gewöhnlicher Iritis nicht nachgewiesen. Was klinisch als solche imponiert, sind teils die durch Dilatation deutlich gewordenen präformierten Irisgefässe, teils — in älteren Fällen — neugebildete Blutgefässe in dem jungen Bindegewebe, welches bei der Organisation von Exsudat auf der Vorderfläche auftritt. Mit Gefässquerschnitten können blutkörperchenhaltige Zellen verwechselt werden, welche nach Kammerblutungen auf der Iris vorkommen; es sind grosse runde, mit Blutkörperchen manchmal ganz vollgestopfte Gebilde, deren runder Kern oft nicht sichtbar ist, und die einem Capillarquerschnitt sehr ähnlich sehen können. Das Irisgewebe ist mit ein- und mehrkernigen Rundzellen durchsetzt; auch treten reichlich Mastzellen auf. Das mehr oder weniger zell- und fibrinreiche Exsudat wird in das Gewebe der Iris, in die Vorderkammer und zwischen die beiden Pigmentblätter der Hinterfläche abgesondert. Gewöhnlich findet es sich auch in der Hinterkammer, doch ist, da in den zur Enukleation gelangten Fällen in der Regel auch Cyclitis besteht, nicht zu entscheiden, ob dieses Exsudat hinter der Iris aus dieser oder nicht vielmehr aus dem Ciliarkörper stammt.

Diese Prozesse kombinieren sich in mannigfacher Weise, so dass es hier noch schwieriger ist als sonst, histologisch verschiedene Formen der Entzündung aufzustellen. Man kann unterscheiden: a) seröse Iritis (die aber nichts mit der klinisch als »Iritis serosa« bezeichneten Cyclitis zu thun hat). Das Exsudat ist zell- und fibrinarm, das Gewebe zellig infiltriert. b) Fibrinöse Iritis: Exsudat fibrinreich, aber zellarm, im Gewebe stärkere Infiltration. c) Eitrige Iritis, bei der das Exsudat zell- und fibrinreich, die Infiltration des Gewebes mit ein- und mehrkernigen Leukocyten hochgradig ist. Doch besteht keine scharfe Grenze zwischen den einzelnen Gruppen.

Das Fibrin (Fig. 40) zeigt sich im Gewebe in Form der bei der Gerinnung bekannten Sternfiguren. In der Vorderkammer liegt die Fibrinschicht der Irisvorderfläche, im Pupillargebiet der Linsenkapsel auf; die Gerinnsel können weit in die Krypten hineinreichen. Das Endothel der Irisvorderfläche, auf welchem das

Exsudat gerinnt, scheint etwas zu proliferieren, einzelne seiner Elemente vergrössern sich, zum grössten Teil aber wird es abgestossen und geht zu Grunde. Nach Michel soll das Endothelhäutchen durch das Exsudat abgehoben werden; doch ist das nicht immer der Fall. In der Pigmentschicht entstehen durch die Exsudation blasige Erweiterungen, Spalten, kleine Hohlräume zwischen den beiden Blättern, die im Präparat mit Gerinnseln faserigen Fibrins und Zellen gefüllt oder auch leer erscheinen können.

Fig. 40.
Akute fibrinöse Iritis. 1 geronnenes Exsudat mit Zellen, welches Fibrinfärbung nicht angenommen hat, 2 tiefblau gefärbtes, netzförmig geronnenes Fibrin auf dem Endothel der Iris, 3 Fibringerinnsel im Irisgewebe. — Im Stroma viel polynucleäre Leukocyten, namentlich dicht an der Pigmentschicht. — Alauncarmin, Weigert's Fibrinfärbung. — V. = 240.

Quellen die Pigmentzellen auf, so erscheint ihr Pigment weniger dicht gelagert. Sie können abgestossen werden, vielleicht auch in das Irisgewebe einwandern. Im Stroma findet man nicht selten gröbere Klumpen dichten Pigments vom Aussehen des epithelialen; doch ist gewöhnlich nicht zu entscheiden, ob die Pigmentepithelien selbst eingewandert sind oder ob nur das Pigment von Wanderzellen aufgenommen und verschleppt worden ist.

Da nur der Sphincterteil der Iris direkt der Linsenkapsel aufliegt, kommt es zunächst hier durch das Exsudat zur Verklebung des Pupillarteils mit der Kapsel; an diesen zunächst fibrinösen Verklebungen beginnt, wie es scheint frühzeitig, bindegewebige Organisation. Reisst eine solche hintere Synechie, so bleibt meist das verklebte Stück der hinteren Pigmentschicht auf der Linse zurück, die vordere Schicht, welche schon normalerweise mit dem Irisstroma viel fester verbunden ist als mit dem hinteren Pigmentblatt, bleibt gewöhnlich an der Regenbogenhaut haften.

Bei Heilung der Iritis kann das Exsudat vollständig resorbiert werden. Besteht sie aber längere Zeit, so wird alles vorhandene fibrinöse Exsudat organisiert. Während das Fibrin verschwindet, erscheint an seiner Stelle junges, gefässreiches Bindegewebe (Fig. 41); die Blutgefässe desselben können in der die Iris- und Linsen-

vorderfläche bedeckenden Schicht schon makroskopisch sichtbar sein. Das anfangs zellreiche Bindegewebe wandelt sich dann unter Schrumpfung in narbenartig derbes, aus verhältnismässig wenigen spindelförmigen, schmalen, im Schnitt meist strichförmig erscheinenden Elementen und dicken, homogenen Bündeln bestehendes Schwartengewebe um, in welchem sich noch lange nachher Heerde von Lymphocyten und blutführende Gefässe finden können. Das neugebildete Gewebe zeigt manchmal, wenn mehrfach Recidive vorgekommen waren, eine Schichtung, indem der tieferen, derberen, zellärmeren Schwarte zellreicheres, mehr lockeres, jüngeres Bindegewebe aufliegt (Fig. 42). Das schwartige Gewebe kann die Iris bedecken, das Pupillargebiet ausfüllen

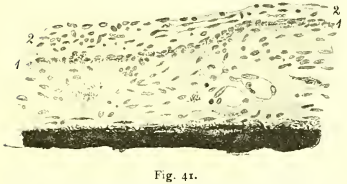

Fig. 41.
Junges Bindegewebe (Granulationsgewebe) auf der Iris (2). — 1 Endothel. — v. Gieson. — V. = 240.

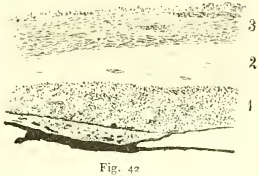

Fig. 42
Chronische, recidivierende Iritis mit Schwartenbildung. — 1 Atrophisches, zellig infiltriertes Irisgewebe. — 2 Aeltere, narbenartige Schwarte mit spärlichen, platten Zellen. — 3 Jüngeres zellreiches Bindegewebe. — Zwischen den beiden verdünnten Pigmentblättern links pigmentierte Schwarte. — Häm. Eos. — V. = 50.

(Occlusio pupillae), zwischen den Pigmentblättern und auch an Stelle der hinteren Kammer liegen (vergl. Cyclitis). Im letzteren Fall kann das Gewebe bei der Schrumpfung auch den adhärenten Pupillarrand nach hinten ziehen, sodass ein Entropium desselben entsteht. Ist der Pupillarrand circulär mit der Schwarte verwachsen, so ist die Vorderkammer von der Hinterkammer abgeschlossen (Seclusio pupillae).

Bei chronischer Iritis finden wir das Exsudat nicht mehr, es ist organisiert; an seiner Stelle liegt Granulationsgewebe in jüngeren, Schwarte in älteren Fällen. Polynucleäre Leukocyten sind im Gewebe nur noch spärlich vorhanden, dafür zahlreiche einkernige Rundzellen vom Aussehen der Lymphocyten. Diese sind diffus verteilt oder um Gefässe herum, manchmal in knötchenförmigen Bezirken, dichter angehäuft. Die Blutgefässe können stellenweise Wucherung des Endothels und der Adventitiazellen zeigen, auch in Fällen, in welchen Lues nicht nachweisbar ist. Häufiger ist das Endothel verschwunden, die Adventitia gleichmässig glasig verdickt und sieht hyalin gequollen aus. Das Lumen solcher Gefässe ist stark verengt, kann auch ganz durch

die homogene Wandverdickung verschlossen werden. Nicht selten ist es mit Pigment gefüllt. Schliesslich wird die Iris unter Sklerose des Gewebes atrophisch (s. S. 162).

Unter die Rubrik der chronischen Iritis gehören alle bisher untersuchten Fälle specifischer Entzündung.

Michel, Arch. f. Ophth. 1881. Bd. 27.
Ulrich, Arch. f. Ophth. 1882. Bd. 28.
Heyne, Dissert. inaug., Königsberg 1884: Veränderungen des Irisgewebes bei verschiedenen Augenerkrankungen.

b) Specielles.

Septische Iritis.

Ein besonderes Bild bietet die bei septischen Embolieen in Iris- oder Ciliarkörpergefässe akut auftretende fibrinöse oder fibrinös-eitrige Iritis durch die massenhaften Blutungen und ausgedehnte Nekrose des Gewebes. Die Kokken sind manchmal nicht mehr oder nur in geringer Menge nachweisbar, in anderen Fällen findet man sie massenhaft im Gewebe, sogar im Lumen von Gefässen. Bei der Deutung dieses Befundes ist Vorsicht geboten, weil eine Vermehrung der Mikroorganismen und intravasculäres Wachstum derselben auch postmortal eintreten kann (s. u. Chorioiditis metastatica). Mit Wahrscheinlichkeit als vital erfolgt wird man die Gefässverstopfung wohl nur da auffassen dürfen, wo deutliche Reaktionserscheinungen der Umgebung vorliegen. In den nekrotischen Partieen sieht man nur spärliche Zellen, die Chromatophoren erscheinen vergrössert, plump, die Fortsätze dick und spärlich; die Kerne sind grösstenteils nicht mehr färbbar, einige sind stark aber unregelmässig gequollen. Das Pigment ist massenhaft aus den Zellen gelöst, das Gewebe ist damit überschwemmt, von feinen Körnchen und gröberen Klumpen durchsetzt. Die Gefässwände, deren zellige Bestandteile verschwunden sind, erscheinen homogen, glasig verdickt, alle Konturen sind undeutlich. Eitrige Infiltration zwischen den nekrotischen Partieen und fibrinöse Abscheidungen im Gewebe und in Gefässen vervollständigen das Bild dieser septischen, eitrig-hämorrhagischen Iritis necroticans. Die Iris kann übrigens hierbei, wie es scheint, auch primär, ohne Entzündung, zum grossen Teil nekrotisch werden: dann ist das nicht färbbare Gewebe von unregelmässigen Pigmentklumpen durchsetzt, gewöhnlich finden sich massenhafte Mikroorganismen darin; die wenigen Zellen, die noch Kernfärbung annehmen, sind polynucleäre und einkernige Leukocyten, welche hie und da in Haufen zusammen liegen.

Tuberkulose.

Tuberkulose (vgl. S. 150) tritt in drei Formen auf: a) In dem chronisch-entzündlich veränderten Gewebe (s. o.) finden sich rundliche, umschriebene Zellansammlungen, Knötchen, welche entweder über die Oberfläche der Iris hervorragen oder ganz im Gewebe liegen (Fig. 43); sie bestehen entweder nur aus Lymphocyten oder auch aus epitheloiden und Riesenzellen; die Riesenzellen der Iris sind sehr oft mit schwarzbraunen Pigmentkörnchen gefüllt. Dieser Befund ist nicht für Tuberkulose charakteristisch (s. u. Pseudotuberkulose). Verkäsung scheint selbst in den Riesenzellentuberkeln bei dieser Form nicht vorzukommen. Die Diagnose ist daher durch den Bacillen-

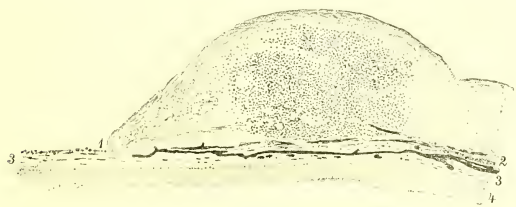

Fig. 43.

Chronische Iritis mit Knötchenbildung (wahrscheinlich tuberkulös, cf. Anmerkung). Das Knötchen besteht aus Lymphocyten, die als helle Streifen sich abhebenden Gefässe zeigen Endothelwucherung. — 1 Pupillarrand. — 2 Schwarte zwischen den Pigmentblättern. — 3 Schwarte auf der Linsenkapsel. — 4 Linse. — Häm. Eos. — V. = 50.

befund, der meist spärlich ist, resp. durch Impfung und Kultur zu sichern. b) Aus der Iris entwickelt sich starkes Granulationsgewebe mit Riesenzellen und Tuberkeln. Die Iris kann in der Wucherung aufgehen, Reste des Pigmentblattes bleiben am längsten erhalten. Das Granulationsgewebe kann die ganze Vorderkammer ausfüllen und stellenweise in Schwarte sich umwandeln, während gleichzeitig an anderen Partien der Granulationsprozess weiter geht (Fig. 44). Das Granulationsgewebe kann auch in grosser Ausdehnung verkäsen (Lagrange). c) Endlich gehen aus der Iris, in der Ciliargegend, Conglomerattuberkel hervor. Diese tumorartigen Neubildungen bestehen grösstenteils aus verkäster Masse, in welcher oft noch Reste von Riesenzellen nachweisbar sind. Die Zusammensetzung aus einzelnen Knötchen ist durch Züge von Rundzellen, welche der Peripherie der ursprünglichen Tuberkel angehören, markiert[1]).

[1]) Anmerkung. Bei dieser Gelegenheit möchte ich kurz auf die beiden von mir im Centralblatt für Augenheilkunde, 1897, beschriebenen Fälle zurückkommen, bei welchen die histologischen Veränderungen (Lymphocytenknötchen, Riesenzellen und Epitheloidtuberkel enthaltendes Granulationsgewebe) mit der

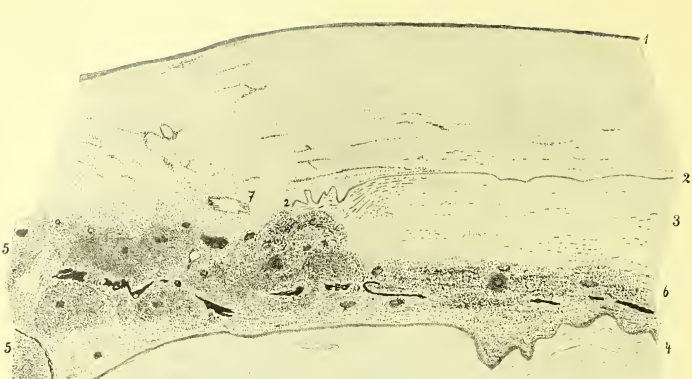

Fig. 44.
Iridocyclitis tuberculosa. — 1 Verdünntes Hornhautepithel. — 2 M. Descemeti. — 3 Narbiges Gewebe, z. T. von glashautartiger Beschaffenheit, die Vorderhälfte der Kammer ausfüllend. — 4 Linsenkapsel, in der Mitte gefaltet, darunter Kapselstar. — 5 Rand des Ciliarkörpers. — 6 Granulationsgewebe mit Tuberkeln, Riesenzellen und Resten des Pigmentblattes, in welchem die Iris aufgegangen ist. — 7 Grosse Kalkdruse. — Die tieferen Hornhautschichten vascularisiert. — Häm. Eos. — V. = 30.

Annahme einer Tuberkulose wohl vereinbar waren, während die Bacillen, welche nach Karbolfuchsinfärbung die Farbe gegen starke Mineralsäuren festhielten, viel grösser, dicker, plumper und starrer erschienen, als typische Tuberkelbacillen. Ich war damals, in Uebereinstimmung mit Prof. Karl Günther und Prof. Dönitz, der Ansicht, dass es sich nicht um echte Tuberkelbacillen handele. Die seither erschienenen Publikationen über die säurefesten Pseudotuberkelbacillen haben es mir aber jetzt wahrscheinlicher gemacht, dass doch wohl nur eine abnorme Form und Polymorphie echter Tuberkelbacillen vorlag, da einerseits die in meinen Präparaten vorhandenen Formen auch bei Pseudotuberkelbacillen nicht beobachtet sind, andererseits letztere beim Tierexperiment zwar tuberkelähnliche Bildungen hervorrufen können, aber das Gewebe nicht destruieren (cf. Hölscher, Experimentelle Untersuchungen mit säurefesten, tuberkelbacillenähnlichen Spaltpilzen. Arbeiten aus dem pathol. Institut zu Tübingen, 1901). Jedenfalls ist die leichte Färbbarkeit der Bacillen trotz längerer Konservierung in Müller'scher Flüssigkeit auffallend. Herr Prof. v. Baumgarten, welcher die Güte hatte, ein Präparat durchzusehen, schrieb mir darüber, er habe »derartig vom Normaltypus abweichende Formen bisher an echten Tuberkelbacillen nicht beobachtet«, »Zweifel an der Identität Ihrer Bacillen mit echten Tuberkelbacillen scheinen mir daher wohlberechtigt. Ich muss aber hinzufügen, dass ich so abweichende Formen bisher auch nicht an den säurefesten Pseudo-Tuberkelbacillen-Arten gesehen habe.« Er halte es für »wohl möglich, dass wir es hier mit seltenen Degenerations- oder Involutionsformen der echten Tuberkelbacillen zu thun haben«. Dass der histologische Befund in dieser Art auch bei Tuberkulose vorkommt, habe ich selbst hervorgehoben. Das Irisknötchen auf Fig. 43 ist nach einem Präparat des ersten Falles der zitierten Publikation gezeichnet.

Baumgarten, Arch. f. Ophth. 1878. Bd. 24.
Bongartz, Diss. inaug. Würzburg. 1891.
Denig, Arch. f. Augenheilk. 1895. Bd. 31.
Zimmermann, Arch. f. Ophth. 1895. Bd. 41.
Schultze, Arch. f. Augenheilk. 1896. Bd. 33.
Lagrange, Traité des tumeurs de l'oeuil. Paris 1901.

Iritis mit Knötchenbildung (Pseudotuberkulose).

Tuberkelartige Knötchen treten bei verschiedenen nichttuberkulösen Entzündungen der Iris auf, die man als pseudotuberkulöse zusammenfassen kann. Die Knötchen können, ebenso wie die bei Tuberkulose und Lues (s. u.), entweder makroskopisch deutlich sein oder die Oberfläche so wenig vorwölben, dass sie bei klinischer Beobachtung, auch mit der Lupe, nicht sichtbar sind. Die Knötchen bestehen entweder aus Lymphocyten oder vorwiegend aus epitheloiden Zellen, zeigen manchmal auch Riesenzellen (s. unten b und c), aber niemals Verkäsung.

a) An erster Stelle sind hier Knötchenbildungen entzündlicher Natur (Vossius) anzuführen, die wahrscheinlich auf einer Dyskrasie oder Allgemeininfektion beruhen, deren Natur wir aber nicht kennen. Manchmal wurde an Leukaemie (Michel) gedacht, sicher nachgewiesen ist sie aber nicht. Solche Knötchen können ganz das Aussehen jüngerer, nicht verkäster Tuberkel mit epitheloiden und Riesenzellen zeigen oder sie bestehen aus Lymphocyten (vgl. auch Fig. 43). Vossius fand auch Spindelzellen, welche, zusammen mit faserigem Bindegewebe, eine Kapsel um die Knötchen bildeten (vgl. auch S. 92).

Die Knötchen können sich, ebenso wie tuberkulöse und syphilitische Bildungen, aus den Zellen der Gefässwandungen entwickeln (Vossius).

Michel, Arch. f. Ophth. 1881. Bd. 27.
Vossius, Deutschmann's Beitr. z. Augenheilk. 1891. Heft 2.

b) Um in die Iris eingedrungene Raupenhaare können sich Lymphocytenknötchen, auch mit epitheloiden und massenhaften Riesenzellen (Fremdkörperriesenzellen) entwickeln (Weiss, Wagenmann) (vgl. S. 68).

Weiss, Arch. f. Augenheilk. 1889. Bd. 20.
Wagenmann, Arch. f. Ophth. 1890. Bd. 36.

c) Bei Iritis sympathica kommen manchmal, sowohl im sympathisierenden wie im sympathisierten Auge, zahlreiche Knötchen in der Iris zur Entwicklung (Schirmer). Meist sind es

Lymphocytenknötchen wie man sie auch bei Chorioiditis in sympathisch primär und sekundär erkrankten Augen antrifft (vgl. u. Aderhaut). In einem Fall sympathisierender Iridocyclitis sah ich in der Iris massenhafte, aus epitheloiden Zellen bestehende Knötchen, in deren Centrum fast jedesmal eine pigmenthaltige Riesenzelle lag. Verkäsung war nicht vorhanden. Tuberkelbacillen wurden in mehr als 50 darauf untersuchten Schnitten nicht gefunden. Der Ciliarkörper war in einer Granulationswucherung aufgegangen und von dieser durchbrochen, welche zahlreiche Knötchen vom Bau der Epitheloidtuberkel und Riesenzellen einschloss.

Schirmer, Arch. f. Ophth., 1892, Bd. 38, und Handb. d. Augenheilk. v. Graefe u. Saemisch, II. Aufl., 1900.

Lues.

Die Iritis bei Lues bietet meist das Bild der gewöhnlichen chronischen Entzündung (s. S. 153). Michel fand an iridektomierten Stücken erhebliche Gefässveränderungen, Wucherung des Endothels und knötchenförmige Proliferation der Adventitiazellen; in anderen Fällen waren diese Wucherungen gering oder fehlten (Scherl, Bénoit). Die Endothelwucherung der Gefässintima ist nicht spezifisch. Mehr Bedeutung in diesem Sinne scheint die von den Adventitiazellen ausgehende knötchenförmige Wucherung zu haben, doch kommt auch diese bei nichtsyphilitischen chronischen Entzündungen vor. Eine richtige gummöse Arteriitis aber ist an den Irisarterien nicht beobachtet worden. Die endo- und perivasculitischen Zellwucherungen, namentlich die ersteren, sieht man, ganz abgesehen von der senilen und nephritischen Arteriosklerose, so häufig in Fällen, in denen die Sektion des ganzen Körpers und die klinische Beobachtung keine Anhaltspunkte für Lues liefert, dass es nicht gerechtfertigt erscheint, allein auf solche Gefässveränderungen hin Lues zu diagnostizieren (vgl. u. Aderhautgefässe).

Bei Iritis im Sekundärstadium der Lues wurden, auch wenn klinisch nichts davon zu sehen war, mikroskopisch Knötchen, besonders im Pupillarteil und am Ciliarrand der Iris, gefunden (Fuchs, Baas). Sie bestehen aus Lymphocyten oder epitheloiden Zellen, enthalten auch manchmal, namentlich im Centrum, Riesenzellen. Sie sind gewöhnlich, im Gegensatz zu echten Tuberkeln, reichlich mit Blutcapillaren versehen.

Die gummöse Wucherung, welche Scherl untersucht hat, zeigte hochgradigen Zerfall, so dass der grösste Teil käseähnlich nekrotisch war: die Kerne und das Protoplasma der Zellen haben

ihre Contouren vielfach verloren und sind in einen feinkörnigen Detritus eingeschlossen. In diesen »gummösen Massen« fanden sich zerstreut Ansammlungen stellenweise veränderter roter Blutkörperchen sowie Pigmentschollen, welche aus der Iris in die die Vorderkammer füllende gummöse Masse eingeschwemmt waren. Von der Iris war auf der Seite der stärksten Gummi-Entwicklung nichts mehr wahrzunehmen; sie war vollständig darin untergegangen. Die Neubildung hatte die Sklerocornealgrenze durchbrochen; sogar die Linse war infiltriert.

Im Fall Hanke's war ein Gummi, höchstwahrscheinlich von einem Ciliarfortsatz aus, in den Ciliarteil der Iris eingebrochen und hatte die Sklerocornealgrenze perforiert, ausserdem bestand eine zweite gummöse Wucherung in der Iris selbst, welche dadurch zu einem plumpen, auf dem Meridionalschnitt zungenförmigen Gebilde verdickt war: Hanke fand Granulationsgewebe mit runden und spindelförmigen, mit grossem, blass gefärbtem, ovalem Kern versehenen Bindegewebszellen, Lymphocyten und polynucleären Leukocyten, sowie, besonders oberflächlich, Mastzellen. Die polynucleären Leukocyten (acut entzündliche Infiltration) zeigten sich in einzelnen Bezirken der Neubildung dicht angehäuft. In der letzteren waren mehrfache, nicht scharf gegen die Umgebung abgegrenzte Nekroseheerde vorhanden, in welchen stark gefärbte, ungleichmässig geformte Bröckel verschiedener Grösse (Kern- und Zellreste) in einer homogenen oder feinkrümeligen Masse eingebettet lagen. »Daneben bemerkt man Zellen mit starker Körnung des Protoplasmas und schwacher Tinction des Kernes, sowie solche im Zustande hyaliner Degeneration. Wir haben es also mit beginnender Nekrose zu thun und zwar sind diese Stellen durch regressive Metamorphose der unmittelbar vorher beschriebenen Partheien (— nämlich des Granulationsgewebes —) entstanden.« Riesenzellen waren nicht vorhanden, Gefässveränderungen fehlten, auch Gefässneubildung war nicht nachweisbar. — Bei schwacher Vergrösserung erschienen die Leukocyten- und Nekroseheerde als dunkel gefärbte Bezirke, das Granulationsgewebe heller.

Eine aus der Iris hervorgegangene, vereiterte syphilitische Neubildung untersuchte Bénoit. Die Abscesshöhle, in welcher nur noch spärliche Eiterkörperchen vorhanden waren, war von Rundzellen und epitheloiden, zum Teil mehrkernigen Zellen umgeben, manche davon waren mit Pigment vollgestopft. In der Höhle fanden sich ferner Riesenzellen, teils mit randständigen Kernen, teils ganz von diesen erfüllt. Besonders im vorderen Teil des Tumors sah man viele neugebildete Gefässe mit weitem Lumen, deren Wand aus einer Schicht platter Endothelien be-

stand, also Capillaren. Einige Irisgefässe zeigten Endoarteriitis obliterans.

Die Produkte des sekundären Stadiums, die Papeln oder Condylome, sind rein histologisch oft nicht von den tertiären gummösen Neubildungen zu unterscheiden. Gewebswucherung mit jungen runden und spindelförmigen Bindegewebszellen, Lymphocyten, epitheloiden und Riesenzellen, degenerative Prozesse (Verfettung) kommen bei beiden vor. Wenn allerdings die Gewebsneubildung solche tumorartigen Dimensionen erreicht, wie bei Scherl, Hanke, Bénoit, ist die Diagnose »Gummi« berechtigt. Am meisten charakteristisch für die Gummigeschwulst im Gegensatz zur Papel ist, dass jene das Gewebe in grösserer Ausdehnung durchsetzt, zerstört und substituiert.

Michel, Arch. f. Ophth. 1881, Bd. 27.
Fuchs, Arch. f. Ophth. 1884, Bd. 30.
Scherl, Arch. f. Augenheilk. 1892, Bd. 25.
Baas, Arch. f. Ophth. 1898, Bd. 45.
Bénoit, Arch. d'Ophtalm. 1898, Bd. 18.
Hanke, Arch. f. Ophth. 1899. Bd. 48.

Lepra.

Die Iris wird von leprösen Prozessen gewöhnlich vom Ciliarkörper aus ergriffen. Im Stroma können Leukocytenansammlungen und zahlreiche Bacillen vorhanden sein, isolierte Knoten kommen nach Lie nicht vor.

Enorme Veränderungen fanden Franke und Delbanco bei einem Fall der maculo-anaesthetischen Form. Die Iris (ebenso Ciliarkörper und der grösste Teil der Hornhaut) war in einem mächtigen Granulationsgewebe aufgegangen: nach hinten gegen die Linse zu folgte schwartiges Bindegewebe, in der vorderen Hälfte lagen Stücke eines aus derben, hyalinähnlichen Balken bestehenden Gewebes eingebettet. Die M. Descemeti lag, zerrissen und mannigfach gefaltet, in der Granulationswucherung. In den hinteren Schichten deuteten unterbrochene Züge dichten Pigments die frühere hintere Begrenzung der Iris an. Im Granulationsgewebe fanden sich massenhafte Haufen von Bacillen, in Form runder oder länglicher, von einem hellen Hof umgebener Klumpen; stellenweise waren Lymphgefässe mit Bacillen vollgestopft. — Das die Vorderkammer erfüllende Gewebe erinnert an die Abbildung Fig. 44 von tuberkulöser Iridocyclitis; die Unterschiede springen aber in die Augen. Franke und Delbanco stellen bei Besprechung ihres ersten Falles, welcher an Tuberkulose verstorben war, die differentialdiagnostischen Merkmale zusammen: für Lepra spricht in erster

Linie die Massenhaftigkeit der Bacillen, die in Haufen meist einander parallel (»cigarrenbundähnlich«) angeordnet dicht liegen, die bacillären Lymphthromben, das Fehlen typischer Tuberkel und Verkäsung, während vereinzelte Riesenzellen auch im leprösen Granulationsgewebe vorkommen können.

Lyder-Borthen, Die Lepra des Auges, mit path.-anat. Untersuchungen von H. P. Lie, Leipzig, 1899.
Franke und Delbanco, Arch. f. Ophth. 1900, Bd. 50.

2. Verletzung.

Bei Verletzung zieht sich das Irisgewebe allseitig von der Wunde etwas zurück. Die Reaktion der Gewebselemente ist nicht genauer studiert. Bei frischen Verletzungen (Dialysen oder perforierenden Traumen) findet man meist Blutkörperchen und feinkörnige Massen, sowie faserige Gerinnsel in der Wunde und im angrenzenden Gewebe.

Besondere Granulationsbildung ist bei kleinen Verletzungen und Dialysen nicht beobachtet. Wohl aber tritt diese bei prolabierter Iris nicht selten auf, und zwar in Form eines Granulationsknötchens (Granuloma traumaticum). Liegt nach totaler Perforation der Cornea die Iris frei, so entwickelt sich aus ihr Granulationsgewebe, welches den Defekt deckt.

Nach Iridektomie zeigt der Irisstumpf keine besonderen Veränderungen, das Gewebe wird am Rande etwas dichter als normal, richtige Narbenbildung tritt aber nicht ein. Bei der Untersuchung ist zu berücksichtigen, dass meist die Operation an vorher pathologisch veränderter Iris ausgeführt wird. Später kann eine Schrumpfung des Stumpfes erfolgen, wobei meist die vorderen Schichten um den Wundrand herum nach hinten gezogen werden. Bei der Iridektomie kann das Pigmentblatt eine Strecke weit abgelöst worden sein und dann im Schnitt frei den Rand der neuen Pupille überragen.

An Stücken, welche durch Iridektomie gewonnen wurden, ist das Pigmentblatt regelmässig lädiert, teilweise abgequetscht, es kann dann bei der Präparation weiter abgelöst werden und frei in Fetzen zwischen die Falten des excidierten Stückes zu liegen kommen (vergl. Fig. 48). Auch die Dicke der iridektomierten Stücke wird durch die Quetschung (durch Scheere und Pincette) bei der Excision wesentlich beeinflusst; auch wenn man sofort das Stück auf Kork ausbreitet, aufspannt und so härtet, bekommt man über die vitale Dicke desselben kein richtiges Urteil.

3. Atrophie und degenerative Prozesse.

Atrophie der Iris tritt als Ausgang chronischer Iritis oder als Folge der Dehnung bei vorderer Synechie, staphylomatösen Prozessen etc. ein. Die Membran erscheint erheblich verschmälert, am meisten da, wo sie schon in der Norm am dünnsten ist, an der Wurzel. Das Gewebe hat seine lockere Beschaffenheit eingebüsst, statt der welligen Fasern und der zahlreichen sternförmigen Zellen finden wir derbes, straffes, zellärmeres Bindegewebe, in welchem wenige sternförmige, mehr platte und spindlige Elemente, sowie gewöhnlich sehr viel Pigmentklumpen liegen. Die Gefässe sind dabei vielfach durch homogene Wandverdickung stark verengt oder ganz verschlossen, man sieht oft als Gefässquerschnitt nur einen breiten hyalinen Ring mit sehr kleinem Lumen, in welchem das Endothel fehlt und welches oft von Pigment gefüllt ist. Letzteres wird von Einigen als Rest der Blutsäule aufgefasst, doch macht es mehr den Eindruck eingeschwemmten präformierten Pigments. Die Stelle des Sphincter bleibt auch bei weit vor-

Fig. 45
Neugebildete Endothelhaut über einer Glasmembran auf der Iris bei alter Iridocyclitis. — 1 Endothelzellen in Seitenansicht, zusammenhängend, bei 3 zu einem Knötchen gewuchert. — 2 Strukturlose Membran. — 4 Endothelhäutchen auf der Pigmentschicht zwischen dieser und der Linsenkapsel. — Häm. Eos. — V. = 240.

geschrittener Atrophie noch lange andeutungsweise zu erkennen, indem hier allmählich zwar auch die Muskelfasern zu Grunde gehen, dafür aber ein meist hyalines Bindegewebe auftritt. Der hintere Pigmentbelag bleibt gewöhnlich in unregelmässigen Resten erhalten.

Auf der Irisvorderfläche tritt (bei alter Iridocyclitis, namentlich auch in alten, degenerierten Glaucomaugen), oft **Neubildung einer strukturlosen Glashaut** ein (Fig. 45). Diese bildet die direkte Fortsetzung der M. Descemeti, deren Endothelbelag sich kontinierlich über die ganze Irisvorderfläche resp. die neugebildete Glashaut verfolgen lässt; manchmal geht das neugebildete Endothelhäutchen sogar um den Pupillarrand herum auf die Rückseite des

Irispigmentepithels über (Fig. 45). Hier sind die Zellen grösser als an der Cornea, sie erscheinen im Querschnitt als lange, an den Enden zugespitzte, spindlige Gebilde mit rundem oder ovalem centralem Kern und bilden, im Schnitt, eine zusammenhängende Zellreihe. Auch umschriebene, drusenartige Zellwucherungen kommen in dieser Membran vor (Fig. 45).

Meist ist an solchen Regenbogenhäuten auch **neugebildetes Bindegewebe** auf der Irisoberfläche und Ectropium des Pigment-

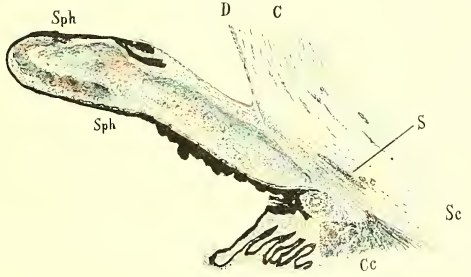

Fig. 46.
Hochgradiges Ectropium uveae und des Sphincter mit neugebildetem Bindegewebe auf der Iris bei älterer Kammerwinkelverwachsung. — C Cornea. — D Membr. Descemeti. — Sc Sclera. — S Canalis Schlemmii, zellig infiltriert. — Sph Musc. Sphincter. — Cc Corpus ciliare, darin Querschnitt des Circ. art. iridis major. — Häm. Eos. — V. = 40.

blattes vorhanden (Fig. 46), es können sogar die hintere Pigmentschicht und Teile des Sphincter eine grosse Strecke weit auf die Irisvorderfläche hinübergezogen sein, wobei der Querschnitt des Sphincter richtig haken- oder selbst hufeisenförmig aussieht (Fig. 46).

Die Zellen des Pigmentbelags der Irishinterfläche können eine **hydropische Aufquellung** (Fig. 47) erleiden und dadurch zu

Fig. 47.
Quellung der Irispigmentschicht bei Diabetes. Iris atrophisch. — Häm. Eos. — V. = 70.

Grunde gehen. Man findet die Pigmentschicht unregelmässig, hier dicker, dort dünner; das Pigment rückt bei der Vergrösserung der Zellleiber auseinander, an den Rand der Zelle, so dass oft der Kern sichtbar wird. Später konfluieren die gequollenen Zellen zu blasenartigen, hell erscheinenden, mit Flüssigkeit gefüllten Hohlräumen.

die von pigmentierten, zarten Scheidewänden durchzogen werden und sich schliesslich zu richtigen grossen, von einer dünnen Pigmentschicht umgrenzten Blasen entwickeln können. Das Pigment wird bei dem Tode der Zellen in Masse frei und schwimmt in der Vorder- und Hinterkammer. Besonders hochgradig ausgeprägt und häufig ist diese Degeneration der Pigmentepithelien ohne Entzündung bei Diabetes (Kamocki, Deutschmann), in geringerem Grade findet der Vorgang bei jeder Iritis, spurenweise sogar in sonst normalen Augen älterer Individuen statt. Ob diese degenerative hydropische Aufquellung als »Oedem« aufgefasst werden darf, erscheint zweifelhaft.

Deutschmann, Arch. f. Ophth. 1887. Bd. 33.
Kamocki, Arch. f. Augenheilk. 1892. Bd. 25.

4. Tumoren.

Cysten.

Von den echten Cysten der Regenbogenhaut sind solche cystoiden Bildungen zu trennen, bei welchen der Hohlraum zum Teil von Iris, zum Teil von Hornhaut oder iritischer Schwarte begrenzt wird (cystoide Narben, Vorderkammercysten). Falten der an der Cornea adhärenten Iris können auf einzelnen Schnitten Cysten vortäuschen, an Serienschnitten erkennt man aber, dass der Innenraum nicht allseitig geschlossen ist, sondern frei mit der Vorderkammer kommuniziert.

a) Lymphretentions-Cysten.

Diese idiopathisch, d. h. ohne nachweisbare Ursache entstandenen Cysten liegen im Irisstroma selbst, bald näher der vorderen, bald der hinteren Seite. Sie sind häufig congenital oder wurden wenigstens im frühesten Lebensalter bemerkt; doch können sie, wie es scheint, auch im höheren Alter ohne bekannte Veranlassung zur Entwicklung kommen. Sie haben immer serösen Inhalt und eine epitheliale Auskleidung, eine Grenzmembran fehlt oder ist nur andeutungsweise vorhanden. Das Epithel ist ein- oder mehrschichtig, kann sich auch an verschiedenen Stellen verschieden verhalten. Ist es einschichtig, so sind die Zellen klein, kubisch bis schmal cylindrisch, dabei nicht ganz gleichmässig: die Zellen stehen oft »palisadenartig« nebeneinander, stellenweise liegen die länglichen Elemente auch platt (Fig. 49). Die Zellen der tiefsten Lage des mehrschichtigen Epithels sind rundlich bis cylindrisch, die Elemente der mittleren Lagen sind grösser, poly-

gonal, manchmal durch Intercellularbrücken mit einander verbunden, die obersten sind platt. Sowohl im ein- wie im mehrschichtigen

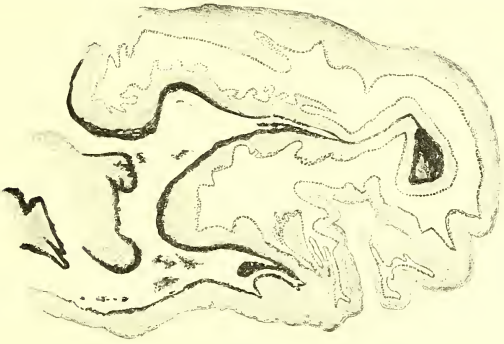

Fig. 48.
Seröse, idiopathische Iriscyste, wahrscheinlich congenital. Das durch Iridectomie (nach Anstechen der Cyste) gewonnene Präparat (Geh. Rat Hirschberg) blieb so zusammengefaltet, wie es die Pincette gefasst hatte. Die ins Lumen hineingehenden Zotten sind nur durch Faltungen bedingt. Ebenso das scheinbare Freiliegen einzelner Stücke und eines Zipfels der Cyste rechts unten. — Boraxcarmin. — V. = 50.

Epithel kommt hydropische Anschwellung von Zellen, mit und ohne Kernverlust, vor.

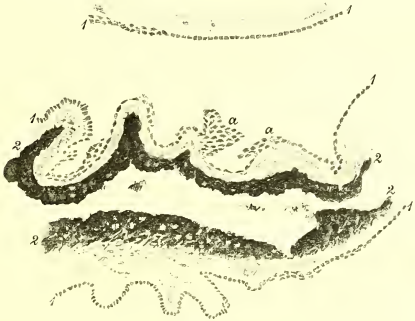

Fig. 49.
Eine Stelle aus Fig. 48 bei starker Vergrösserung. 1 Cystenepithel, bei a flach getroffen. — 2 Irispigmentblatt, schief durchschnitten. — V. = 240.

Nach Schmidt-Rimpler entstehen diese Cysten durch Verschluss einer Lymphspaltenöffnung, sind also Lymphretentions-

cysten, die zellige Auskleidung stammt von Zellen des mittleren Keimblattes (Endothelien der Lymphspalten, Gefässadventitia). Der Autor fand auch manchmal bei Beobachtung mit der Lupe Krypten von Balken und schleierartigen Membranen überzogen (vgl. Fuchs, S. 147).

Die Anschauung von Milde v. Rosenzweig, welche die mit mehrschichtigem Epithel ausgekleideten Cysten mit Dermoiden im Zusammenhang bringt, scheint mir wenig begründet; das Epithel erinnert doch nur in geringem Grade an äussere Haut, geschichtetes Plattenepithel mit Stachel- und Riffzellen der mittleren Lagen kommt unter pathologischen Verhältnissen an allen möglichen Lokalitäten vor, alle epidermoidalen Gebilde (Haare etc.) fehlen u. a. m. Andererseits kann auch das Endothel der Vorderkammer mehrschichtige Bildungen produzieren. Dooremaal fand nach Einbringen eines Papierröllchens in die Vorderkammer des Kaninchens, dass der Fremdkörper von einer mehrschichtigen Zellwucherung umgeben wurde, welche auch v. Recklinghausen als vom Descemet'schen Epithel herstammend ansah.

Diese Cysten sind immer uniloculär; werden sie aber nach Entleerung des Inhalts im kollabierten Zustande geschnitten, so sieht man natürlich auf manchen Schnitten durch die Faltenbildung erzeugte Ausbuchtungen und Zipfel der einheitlichen Höhle scheinbar isoliert, durch einen Gewebsstreifen, der den Durchschnitt einer Falte darstellt, von jener getrennt.

Krückow beschrieb ein angeborenes Hornhautstaphylom, dem innen eine Cyste anlag. Die bindegewebige Hülle der letzteren war mit dem Ciliarkörper und der Iris verwachsen, mit der Rückseite des Staphyloms nur locker verbunden; die Innenfläche der Cyste war mit einschichtigem Flimmerepithel kontinuierlich ausgekleidet. Der Autor nimmt an, dass, wie aus mehreren Narben zu schliessen war, Perforation der Hornhaut im fötalen Leben stattgefunden hatte und Flimmerepithel (aus den Atmungswegen?) in die Vorderkammer eingeschwemmt sei. Man wird auch wohl nicht behaupten dürfen, dass das präformierte Endothel der Vorderkammer oder eingewuchertes Epithel der Cornealoberfläche sich in Flimmerepithel umwandeln könne; wir halten im allgemeinen an der Anschauung fest, dass die verschiedenen Zellen ihre Form nur bis zu einem gewissen Grade ändern können, für die gegenteilige Annahme ist im einzelnen Fall erst der Beweis zu liefern. Pichler (Zeitschr. f. Augenheilk., 1900, Bd. 3, S. 619) weist auf die Möglichkeit hin, dass die Cyste durch Abschnürung eines Stückes vom Rande der sekundären Augenblase entstanden sein könnte, in ähnlicher Weise wie gewisse Cysten im Oberlid.

b) Implantationscysten.

Diese traumatisch entstandenen Cysten entwickeln sich aus verlagertem Oberflächenepithel. Dass aus solchem Cysten entstehen können, ist eine auch experimentell sichergestellte Thatsache (Entstehung von Atheromcysten nach Einnähung von Hautstücken unter die Haut, »Enkatarraphie« von Kaufmann). Je nachdem letzteres von der Cornea (resp. Conjunctiva) oder von der Epidermis stammt, ist der Inhalt serös oder breiartig, atheromatös.

1. Traumatische, seröse Cysten. Das Hornhautepithel kann auf verschiedene Weise in die Vorderkammer hineingelangen.

Nach Buhl und Rothmund werden Fetzchen von Hornhautepithel durch die Verletzung in oder auf die Iris gebracht. Auf eine andere Genese wies Stölting hin: das Hornhautepithel kann durch die Wunde hindurch kontinuierlich auf die Hornhauthinterfläche und auf die Iris wuchern (cf. S. 99, 103, 110); der Wundspalt in der Hornhaut schliesst sich dann unter mehr oder weniger vollständigem Schwund des Epithels, und aus dem in der Vorderkammer befindlichen entwickelt sich eine Cyste. In einem Falle Wintersteiner's war das Epithel sogar in die verletzte Linse eingedrungen und hatte hier mannigfache faltige Wucherungen in derselben gebildet.

Die epitheliale Auskleidung solcher vom Hornhautepithel (eventuell auch der Conjunktiva) abstammenden Cysten gleicht dem cornealen Ueberzug, ist also mehrschichtiges Plattenepithel, doch kommen streckenweise auch anders gebaute, ein- und zweischichtige Stellen vor. Der Inhalt ist immer serös, mit desquamierten und gequollenen Epithelien untermischt, nach der Härtung fein flockig geronnen. In dem Falle von (mehrfach operierter) traumatischer Iriscyste, nach welchem Fig. 50 gezeichnet ist, war die ganze Vorderkammer und, durch ein Colobom hindurch, auch ein Teil des atrophischen Ciliarkörpers mit einer dem Hornhautepithel gleichenden mehrschichtigen

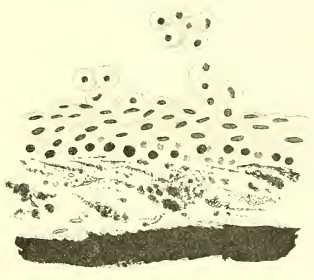

Fig. 50.
Stück aus der Wand einer traumatischen, epithelialen Iriscyste. Iris atrophisch. Die obersten, in Desquamation begriffenen Zellen des geschichteten Plattenepithels sind kuglig, wie gequollen, in der tiefen Lage schimmern Kerne der darunter gelegenen Schicht undeutlich durch. — Häm. Eos. V. = 240.

Zelllage austapeziert. Auf der Hornhauthinterfläche und im Kammerwinkel war die tiefste Schicht kubisch bis cylindrisch, die mittleren polygonal, die oberflächlichen platt. Auf der Linse, mehrfach auch auf den Resten der atrophischen Iris war das Epithel unregelmässiger, meist zwei- bis dreischichtig; hier fanden sich umschriebene Wucherungen desselben zu Haufen, deren Elemente keinen epithelialen Verband eingingen, sondern lose nebeneinander lagen oder mit einander verklebt schienen. Die isoliert liegenden Zellen waren kuglig und zeigten an den Kernen oft Degenerationserscheinungen.

2. Atheromatöse Cysten. Atheromatöse Cysten entstehen meist auf der Iris nach traumatischer Implantation von epidermoidalen Gebilden. Als solche kommen bei der Verletzung abgetrennte Epidermisfetzchen vom Lid in Betracht (Rothmund) oder in die Vorderkammer transportierte Cilien. Schweigger hielt es, im Anschluss an W. Krause, für das Wahrscheinlichste, dass sich diese Tumoren aus Zellen der Haarwurzel entwickeln. Das Epithel zeigt den physiologischen Charakter des Mutterbodens, dementsprechend ist der Inhalt breiig und besteht aus Fett, Cholestearinkrystallen etc., eine scharfe Grenze zwischen epithelialer Wand und Inhalt besteht aber hierbei nicht.

Perlcysten, Epidermidome.

Im Anschluss an die atheromatösen Cysten können diesen sehr nahestehende, aber nicht cystische, sondern solide Tumoren besprochen werden, welche ungenau als Perlcysten (wegen des perlmutterartigen Glanzes) bezeichnet werden. Ihre Genese ist die gleiche wie die der Atheromcysten. Oft haben auch sie sich neben Cilien entwickelt; letztere können ganz ausgebleicht sein (Wintersteiner). Diese soliden Geschwülste bestehen aus Epidermiszellen (Epidermidome) und zeigen erhebliche Verhornung mit zwiebelartiger konzentrischer Schichtung im Innern.

Wintersteiner fand einen auf der Iris im Kammerwinkel sitzenden kleinen Tumor, welcher im wesentlichen aus kernlosen, gewellten, parallel gelagerten, feinsten Lamellen bestand; das Ganze war von Granulationsgewebe und neugebildetem Bindegewebe umhüllt. »Ueberall fanden sich Spalten, in welchen Cholestearinkrystalle gelegen hatten, und neben ihnen Fremdkörperriesenzellen.« Die Lamellen sind verhornte Plattenepithelien, die Hornmasse wird wie ein Fremdkörper von Granulationsgewebe umwachsen. Nach der Meinung des Autors entstehen derartige clavusartige Schwielen, wenn Epidermis auf die Irisvorderfläche verlagert wird; gelangt

Epidermis in das Gewebe hinein, so bilden sich die rundlichen Tumoren mit perlmutterglänzender Oberfläche.

Rothmund, Sitzungsbericht d. Ophth. Gesellsch. Heidelberg 1871 und Klin. Monatsbl. f. Augenheilk. 1872. Bd. 10.
Dooremaal, Arch. f. Ophth. 1873. Bd. 19.
Krückow, Arch. f. Ophth. 1875. Bd. 21.
Stölting, Arch. f. Ophth. 1885. Bd. 31.
Schmidt-Rimpler, Arch. f. Ophth. 1889. Bd. 35.
Greeff, Arch. f. Augenheilk. 1892. Bd. 25.
Milde v. Rosenzweig, Deutschmann's Beitr. z. Augenheilk. 1894. Heft 14.
Ginsberg, Centralbl. f. Augenheilkeilk. 1895. Bd. 19.
Wintersteiner, 28. Versammlung d. Ophth. Gesellsch. Heidelberg. 1900.

Angiom.

Schirmer beschrieb ein kleines cavernöses Angiom der Iris, welches nach einer Verletzung entstanden war. (Greifswalder med. Beiträge, Bd. 3; zitiert nach Lagrange, Traité des Tumeurs de l'Oeuil. Paris 1901. S. 284.)

Carcinom.

a) Bei metastatischem Aderhautcarcinom wurde manchmal carcinomatöse Infiltration der Iriswurzel gefunden; gleichzeitig war auch der Ciliarkörper affiziert. Wahrscheinlich ist die Metastase hier in einem Teil der Fälle durch Dissemination von Krebszellen entstanden, nicht per continuitatem fortgeleitet oder durch Embolie (Abelsdorff, v. Michel). In einem Falle Ewing's war die eigentliche Iris in grösserer Ausdehnung in derbes Bindegewebe umgewandelt, zwischen dessen Zügen Carcinomzellen lagen; ausserdem fand der Autor »in manchen Schnitten« auf der Vorderseite der Iris ein kleines Geschwulstknötchen und die Gefässe in der darunter liegenden Irispartie mit Krebszellen ausgestopft.

b) Als »Schwammkrebs der Irishinterschicht« haben Hirschberg und Birnbacher einen sehr merkwürdigen Fall tumorartiger Wucherung beschrieben. Es zeigte sich unmittelbar hinter der Iris eine graue, lockere Masse, welche die Linse verdrängt hatte, die Iris stellenweise an die Hornhaut andrückte und auch in die Vorderkammer vordrang. Die Neubildung war im wesentlichen »aus grossen Epithelzellen, mit wohl ausgebildeten, manchmal Vacuolen führenden Kernen und vielem Protoplasma« zusammengesetzt, die in epithelialer Lagerung zu Strängen oder vielfach gewundenen, ineinander verflochtenen Röhren verbunden waren; die Röhren waren zum Teil durch hydropische Degeneration der centralen Zellen aus den Strängen entstanden. Die Zellen enthielten manch-

mal Pigmentkörner. Zwischen diesen Zellsträngen fand sich, besonders im hinteren Geschwulstabschnitt, kernloses, faseriges Gewebe, welches als entarteter Glaskörper gedeutet wurde. In ihm verliefen weite Blutbahnen ohne eigene Wandung. Nach der Iris zu wurden diese immer weiter; »eine mächtige, der Irishinterfläche nahezu parallel streichende Blutsäule« war »in Kommunikation mit den erweiterten und strotzend gefüllten Gefässen des Iris-Stromas«. Das Pigmentblatt der Irishinterfläche zeigte sich an einer Stelle aufgelöst, seine beiden Schichten waren getrennt, es zeigten sich pigmentarme Zellen, die schliesslich in pigmentlose Geschwulstzellen übergingen. Der vorderen Irisfläche lagen einzelne Knötchen lose auf, die »zum grossen Teile als konzentrisch geschichtete Massen von Epithelzellen sich erweisen, von ganz derselben Form, wie die oben beschriebenen Geschwulstzellen«. Analoge Knötchen lagen auch dem unveränderten Teil des Pigmentblattes lose auf.

Die untere Kammerbucht war von zusammenhängender Geschwulstmasse ausgefüllt. Die Iris zeigte chronisch-entzündliche Veränderungen, der Ciliarkörper war in seiner Struktur nicht verändert, sein Epithel durch anliegende Tumormassen gedrückt und verschoben, aber nirgends gewuchert.

Eine sichere Deutung dieses Falles ist meines Erachtens zur Zeit nicht zu geben. Vom Bilde des Carcinoms weicht er wesentlich ab: die Wucherung dringt nicht in andere Gewebe, diese zerstörend, ein und besitzt kein Stroma. Allerdings könnte man das dadurch zu erklären suchen, dass das Wachstum in den Glaskörperraum hinein die Abweichung bedinge. Aber primäre Carcinome wachsen immer in das Gewebe, welches ihr Mutterepithel überzieht, hinein, niemals ausschliesslich, wie hier, über die freie Oberfläche; ein primärer Tumor, der nicht in das Gewebe eingedrungen ist, ist als Carcinom histologisch nicht zu diagnostizieren. Nur Metastasen, die sich auf freien Oberflächen, z. B. in serösen Höhlen entwickeln, können kleine Wucherungen in die Höhle hinein machen. Andererseits erscheint mir auch die Auffassung mancher Autoren nicht gerechtfertigt, welche die Wucherung einfach als entzündliche atypische Epithelwucherung ansehen (vgl. S. 178 u. 186). Eine solche könnte kaum die Zonulafasern von der Linsenkapsel abreissen und isolierte Knoten auf der Irisvorderfläche erzeugen; das giebt der Wucherung doch mehr den Charakter eines echten Tumors. Ausserdem spricht wohl gegen eine primäre Entzündung, dass der Ciliarkörper in seiner Struktur gar nicht verändert war; letzteres wäre doch bei einer schweren, primären Iritis immerhin ungewöhnlich.

Als Carcinom hat auch Robertson einen Tumor beschrieben, welcher, nach dem Autor, von der Iris unmittelbar gegenüber dem Pigmentepithel ausgegangen war. In einem fibrösen Gewebe lagen »epitheliale Zellen« mässiger Grösse mit grossen Kernen in Läppchen zusammen. Die Zellen zeigten ausgedehnte colloide Degeneration. Die Geschwulst war auch in den Ciliarkörper eingedrungen. — Von welchen Zellen diese allerdings carcinomähnlichen (Skirrhus) Bau aufweisende Geschwulst ausgegangen ist, dürfte schwer zu beurteilen sein; vielleicht kommen doch eher endotheliale Elemente als die Epithelien der Irishinterfläche in Frage; die meisten Autoren fassen denn auch den Tumor als Endotheliom resp. Alveolarsarkom auf.

Ewing, Arch. f. Ophth. 1890. Bd. 36.
Robertson, Ophthalm. Review. 1895. Bd. 14.
Abelsdorff, Arch. f. Augenheilk. 1896. Bd. 33.
Hirschberg und Birnbacher, Centralbl. f. Augenheilk. 1896. Bd. 20.

Sarkom.

Das primäre Sarkom entwickelt sich gewöhnlich in den vorderen Schichten der Iris. Seine Elemente sind Rund- oder Spindelzellen. Der Bau ist häufig alveolär; manchmal sind die

Fig. 51.

Regionäre Metastase eines grossen Irissarkoms in der Iris. Der grösstenteils nicht pigmentierte Primärtumor sass am Ciliarrande. Die Sarkomzellen haben grosse Kernkörperchen und liegen in Strängen und Zügen, stellenweise epithelartig, aneinander. Im unteren Teil des grossen Knotens ein Gefässlumen, dessen Wandzellen fast ganz verschwunden sind. Seitlich schliesst sich an den grossen Tumor eine Wucherung der Irisoberfläche an, von der nicht zu entscheiden ist, ob sie aus den Endothelien der Irisvorderfläche oder aus Sarkomzellen hervorgegangen ist. Stellenweise leukocytäre Infiltration im Tumor. Links neben dem grossen, ganz unpigmentierten Knoten ein kleinerer, welcher ausser den Zellen mit grossem Kern und Kernkörperchen auch vergrösserte und intensiv gefärbte Stromapigmentzellen sowie zerfallene Stücke von solchen (Fortsätze und freies Pigment) enthält. — Häm. Eos. — V. = 240.

Zellen auch in fast epithelialer Weise mit wenig Zwischensubstanz in Reihen angeordnet (cf. Fig. 51). Pigmentierte (Ewetzky) wie farblose (Limbourg) Geschwülste kommen vor, erstere haben sich oft aus einem Naevus entwickelt. Die Form der Zellen in diesen pigmentierten Naevussarkomen (Melanomen) entspricht nicht selten der Form der Naevuszellen: so beschrieb Fuchs ein Melanom, welches nur aus grossen, plumpen, stark pigmentierten Zellen bestand, ohne dass bindegewebiges Stroma oder Gefässe nachweisbar waren. Der Tumor ging nach Fuchs von der Stelle aus, an welcher schon normalerweise fast stets Anhäufung rundlicher, plumper, nicht verzweigter Zellen sichtbar ist, nämlich vom peripheren Ende des Sphincterquerschnittes.

Während Ribbert diese Chromatophoren für spezifische Bindegewebszellen hält und die Naevustumoren »Chromatophorome« nennt, nehmen andere (Unna) an, dass es sich um Abkömmlinge des Epithels handelt (s. S. 11). Mit der auf Ergebnisse neuerer Untersuchungen gestützten Annahme, dass der Sphincter aus einer Einstülpung und Abschnürung des Ektoderms am Rande der sekundären Augenblase entsteht, würde die Deutung jener Zellen als Epithelabkömmlinge sich gut vereinigen lassen (vgl. aber u. Aderhautsarkom).

Ein Irissarkom kann regionäre Metastasen in der Iris machen (Fig. 51), wobei gefärbte und ungefärbte Knoten nebeneinander auftreten können.

In Limbourg's Fall von Leukosarkom bestand das klinische Bild der »Iritis serosa« mit Beschlägen der Descemetis; v. Michel bemerkt, dass die der Hornhauthinterfläche anliegenden Zellhäufchen vielleicht disseminierte Sarkomzellen gewesen sind: solche präcipitierten Sarkomzellen fand er selbst bei einem epibulbären Sarkom mit diffuser sarkomatöser Infiltration der Uvea.

Häufiger als die primären sind sekundäre Sarkome, vom Ciliarkörper per continutatem oder durch Metastasierung (wohl meist durch freie Dissemination, nicht auf dem Wege der Blutbahn) in die Iris gelangt. Multiple regionäre Metastasen auf der Iris sind bei Ciliarkörpersarkom keine allzugrosse Seltenheit. Ein per continutatem in die Regenbogenhaut eindringendes Sarkom kann das ganze Gewebe diffus infiltrieren, ohne zu umschriebener Tumorbildung in Knotenform zu führen.

In spätern Stadien ist es oft nicht möglich, histologisch zu entscheiden, ob ein Sarkom primär von der Iris oder vom Ciliarkörper ausgegangen ist, wenn beide in gleicher Weise von Tumor durchsetzt sind.

Fuchs, Arch. f. Augenheilk. 1882. Bd. 11.
Limbourg, Arch. f. Augenheilk. 1890. Bd. 21.
Ewetzky, Arch. f. Ophth. 1896, Bd. 42, und 1898, Bd. 45.
v. Michel, Beiträge z. Onkologie d. Auges (Festschr. d. Phys.-med. Ges. Würzburg). 1899.
Lagrange, Traité des Tumeurs de l'Oeuil. Paris. 1901.
Meyerhof, Klin. Monatsbl. f. Augenheilk. 1901. Bd. 39.

Gliom.

Das Netzhautgliom dringt selten in die Iris ein, gewöhnlich erst in sehr später Periode: die Iris kann ganz von Tumor umwachsen und im Innern noch frei von Geschwulstzellen sein (Wintersteiner). Häufiger sind auf der Iris kleine Geschwulstknötchen zu sehen. Wintersteiner fand auch miliare und submiliare Gliomknötchen unter dem Pigmentblatt, welches dabei teils gewuchert, teils atrophisch oder zum Schwund gebracht war; diese kleinen Knötchen zeigten sich central oder selbst total nekrotisch und häufig von schwarzbraunen Pigmentschollen durchsetzt.

Wintersteiner, Das Neuroëpithelioma retinae. Wien. 1897.

Sechstes Kapitel.

Ciliarkörper.

Normale Histologie. Am Ciliarkörper unterscheiden wir den glatten und den gefalteten Teil. Ersterer (Pars plana, Orbiculus ciliaris) bildet die direkte Fortsetzung der Aderhaut, doch fehlt die Choriocapillaris. Letzterer (Corona ciliaris) bildet die ca. 70—80 radiär gestellten Processus cil., die sich allmählich aus der Pars plana erheben. Sie sind auf dem Meridionalschnitt dreieckig; die schmale Basis des Dreiecks, aus welcher — etwa in der Mitte — die Iris entspringt, begrenzt mit ihrem oberen Stück die Vorderkammer, die äussere Längsseite sieht nach der Sklera, die innere nach dem Glaskörper, die Spitze aequatorialwärts nach dem Orbiculus ciliaris. Doch hängen die Falten vielfach mit einander zusammen und gehen namentlich vorn in einander über, so dass man hier auf dem Meridionalschnitt auf der Innenseite gewöhnlich noch zapfenartige Auswüchse oder selbst solche, die zu einem Ring geschlossen sind, findet: es liegt dann scheinbar ein vom Epithel ausgekleidetes Lumen mitten im Bindegewebe. Das sehr gefässreiche Bindegewebe enthält zahlreiche Pigmentzellen mit verästelten Ausläufern und fixe Bindegewebszellen. Es ist fibrillär, nimmt aber nach dem Rande der Ciliarfortsätze, besonders im höheren Alter, eine mehr derbe, gleichmässige Beschaffenheit an. Die Hauptmasse des Ciliarkörpers bildet der aus glatten Fasern bestehende Ciliarmuskel, der auf dem Meridionalschnitt in seiner Totalität ebenfalls dreieckig erscheint; die Aussenseite begrenzt die spaltförmige Fortsetzung des perichoirioidealen Lymphraumes, die beiden anderen sind von der dicken Bindegewebsschicht des Corpus überzogen. Der Muskel besteht aus zwei Portionen: dem äusseren, meridional verlaufenden Brücke'schen und dem nach innen davon gelegenen, cirkulär angeordneten Müller'schen Muskel; zwischen beiden findet durch radiäre Bündel ein Uebergang statt. Beide Portionen können schon beim Neugeborenen verschieden stark entwickelt sein (Lange), im hyperopischen (Ringmuskelentwickelung) und myopischen (Längsmuskelentwickelung) Auge des Erwachsenen tritt der Unterschied noch deutlicher hervor. Die Muskelbündel bilden ein Geflecht, dessen Maschen von Bindegewebe ausgefüllt sind. Der Muskel entspringt vorn an der durch das Lig. pect. gebildeten Begrenzung des Canalis Schlemmii, hinten verlieren sich die Längsbündel in den tieferen Aderhautschichten. Ausser an der Insertionsstelle haftet der Ciliarkörper nur noch an der Stelle fester an der Sklera, wo Blutgefässe und Nerven in ihn eintreten, d. i. etwa an der Grenze zwischen vorderem und mittlerem Drittel. Die hier eintretenden Gefässe sind die aus den Augenmuskelästen stammenden Art. cil. anteriores, welche die Sklera perforieren und mit den Zweigen der Art. cil. post. longae anastomo-

sieren; sie bilden noch im Ciliarkörper dicht an der Iriswurzel den Circul. art. iridis major.

Ins Bindegewebe des Ciliarkörpers strahlen vom Lig. pect. aus elastische Fasern ein. Sie bilden unter seiner vorderen, kammerwärts gerichteten Kante dicht an der Iriswurzel einen, wie es scheint, individuell verschieden starken, aus einem Geflecht quer- und schräg verlaufender Fasern bestehenden Ring, von dem aus einige Fasern in das intermuskuläre Bindegewebe hinein, andere um den ganzen Muskel herum im Bindegewebe des Ciliarkörpers und seiner Fortsätze verlaufen. Die letzteren Fasern haben die Richtung nach einem stärkeren elastischen Netzwerk, welches im Bindegewebe zwischen Muskel und Epithel liegt und auch die zahlreichen Gefässe umspinnt. Mit diesem Netz steht eine elastische Membran in Verbindung, welche die ganze gefässhaltige Bindegewebsschicht des Ciliarkörpers überzieht und eine Fortsetzung der äusseren Schicht der Lam. vitrea chorioideae darstellt. Letztere spaltet sich nämlich (Salzmann) in der Gegend des Anfangsteils der Pars cil. retinae in zwei Blätter, deren äusseres jene das Ciliarkörperbindegewebe überziehende Elastica ist, während das innere, unmittelbar unter dem Pigmentepithel gelegene eine nichtelastische homogene Schicht bildet, die äussere Glashaut des Ciliarkörpers; beide Blätter sind durch zellarmes, normalerweise wie es scheint gefässloses, welliges Bindegewebe von einander getrennt. Die Elastica verliert sich nach vorn im Orbiculus ciliaris, die sonst zarte, dünne, äussere Glashaut wird im Bereich der Ciliarfortsätze dicker, oft so dick, wie die Peripherie der M. Descemeti (0,01—0,012 mm). (Salzmann.)

Der äusseren Glashaut sitzt das Pigmentepithel, diesem das ungefärbte cylindrische bis cubische Ciliarepithel auf. Letzteres ist von der zarten, homogenen inneren Glashaut des Ciliarkörpers überzogen, welche nach hinten in die Hyaloidea des Glaskörpers sich fortsetzt und das Hauptursprungsgebiet für die Zonulafasern darstellt (Salzmann). Die Pigmentepithelien sind auf dem Ciliarkörper höher als auf der Aderhaut, nur auf den Firsten der Fortsätze sind sie niedriger und pigmentärmer.

Im Bereich der Pars plana und dem angrenzenden Stück der Pars plicata erscheint das Pigmentepithel nicht einschichtig und gradlinig begrenzt, bildet vielmehr viele kurze kolben- und drüsenartige Einsenkungen und erscheint verdickt. Die äussere Glashaut hat nämlich hier nach innen vorspringende, leistenartige, netzförmig mit einander verbundene Verdickungen (Flächenpräparat!) deren maschen- oder kästchenähnliche Zwischenräume im hinteren Teile des Orbiculus cil. grösser sind (Grossmaschenzone) als im vorderen und der benachbarten Corona (Kleinmaschenzone); dieses Reticulum ist individuell verschieden ausgebildet, am besten bei Individuen jenseits der vierziger Jahre zu sehen (Kuhnt, Salzmann). Das Pigmentepithel füllt nun alle Maschen durch kolbige Einsenkungen aus, die manchmal in grösseren Maschen drüsenartig aussehen; Treacher-Collins hielt sie sogar für richtige Drüsen. Das Reticulum gehört nur der äusseren Glashaut an, die Elastica wird nicht dadurch berührt. Die Einsenkungen des Pigmentepithels reichen im allgemeinen nur bis an letztere heran, selten durchbohren sie, umscheidet von der äusseren Glashaut, die Elastica und dringen in das gefässhaltige Bindegewebe des Ciliarkörpers ein.

Das ungefärbte Epithel bildet im höheren Alter ziemlich konstant kleine flache Excrescenzen oder auch mehr sprossenartige oder faltenähnliche Erhebungen nach dem Glaskörper zu; letztere können auf dem Schnitt den Eindruck cystoider Bildungen machen. In geringem Grade kann sich das Pigmentepithel an diesen Proliferationen beteiligen (Kuhnt, Kerschbaumer).

Kerschbaumer, Arch. f. Ophth. 1888. Bd. 34.
Salzmann, Die Zonula cil. und ihr Verhältnis zur Umgebung. Franz Deuticke, 1900.
Lange, Klin. Monatsbl. f. Augenh. 1901. Bd. 39.

1. Entzündung.

Die **akute Cyclitis** kennen wir histologisch durch Augen mit einer Verletzung folgender eitriger oder nichteitriger Infektion, mit Hornhautgeschwür und tiefergreifender Entzündung (beginnender Glaskörperabscess) u. ä. Das Bindegewebe ist ödematös gequollen und von ein- und mehrkernigen Leukocyten durchsetzt, welche die fixen Gewebszellen meist durch ihre dichte Lagerung verdecken. Die im normalen Ciliarkörper spärlichen Mastzellen sind erheblich vermehrt. Die Gefässe sind strotzend mit Blut gefüllt, oft besonders dicht von Leukocyten eingescheidet. Am intensivsten ist immer der rein bindegewebige Teil des Ciliarkörpers verändert, sehr gering der muskelhaltige. Die infiltrierenden Zellen durchsetzen das Epithel und sammeln sich zunächst reichlicher in dem spaltförmigen Raum zwischen diesem und dem Glaskörper, zwischen letzterem und Linsenhinterfläche, sowie in der Hinterkammer an. Auch in die Vorderkammer hinein erfolgt die Zellauswanderung aus dem Ciliarkörper, wobei ausser dem Weg durch die Iriswurzel und die Pupille auch noch der direkt die Vorderkammer begrenzende Teil des Corp. ciliare in Betracht kommt. An den gleichen Stellen wie die zelligen Bestandteile des Exsudats finden sich die flüssigen. Das Exsudat ist mehr oder weniger fibrinreich. Es mischt sich mit dem aus der Iris stammenden, welche regelmässig in ähnlicher Weise affiziert ist, wie der Ciliarkörper, und ist von diesem Exsudat nirgends abzugrenzen. Bei intensiver Cyclitis finden wir daher im Schnitt die Vorder- und Hinterkammer, die Spalten zwischen den Zonulafasern (den sogen. Canalis Petiti) und den Raum zwischen Ciliarkörper, Glaskörper, Zonula und Linsenhinterfläche, sowie die peripheren Teile des Glaskörpers selbst von einem Fibrinnetz mit eingeschlossenen Exsudatzellen erfüllt. Die Grenze zwischen eitriger und nichteitriger akuter Cyclitis ist keine scharfe. Bei ersterer sind die polynucleären Leukocyten noch zahlreicher als bei letzterer, das Gewebe ist »eitrig infiltriert«, zu eitriger Einschmelzung des Gewebes kommt es hier ebenso selten wie in der übrigen Uvea (mit Ausnahme der metastatisch-eitrigen Entzündung): das eitrige (fibrin- und zellreiche) Exsudat wird vielmehr auf der Oberfläche des Ciliarkörpers abgesetzt.

Das gefärbte und ungefärbte Epithel, namentlich das erstere, wird desquamiert, das durch Zerfall der Zellen freigewordene

Pigment wird teils von Wanderzellen aufgenommen und verschleppt, teils frei im Exsudat ausgestreut.

Häufiger als bei der Iris (cf. S. 152) und in grossartigerem Maasse finden wir Exsudat zwischen den beiden Epithelblättern der Ciliarkörperfortsätze; dann erscheinen im Epithel spaltförmige oder selbst grössere blasenartige, rundliche Hohlräume welche mit Fibringerinnseln und Zellen gefüllt sind. Auch zwischen Pigmentepithel und Ciliarkörperbindegewebe kann an umschriebenen Stellen Exsudat sich ansammeln, sodass beide aufeinander liegende Epithelblätter vom Bindegewebe durch fibrinös-zelliges Exsudat blasenartig abgehoben sind. Die Blasen können eine recht beträchtliche Grösse aufweisen (Fig. 52). Bekanntlich fand Greeff eine ähnliche Blasenbildung, bei starker Hyperämie der Ciliarfortsätze, nach Punktion der Vorderkammer des Kaninchens, der Blaseninhalt war hier im gehärteten Präparat homogen geronnene Flüssigkeit.

Fig. 52.
Blasige Abhebung des Ciliarkörperepithels durch fibrinöses Exsudat bei akuter Cyclitis. 1 Ciliarkörperbindegewebe, 2 Ciliarepithel, bei 2a schief getroffen, B fibrinöses Exsudat. Pigmentepithel z. T. verschwunden, z. T. desquamiert in dem Exsudat. — Alauncarmin, Weigert's Fibrinfärbung — V. = 240.

Bei der **chronischen Cyclitis** können wir nach dem Verhalten des Exsudats zwei Formen unterscheiden. Bei der einen, Cyclitis serosa, ist das Exsudat fibrinarm und wird nicht organisiert; es enthält Rundzellen vom Aussehen der Lymphocyten, weniger polynukleäre Leukocyten, die Zellen backen zu Haufen zusammen und bilden teils Präcipitate auf der M. Descemetis, teils Glaskörpertrübungen (sog. Iritis serosa). Die Präcipitate sitzen anfangs lose auf dem intakten Endothel, nur unter grösseren oder längere Zeit anklebenden Zellhaufen schwindet das letztere; es kann sich aber vom Rande der Defekte her regenerieren. Die Zellhaufen bestehen in der Hauptsache aus einkernigen, oft uveales Pigment enthaltenden Rundzellen mit schmalem Protoplasmaleib, daneben kommen grössere blasige Zellen vor, die wohl als gequollene Endothelien zu deuten sind. Eine andere Pigmentierung der Zellen kann, wie es scheint, durch zerfallene rote Blutkörperchen zu stande kommen, die von den Zellen aufgenommen werden und deren

Farbstoff der gewöhnlichen Umwandlung unterliegt (Leber); doch ist das mikroskopisch nicht nachgewiesen. Bei der klinisch sogen. Iritis serosa kann die ganze Uvea und selbst der Sehnerv entzündlich infiltriert sein (Knies), gewöhnlich ist aber die Entzündung wesentlich auf den Ciliarkörper beschränkt und auch die Iris nur sekundär beteiligt (Groenouw). Bei der zweiten, häufigeren Form, Cyklitis plastica, tritt Absetzung eines fibrinreichen Exsudats, welches organisiert wird, in den Vordergrund; gleichzeitig ist die Iris stets erheblich beteiligt. Das cyklitische Exsudat, welches im enukleierten Auge stets in Organisation begriffen angetroffen wird (s. u.), ist namentlich auch in die peripheren Teile des Glaskörpers abgesetzt und bildet eine Schicht hinter der Linse.

Bei jeder chronischen Cyklitis ist das Bindegewebe des Ciliarkörpers von einkernigen Rundzellen durchsetzt, entweder diffus oder in Form umschriebener, knötchenförmiger Anhäufungen, welche gegen die diffuse Infiltration gewöhnlich nicht scharf abgegrenzt sind. Das Bindegewebe zeigt sich dabei entweder sklerotisch verdickt oder seine Elemente sind durch die infiltrierenden Zellen mehr oder weniger verdeckt. Bei hochgradigen Entzündungen, namentlich sympathischer, tuberkulöser und luetischer Iridocyklitis, kann der ganze Ciliarkörper von Granulationsgewebe durchsetzt und nach dem Glaskörper zu durchbrochen erscheinen. Bei sympathischer Cyklitis können sich, ebenso wie in der Iris, auch hier epitheloide Zellen und pigmenthaltige Riesenzellen finden.

Das Epithel wird auch bei der chronischen Cyklitis wie bei der acuten desquamiert: namentlich bei stärkerer Infiltration oder Bildung von Granulationsgewebe zeigt sich im Schnitt an Stelle des Pigmentepithels oft nur noch eine dünne, vielfach unterbrochene pigmentierte Schicht; das Pigment wird auch hier frei verstreut oder von Zellen aufgenommen und transportiert. Gegenüber der akuten Cyklitis tritt aber hier noch eine andere, aktive Beteiligung des Epithels auf: eine, wie es scheint, oft frühzeitig einsetzende, wohl regenerative Proliferation, namentlich des ungefärbten, etwas seltener auch des pigmentierten Epithels (Fig. 53). Das erstere treibt kolbige und faltenartige Auswüchse in das Exsudat hinein, schon zu einer Zeit, wo noch keine Spur von Organisation zu sehen ist. Die Auswüchse können sich mannigfach verzweigen, wobei die Zellen oft langgestreckte, selbst spindelförmige Gestalt annehmen. Die Wucherungen des Pigmentepithels werden in der Regel nicht in so frühen Stadien chronischer Cyklitis angetroffen, meist ist in solchen Fällen schon die Organisation des Exsudats in vollem Gange. Das letztere zeigt sich dann gewöhnlich von verzweigten Epithelsträngen durchzogen. Die Elemente der Stränge

sind teils farblos, teils enthalten sie Pigmentkörnchen in wechselnder Menge. Die Gestalt der Zellen ist auch hier gewöhnlich in die

Fig. 53.
Wucherung des ungefärbten Epithels bei sog. Iritis serosa in frischem Stadium. 1 Ciliarfortsätze mit stark gefüllten Blutgefässen, 2 homogenes Exsudat, darin Quer- und Längsschnitte der durch Epithelwucherung erzeugten Stränge, ohne Granulationsgewebe. — Ham. Eos. — V. = 80.

Länge gezogen. Die Epithelwucherung kann auch auf eine Stelle sich beschränken; dann sieht man in dem neugebildeten Bindegewebe, welches hier eine tumorartige Verdickung aufweist (Fig. 54),

Fig. 54.
Starke Wucherung des gefärbten und ungefärbten Epithels bei älterer Cyclitis. 1 Ciliarfortsätze, 2 Ciliarmuskel, 3 Aeussere Fläche des Ciliarkörpers, 4 längsgetroffenes Blutgefäss, 5 Glaskörper, von Exsudatzellen und kugligen Pigmentzellen stellenweise durchsetzt, teilweise fibrillär, 6 Stück der abgelosten Netzhaut. — Die Wucherung geht in pigmentierten und farblosen Strängen oder Zügen in das Exsudat hinein, ohne Granulationsprozesse. Dagegen besteht das hell aussehende Gewebe zwischen den tief schwarz erscheinenden Wucherungen des Pigmentepithels in dem rundlichen Knoten auf der Pars plana aus derbem, sklerotischem, gefäss- und zellarmem Bindegewebe, in welchem, bei stärkerer Vergrösserung, Ablagerung feiner Körnchen (wohl Kalk) zu erkennen ist. — Das sklerotische Bindegewebe ist mit Eosin nur wenig intensiver gefärbt, als die angrenzende Glaskörperpartie, hebt sich aber in der Abbildung nicht scharf genug von letzterer (5) ab. — Häm. Eos. — V. = 70.

von der Pigmentschicht ausgehende Züge pigmentierter Epithelien sich verzweigen, die manchmal allmählich in ungefärbte Zellstränge übergehen, welche in noch nicht vollkommen organisiertes Exsudat sich fortsetzen; das Ganze kann den Eindruck eines richtigen Tumors, eines Epithelioms oder Adenoms machen, liegt aber nie im präformierten Bindegewebe, sondern auf diesem (Fig. 54). Die Epithelwucherung ist vielleicht auf eine excessive Regeneration nach Abstossung von Epithelzellen (Axenfeld) zurückzuführen; namentlich bei der sogen. Iritis serosa (cf. Fig. 53) wird sie frühzeitig beobachtet (vgl. S. 187).

Die Organisation des Exsudats beginnt mit dem Auftreten grosser, mit langen Ausläufern versehener Bindegewebszellen (Fibroblasten) und neugebildeter Gefässe. Letztere entwickeln sich nach dem gewöhnlichen Typus, indem von Capillarwandzellen ausgehende, anfangs solide, spitz auslaufende Protoplasmastücke hohl werden, wobei die Höhlung mit dem Capillarlumen in Verbindung tritt. Später können die zunächst als einfache Endothelröhren sich präsentierenden Gefässe eine bindegewebige Hülle erhalten. Zwischen den Gefässen bildet sich dann Bindegewebe. Dieses kann lange Zeit lockere Beschaffenheit darbieten, es besteht dann aus welligen, zarten Fasern oder auch, besonders im Glaskörperraum, einem mehr homogenen, glasig oder schleimig aussehenden Gewebe; in anderen Fällen wird es bald in eine derbe, zell- und gefässarme Schwarte umgewandelt. In dieser können sich Kalksalze ablagern, meist in Form feiner, mit alaunhaltigen Farbstoffen intensiv tingierbarer Körnchen. Viel seltener kommt es an einzelnen Stellen zur Bildung sklerotischer, homogener, geschichteter Lamellen mit platten, Ausläufer besitzenden Zellen dazwischen; solche Stellen erinnern an osteoides Gewebe. Kalkablagerung in diesem, also richtige Knochenbildung, kommt in cyklitischen Schwarten nur ausnahmsweise vor. Das lockere oder feste, bei der Organisation des Exsudats neugebildete Gewebe geht von den Ciliarfortsätzen aus und durchsetzt unmittelbar hinter der Linse die vorderen Glaskörperpartien. In ihm verlaufen dann gewöhnlich noch die verzweigten, platter gewordenen, pigmentierten und farblosen Epithelstränge. Da bei dieser chronischen Cyklitis auch die Iris in analoger Weise affiziert ist, so erscheint auch die Hinterkammer und das Pupillargebiet schliesslich oft von schwartigem Bindegewebe ausgefüllt, dadurch die Iris breit mit der Linsenkapsel verwachsen, die Linse ganz und gar in das derbe Gewebe eingemauert.

Durch die Schrumpfung, mit welcher die schwartige Umwandlung des Gewebes verbunden ist, werden bei dem Zusammen-

hang zwischen diesem und dem Ciliarkörper die Processus ciliares oft lang ausgezogen. Manchmal kommt es sogar zu einer Ablösung des ganzen Corpus von der Sklera, wobei nur der feste Zusammenhang am Canalis Schlemmii erhalten bleibt, während die die Sklera durchsetzenden vorderen Ciliargefässe gedehnt werden. Die Fasern des Suprachorioidealraumes werden dabei weit auseinandergezerrt.

Greeff, Arch. f. Augenheilk. 1894. Bd. 28.
Groenouw, Klin. Monatsbl. f. Augenh. 1900. Bd. 38.

Tuberkulose.

Tuberkulose des Ciliarkörpers ist gewöhnlich mit Tuberkulose der Iris oder der Aderhaut oder des ganzen Bulbus vergesellschaftet (vgl. Iris und Aderhaut). Es finden sich seltener einzelne tuberkulöse Herde im Ciliarkörper, namentlich im Bindegewebe, weniger im Muskel; in der Regel bilden sich grössere, tumorartige Wucherungen des tuberkulösen Granulationsgewebes, welches zunächst den bindegewebigen Teil der Fortsätze durchwächst und zerstört, so dass nur noch einzelne Stücke des Pigmentblattes im neugebildeten Gewebe die frühere Begrenzung derselben darstellen, während die meridionalen Muskelbündel längere Zeit Widerstand leisten und das tuberkulöse Gewebe gegen den Suprachorioidealraum abgrenzen. Aber auch der Muskel wird schliesslich zerstört und die tuberkulöse Wucherung perforiert die Sklera. Die Perforation ist bei tumorartigen tuberkulösen Granulationswucherungen besonders häufig (Lagrange).

Granulationsgewebe mit Riesenzellen und epitheloiden Zellen, die in Knötchen gruppiert sind, kann sich auch bei nichttuberkulöser, z. B. sympathischer Cyklitis finden; auch hier durchsetzt das neugebildete Gewebe das Bindegewebe der Ciliarfortsätze und durchwuchert diese. Die Diagnose auf Tuberkulose ist nur zu stellen, wenn man Verkäsung oder Tuberkelbacillen (durch Färbung oder Impfung oder Kultur) nachweisen kann (vgl. S. 155 und S. 157).

Litteratur s. unter Iristuberkulose S. 157.

Lues.

Bei Lues kann das Bindegewebe der Ciliarfortsätze in diffuser Weise von Granulationsgewebe durchsetzt sein, welches sich später in derbes, schwartiges Narbengewebe umgewandelt zeigt. Oft kommt es zur Bildung von syphilitischen Granulationsgeschwülsten. Meist bestanden diese aus jüngerem und älterem Granulationsgewebe mit ausgedehnten nekrotischen Partieen, manchmal auch stellenweise frischerer entzündlicher Infiltration mit polynukleären Leukocyten.

Endo- und perivaskulitische Veränderungen können vorhanden sein oder fehlen; oft finden sich reichlich neugebildete Capillaren. Die Granulationsmassen zerstören und durchsetzen schliesslich den ganzen Ciliarkörper, auch die Muskulatur, und wuchern über hinhinaus. Sie sind daher als Gummata aufzufassen. (Ueber die Unterscheidung von Papel und Gummi s. S. 160.) Wie die tuberkulösen Granulationsgeschwülste, haben auch die gummösen die Neigung, die Sklera zu perforieren und dann zunächst subconjunktival sich auszubreiten. In einem Falle Scherl's war die Infiltration sogar in die Linse eingedrungen, deren Kapsel eine ziemlich weite Ruptur aufwies. — Vgl. auch Iritis syphilitica S. 158.

Fuchs, Arch. f. Ophth. 1884, Bd. 30.
Scherl, Arch. f. Augenheilk. 1892, Bd. 25.
Baas, Arch. f. Ophth. 1898, Bd. 45.
Coppez, Arch. d'Ophtalm. 1898, Bd. 18.
Brixa, Arch. f. Ophth. 1899, Bd. 48.
Hanke, ib.
Lagrange, Traité des Tumors de l'oeuil, Paris 1901.

Lepra.

Bei intraocularer Lepra ist der Ciliarkörper häufig primär erkrankt. Gewöhnlich ist die Gewebsneubildung nicht sehr hochgradig, doch kann auch der ganze Ciliarkörper durch Granulationswucherung zerstört sein (vgl. S. 160). Bei geringer Zellwucherung liegen die Bacillen häufig in der Umgebung der Gefässe, namentlich des Circ. arter. iridis major, oder in anderen Lymphbahnen, z. B. um die Muskelbündel. Nicht so reichlich finden sie sich in fixen Gewebszellen, doch kommen sie auch in Chromatophoren vor. Häufig liegen sie massenhaft in den Scheiden der kleinen Nerven, auch in den Stämmen selbst wurden sie beobachtet.

Litteratur s. unter Lepra der Iris S. 161.

2. Atrophie.

Nach dem Ablauf von Entzündungen, welche mit starker Proliferation von Gewebszellen und Zerstörung des Grundgewebes verbunden sind (namentlich also der gummösen Cyklitis), ist die betroffene Partie des Ciliarkörpers von narbenartigem Bindegewebe durchsetzt, sklerosiert, dabei das ganze Corpus je nach dem Grade der Schrumpfung des neugebildeten und der Zerstörung des praeformierten Gewebes mehr oder weniger verkleinert.

Auch nach langdauernder chronischer Cyklitis ohne stärkere Proliferation tritt durch Gefässobliteration und durch die Schrumpfung der mit dem Ciliarkörper fest verbundenen Schwarte eine Atrophie

ein. Er wird dabei platt. Die Muskelbündel werden immer dünner, Reste derselben bleiben aber lange erhalten und heben sich bei Färbung nach van Gieson durch ihr Gelb scharf von dem roten Bindegewebe zwischen ihnen ab. Das Bindegewebe verliert seine faserige Beschaffenheit und wird sklerotisch, derb. Trotz der Verkleinerung des Ciliarkörpers können einzelne Fortsätze durch die schrumpfende Schwarte lang ausgezogen werden, so dass sie als dünne handschuhfingerähnliche Gebilde in die Schwarte hineinreichen; sie bilden dann zusammen mit den oben (S. 178 u. ff.) beschriebenen epithelialen Wucherungen die zellreichsten Partieen in der cyklitischen Schwarte.

3. Tumoren.

a) Primäre Geschwülste.

Cysten.

Cysten des Ciliarkörpers finden sich nicht selten als Alterserscheinung (Kuhnt, Kerschbaumer). Sie entstehen durch Erweiterung des Lumens in den senilen Exkrescenzen (s. S. 175) und stellen sich schliesslich als blasige Abhebung der Pars ciliaris ret. dar. Der Ciliarkörper selbst ist dabei meist atrophisch.

Greeff beobachtete im Auge eines 42jährigen Mannes, der vor 7 Jahren eine Eisensplitterverletzung erlitten hatte, dann staroperiert worden war, bei entzündlicher Phthisis bulbi mit Iridocyklitis und Netzhautablösung zwei kirschkerngrosse Cysten, welche mit dem ganz atrophischen, plattgedrückten Ciliarkörper in fester Verbindung standen. Das Epithel des letzteren fehlte, die Cysten waren auf dem Durchschnitt von einer Schicht platter Zellen ausgekleidet.

Kuhnt, Klin. Monatsbl. f. Augenh. 1881. Bd. 19.
Kerschbaumer, Arch. f. Ophth. 1888. Bd. 34.
Greeff, Arch. f. Augenheilk. 1892. Bd. 25.

Sarkom.

Das Sarkom ist die häufigste Ciliarkörpergeschwulst. Es ist meist melanotisch, ganz ungefärbte Sarkome sind sehr selten. Es kommen Rund-, Spindelzellen- und gemischtzellige Sarkome vor, wie in der Aderhaut (Ausführlicheres über die Histologie s. u. Aderhautsarkom). Die Geschwulst ist gewöhnlich halbkugelig oder brotlaibförmig, seltener flach im Ciliarkörper ausgebreitet. Sie dringt gern in das Lig. pectinatum ein, in welchem sie sich dann in Form eines Ringstückes ausbreitet, oder sie drängt die Iris von

ihrer Wurzel ab und tritt durch die Dialyse frei in die Vorderkammer. Auch pflanzt sie sich, entlang den vorderen Ciliargefässen, frühzeitig nach aussen fort.

Ewetzky, Arch. f. Ophth., 1896, Bd. 42, und 1898, Bd. 45.
Meyerhof, Klin. Monatsbl. f. Augenh., 1901, Bd. 39.

Myom.

Während der Ciliarmuskel bei reinen Sarkomen gewöhnlich total zerstört wird, sind mehrfach Geschwülste beschrieben worden, in denen neben sarkomatösen Teilen oder sogar fast ausschliesslich glatte Muskulatur vorhanden gewesen sein soll (Myosarkome, Myome). Doch sind die Ansichten sowohl über die Deutung der muskelfaserähnlich aussehenden Zellen als auch über die Rolle und Bedeutung eventuell vorhandenen Muskelgewebes für die Geschwulst geteilt. Während normale Anatomen glatte Muskelfasern in manchen Fällen zu erkennen glaubten und einige Autoritäten (Lagrange) für die meisten Fälle an dieser Deutung festhalten, ist Mitvalsky der Ansicht, dass der Nachweis glatter Muskelfasern in den publizierten Fällen entweder nicht erbracht sei oder dass, wie im Fall Lange's, der Anteil der Muskulatur an der Geschwulstbildung nicht erkannt werden könne. Er weist darauf hin, dass es sehr schwierig und oft ganz unmöglich ist, im Schnitt glatte Muskelfasern von spindelförmigen Sarkomzellen zu unterscheiden. Grosse Sarkomspindelzellen können die für die Muskelfasern charakteristischen stäbchenförmigen, an den Enden abgerundeten, manchmal in Myomen etwas gewundenen Kerne haben; junge Muskelzellen weisen indifferentere Formen auf und sind von rundlichen, spindligen oder unregelmässig geformten Sarkomzellen erst recht nicht zu unterscheiden. Die Anordnung in Bündeln, welche in verschiedenen Richtungen sich durchkreuzen, kommt beim Spindelzellensarkom wie beim Myom vor. Dasselbe gilt für das eigentümliche Querschnittsbild glatter Muskulatur: dadurch, dass kernfreie und kernhaltige Zellteile nebeneinander vom Schnitt getroffen werden, sieht man nebeneinander kleinere kernfreie und grössere, scheinbar mit einem kleinen runden oder eckigen Kern versehene rundliche und polygonale Felder, die als Zellen imponieren können; bei Querschnitten durch Bündel, welche aus grossen Spindelzellen zusammengesetzt sind, kommt genau dasselbe Bild zustande.

Lange, Arch. f. Ophth. 1890, Bd. 36.
Mitvalski, Arch. f. Augenh. 1894, Bd. 28.
Lagrange, Traité des Tumeurs de l'oeuil, Paris 1901.

Endotheliom.

Ein teilweise pigmentiertes Endotheliom des Ciliarkörpers wurde von Schüppel untersucht, von Schleich beschrieben. Die zahlreichen zartwandigen Blutgefässe des Tumors, welche mit den Ciliarkörpergefässen zusammenhingen, besassen keine eigene zellige Wand. Der Raum zwischen den Gefässen war von Zellen ausgefüllt. Letztere waren meist grosse, polygonale, in epithelialer Weise dicht aneinander liegende ungefärbte Elemente; sie sassen den Capillarwänden direkt auf. Zwischen den epithelartigen Zellen lagen einzeln und zu mehreren grosse rundliche Zellen, die mit körnigem, dunklem, uvealem Pigment gefüllt waren, dazwischen spärlicher auch kleinere Elemente mit hellerem Pigment, deren Gestalt der der gewöhnlichen spindligen oder sternförmigen Chromatophoren der Uvea glich. In ziemlich regelmässigen Abständen von den Gefässen zeigten sich mit homogener Substanz gefüllte Lücken, an deren Rand hyaline Tropfen zu sehen waren. Schleich nimmt an, dass der Ausgangspunkt des Tumors in der Gegend des vordersten Ciliarkörperabschnittes zu suchen sei, in der Nähe des Iriswinkels, und dass die Tumorzellen Abkömmlinge der unter normalen Verhältnissen an dieser Stelle sich findenden Elemente seien.

Nach der Beziehung zu den Blutgefässen wäre vielleicht eher anzunehmen, dass deren Wandzellen durch Wucherung nach aussen den Tumor erzeugt haben.

Michel beschrieb eine Ciliarkörpergeschwulst als »Endothel- und Epithelkrebs«; später sprach er sich gegen eine Beteiligung des Oberflächenepithels und mehr für die Diagnose eines reinen Endothelioms aus (Emanuel). Zarte, spärliche Gefässe enthaltende Bindegewebsbälkchen bildeten ein Maschenwerk. In den Maschen lagen grössere, mehrkernige, oft mit Ausläufern versehene Zellplatten (wie Zupfpräparate zeigten) und cylindrische Zellen vom Aussehen des Ciliarepithels; letztere sind pallisadenartig an beiden Seiten des Bindegewebes angeordnet und umschliessen gewöhnlich eine schmale Lücke. Das Epithel des Ciliarfortsatzes geht bis an den Tumor heran. Letzterer ist ein Stück ins Bindegewebe eingedrungen, hat sich aber in der Hauptsache in den Glaskörperraum hinein entwickelt. Da, soviel wir wissen, wohl Endothelien bei Entzündung und Geschwülsten cylindrisch werden, aber Cylinderepithelien nicht sich in mehrkernige, mit Ausläufern versehene Zellplatten umwandeln können, dürfte Michel's neuere Ansicht mehr Berechtigung haben als die ältere. Dass der histologische Bau des Carcinoms nicht den vom Oberflächenepithel ausgehenden malignen Tumoren eigentümlich ist,

sondern auch bei den von Endothelien (besonders der Lymphgefässe) ausgehenden Geschwülsten vorkommt, ist heute eine feststehende Thatsache.

Michel, Arch. f. Ophth. 1878. Bd. 24.

Schleich, Mitteilungen aus der Ophthalmol. Klinik zu Tübingen v. Nagel, 1880. Band 1.

Epitheliale Neubildungen.

Unter der Bezeichnung »epitheliale Neubildungen des Ciliarkörpers« sind Dinge von ganz verschiedener Bedeutung beschrieben worden.

1. Zwei Fälle **maligner Tumoren** wurden bei Kindern beobachtet (Badal-Lagrange, Leber-Emanuel). Die Geschwülste waren destruierend in Sklera und Ciliarkörper eingedrungen. Im Präparat zeigten sich im wesentlichen Quer-, Längs- und Schrägschnitte durch epitheliale Schläuche, Falten und bandförmige Figuren, daneben auch solide Zellhaufen. Die Elemente waren kubisch bis cylindrisch und fast überall epithelial angeordnet, namentlich bei Badal-Lagrange. Der Ursprung aus dem ungefärbten Epithel der Pars ciliaris ist sichergestellt. Badal-Lagrange bezeichnen ihren Tumor als Adenocarcinom, Emanuel den seinen als Gliom. Gegen letztere Bezeichnung ist einzuwenden, dass nirgend im Tumor Glia produziert wurde und dass die gliöse Natur der Ciliarzellen nicht sichergestellt ist, die gewählte Benennung also weder nach dem histologischen noch nach dem histogenetischen Einteilungsprinzip genügend begründet erscheint; dass diese Tumoren wahrscheinlich den Netzhautgliomen nahe stehen (s. diese), ändert daran nichts. Dem histologischen Bau nach erscheint der Name **Adenocarcinom** oder **destruierendes Adenom** noch am passendsten.

2. Eine ganz andere Bedeutung haben epitheliale **hyperplastische Verdickungen** an einem Ciliarfortsatz. Das ungefärbte Epithel hat das Pigmentepithel an einer Stelle durchbrochen und ist in Strängen und Schläuchen darunter gewuchert, zwischen denen amorphe oder gallertige Masse, wohl Sekretionsprodukt der Epithelien, liegt; vielfach zeigen die Zellen colloide Degeneration. Das Ganze bildet also eine kleine, zwischen Epithel und Bindegewebe eines Ciliarfortsatzes gelegene Verdickung von adenomartigem Bau, welche in das Bindegewebe aber nirgend eindringt; letzteres zeigt auch niemals Reaktion. Diese kleinen Tumoren fanden sich meist in sonst ganz gesunden Augen älterer Leute (3 Fälle von Alt, darunter 2 bei einem Individuum; Fall Hanke; in 2 weiteren Fällen von Alt ist über das Alter der

Patientin nichts gesagt, ein Bulbus wurde wegen Verletzung, einer wegen Panophthalmie enukleiert; im Falle Pergens bestand Glaukom). Einen adenomartigen Bau hatte auch ein zwischen zwei zungenförmigen Falten eines Ciliarfortsatzes unter der Spitze des letzteren gelegener Knoten, welchen Fuchs in einem Falle von chronischer Iridochorioiditis mit Glaukom, Hornhautgeschwür und Aderhautvorfall bei einer 70 j. Frau beschrieben hat. In diesen Knoten drang sogar ein mit einer Pigmentscheide umgebenes Blutgefäss aus dem Ciliarkörper bis in die Mitte ein. Da die Zellstränge nicht in Bindegewebe, sondern in eine »homogene Masse« eingelagert waren, ist die Wucherung auch in diesem Fall vielleicht eher zu dieser Gruppe als zu der der entzündlichen (s. unter 3.) zu rechnen.

Diese kleinen Epithelneubildungen sind wahrscheinlich als **senile Hyperplasieen** aufzufassen, analog jenen, die an der Pars plana des Ciliarkörpers schon lange bekannt sind (Kuhnt, Kerschbaumer vgl. S. 175). Doch ist, wenn cyklitische Veränderungen vorliegen, die Möglichkeit nicht auszuschliessen, dass es sich um die unter No. 3 besprochenen entzündlichen Wucherungen handelt (wie z. B. in den beiden letzterwähnten Fällen Alt's und dem Fall von Fuchs).

3. **Atypische Epithelwucherungen bei Cyclitis.** Wie wir sahen, kann bei Cyklitis das gefärbte wie das ungefärbte Epithel frühzeitig in den Glaskörperraum hinein proliferieren; bei späterer Organisation des Exsudats können die Epithelzüge und Stränge bestehen bleiben und, wenn die Wucherung gerade an einer umschriebenen Stelle stattgefunden hatte, zusammen mit dem schwartigen Bindegewebe eine tumorartige Verdickung bilden (cf. Fig. 54, S. 179). Dabei können die jungen Abkömmlinge des Pigmentepithels farblos sein. Krückmann führt aus, dass bei granulierenden Prozessen im Ciliarkörperbindegewebe kleine baumförmige Granulationsknöpfchen in den Glaskörper vorsprossen, welche von Epithel überzogen werden und dann bei der späteren Schrumpfung des Gewebes dichter aneinander zu liegen kommen, verkleben und verwachsen, so dass epithelausgekleidete Räume innerhalb des Gewebes entstehen. Mit Recht weist Krückmann darauf hin, dass das Bindegewebe solcher epithelialer Neubildungen meist nicht das normale präformierte, sondern neugebildete Schwarte ist, das Ganze sitzt dem präformierten Gewebe nur auf. In den seltenen Fällen, wo das Epithel in präformiertes Gewebe eingedrungen zu sein schien, zeigte dieses sich verändert, es hatten vorher entzündliche, granulierende Prozesse mit Ausgang in Sklerosierung sich darin abgespielt. Solche als entzündliche atypische Epithelwucherung (s. S. 18) aufzufassenden tumorartigen Proliferationen,

welche wohl nur Ausdruck einer übermässigen regenerativen Wucherung (Axenfeld) sind, finden sich sehr häufig.

Wahrscheinlich gehört auch der Fall von Schlipp unter diese Kategorie. Der entartete Bulbus war in der hinteren Hälfte fast ganz von pigmentierten und unpigmentierten Epithelien ausgefüllt, welche vielfach zu protoplasmatischen Bändern und Balken verschmolzen waren. Die Zellkerne zeigten sich vielfach kolossal vergrössert (degenerative Quellung?), das Protoplasma war häufig mit Fetttröpfchen und hyalinen Kügelchen durchsetzt. Zwischen den Zellzügen lagen, als eine Art Stroma, schwartiges Bindegewebe und Knochen, also entzündliche Produkte.

4. Endlich wären hier Fälle anzuführen, in denen wohl unzweifelhafte Tumoren vorlagen (da die Wucherung in die Muskulatur und die Iriswurzel eindrang), bei denen aber ungewiss war, von was für Elementen die gefundenen epithelialen Zellzüge und Schläuche abstammten und welche Bedeutung für die Geschwulst ihnen zukam. So bei den nicht sehr ausführlich beschriebenen Fällen, die Treacher-Collins als **„melanotische Drüsencarcinome"** bezeichnet hat. In einem solchen melanotischen Tumor fanden sich Züge uud Schläuche pigmentierter, grosser, polygonaler, epithelial angeordneter Zellen, welche der Autor auf eine Wucherung der von ihm als echte Drüsen aufgefassten Epitheleinstülpungen in der Pars plana (s. S. 175) zurückführt. Da aber ein Zusammenhang dieser Zellzüge mit dem Oberflächenepithel nicht demonstriert wird, so bleibt auch die Möglichkeit bestehen, dass die epithelial angeordneten grossen Zellen anderer Herkunft sind, vielleicht von Endothelien abstammen. Mit Sicherheit ist in den bisher vorliegenden Fällen (Treacher-Collins, ähnlich ein Aderhauttumor von Griffith) nach den Beschreibungen eine Entscheidung nicht zu treffen.

Fuchs, Arch. f. Ophth. 1883. Bd. 29.
Treacher-Collins, Transactions of the Ophth. Soc. 1891, Bd. 11.
Lagrange, Arch. d'Ophth. 1892, Bd. 12 und Traité des Tumeurs de l'Oeuil, Paris 1901.
Griffith, Transact. of the Ophth. Soc. 1894, Bd. 14.
Pergens, Arch. f. Augenh. 1896, Bd. 32.
Alt, Americ. Journal of Ophthalm. 1898, Bd. 15.
Axenfeld, Pathol. d. Auges, Bericht über 1895 und 1896 (S.-A. aus Lubarsch-Ostertag, Ergebnisse d. allgem. Path. und path. An. etc.), Wiesbaden 1898, S. 668/669.
Hanke, Arch. f. Ophth. 1899, Bd. 47.
Schlipp, Arch. f. Ophth. 1899, Bd. 48.
Krückmann, IX. Internat. Ophthalm.-Kongress, Utrecht 1899.
Emanuel, Virchow's Arch. 1900, Bd. 161.

b) Sekundäre Geschwülste.

Gliome und **Sarkome** können von der Chorioidea her per continuitatem in den Ciliarkörper eindringen. Ebenso metastatische **Aderhautcarcinome,** doch ist das ziemlich selten. v. Michel beschrieb in einem Auge mit metastatischem Chorioidalkrebs eine epitheliale Wucherung zwischen zwei Ciliarfortsätzen, die er auf Dissemination des Carcinoms zurückführt; doch könnte es sich hier auch um senile Hyperplasie des Ciliarepithels (s. S. 186) gehandelt haben.

v. Michel, Beitr. z. Onkologie d. Auges (S.-A. aus Festschrift d. physik.-med. Gesellsch. Würzburg) 1899. (Vgl. auch Gliom u. Aderhautsarkom.

Siebentes Kapitel.

Linse.

Normale Histologie. Die Linse besteht aus bandförmig platten Fasern verschiedener Dicke, deren Querschnitt prismatisch, meist sechseckig, doch auch an manchen Stellen unregelmässig, vier- und fünfeckig oder abgerundet ist. Sie sind durch eine leicht färbbare Kittsubstanz verbunden (Hämatoxylin, Eosin, v. Gieson u. a.). Die Linse ist von der strukturlos erscheinenden Kapsel umgeben. Ihre Dicke ist individuell verschieden, stets ist sie aber vorn dicker als hinten; das vordere Stück, die »Vorderkapsel«, geht über den Aequator in das hintere, die »Hinterkapsel«, über. Mit zunehmendem Alter wird die Kapsel dicker und bekommt auf dem Querschnitt eine feine Längsstreifung. An dem Aequator und dessen Umgebung verschmelzen mit der Kapsel die Zonulafasern. Der im Schnitt dreieckig erscheinende Raum, der von Linsenrand und Zonulafasern begrenzt und von letzteren auch durchsetzt wird, heisst Canalis Petiti, der schmale ringförmige Zwischenraum zwischen Linsenäquator und Ciliarfortsätzen ist der perilentale Raum.

Unter der Vorderkapsel sitzt das niedrige einschichtige Epithel, welches am Aequator höher kubisch bis cylindrisch wird, wobei die Elemente immer mehr schiefgestellt werden; das Epithel hört dicht hinter dem Aequator als solches auf, indem es zu Linsenfasern auswächst.

Diese Verhältnisse, sowie der Bau der Linse überhaupt, sind durch Kenntniss der Entwicklung leicht verständlich. Bekanntlich entwickelt sich die Linse aus einer Ectodermverdickung, welche sich einstülpt und zu einem Bläschen abschnürt, dessen Wand aus einer einfachen Epithelschicht besteht. Die Zellen der Hinterwand wachsen zu Linsenfasern aus, bis sie die Zellen der Vorderwand berühren, wobei ihre Kerne von der Hinterwand ab nach der Mitte rücken; die peripherstenauswachsenden Zellen am Aequator bleiben natürlich die kürzesten, da sie am frühesten an nicht auswachsende Epithelien anstossen. Der Uebergang der Epithelien zu den auswachsenden hinter dem Aequator ist ein ganz allmählicher. Die Vorderenden der ersten auswachsenden Zellen dieser Gegend sind spitz und liegen an dem Epithel dichter zusammen als die breiteren hinteren Enden an der Hinterkapsel; die Fasern sind nach aussen concav. Die aequatorialen Linsenfasern bilden durch diese Anordnung eine wirtelförmige Figur auf dem Meridionalschnitt (Linsenwirtel), die Kerne liegen auf einem solchen Schnitt in einer Bogenlinie, welche erst ein ganz kurzes Stückchen nach hinten verläuft, dann nach vorn umbiegt und mit nach vorn gerichteter Convexität die Linse durchzieht (Kernbogen). Die Fasern werden nach der Linsenachse zu immer mehr gradlinig. Während

dann in den älteren Fasern der Kern zu Grunde geht, erfolgt dicht hinter dem Aequator Apposition neuer Fasern. Die Zellneubildung erfolgt aber nicht hier, sondern im vorderen Epithel durch mitotische Teilung (Henle); dadurch werden die Epithelien weiter über den Aequator nach hinten geschoben, die letzten Epithelien bilden hier kurze meridionale Reihen (beim Menschen nicht so lang und regelmässig als bei anderen Wirbelthieren) und die letzte Epithelzelle wächst immer zu einer Linsenfaser aus; an, d. h. dicht hinter dem Aequator findet also nur das Auswachsen der Zellen statt, nicht ihre Vermehrung. Indem dieser Vorgang sich wiederholt, legt sich jede Faser genau auf die darunterliegende, sodass alle Fasern unter einer meridionalen Epithelreihe eine radiäre Lamelle zusammensetzen (Rabl). Die älteren Fasern werden von jüngeren umwachsen. Dann stossen die Fasern vorn und hinten in nicht ganz grade verlaufenden Nahtlinien zusammen, welche auf der Vorder- und Hinterfläche als Sternfiguren sichtbar sind. Im einfachsten Fall sind die Sterne dreistrahlig, der hintere hat die Form einer aufrechten, der vordere die eines umgekehrten Y. Durch sekundäre, auch wieder nicht ganz gradlinige und auch nicht von ganz symmetrischen Stellen in der Nähe der Mittelpunkte ausgehende Strahlen entstehen 6—9strahlige Sterne, An den Nahtlinien hören die Fasern gewöhnlich etwas kolbig verdickt auf. Da auch die Nähte genau auf einander liegen, so entstehen die Linsensubstanz durchsetzende feine Spalten. In diesen liegen häufig, besonders an der Hinterfläche, kuglige Eiweissmassen, welche bei der Härtung aus den Faserenden ausgetreten sind.

Je weiter wir von der Peripherie nach dem Centrum gehen, auf um so ältere Fasern stossen wir. Die Kerne der jüngsten sind rundlich oder etwas elliptisch; dann werden sie länger, oft in der Mitte flach eingeschnürt, einige werden sehr gross und intensiver färbbar, oder das Chromatin zerfällt in stark färbbare Körnchen und Kügelchen, die sich nicht selten an der Kernperipherie anhäufen; schliesslich ist in den ältesten der Kern ganz verschwunden. Im extrauterinen Leben bilden die älteren Fasern eine (durch Wasserverlust?) festere Masse, den Kern, im Gegensatz zu den peripheren, weicher bleibenden Schichten, der Rinde. Letztere ist sehr leicht durch Druck, Zug etc. in ihrer Form zu beeinflussen. Daher zeigt der Linsenrand oft zipfel- oder hügelartige Erhebungen, welche wohl den Stellen entsprechen, an denen Zonulafasern aus den Thälern zwischen Ciliarfortsätzen sich an den Linsenrand ansetzen, und welche wohl durch den Zug der Zonulafasern entstanden sind (Topolanski). Der Sklerosierungsprocess der Kernparthie beginnt in frühester Jugend und schreitet mit zunehmendem Alter immer mehr vor, wobei gleichzeitig immer wieder neue Fasern entstehen, die dann ihre Kerne verlieren und wieder von jüngeren kernhaltigen umwachsen werden. Da die Faserneubildung bis ins hohe Alter hinein fortdauert und nur an Intensität immer mehr abnimmt, so ist die Zahl der kernhaltigen Fasern beim Kind grösser als beim Erwachsenen, bei diesem grösser als beim Greis. Als Ausdruck dessen zeigen sich auf dem Meridionalschnitt die beiden Stücke des Kernbogens (welcher bei jungen Embryonen kontinuierlich von einer Seite zur anderen zieht) beim Kind am längsten, beim Erwachsenen kürzer, beim Greis am allerkürzesten, und dementsprechend nimmt die Zahl der Zellen, welche den Wirtel bilden, mit zunehmendem Alter immer mehr ab.

Auf einem gut gefärbten Meridionalschnitt durch die normale Linse eines Erwachsenen sehen wir in der Mitte eine relativ kleine Partie kurzer, axial verlaufender, nach den Seiten hin immer mehr auswärts-convex werdender Fasern; diese, die ältesten, sind ungleichmässig dick, ihr Contour ist, ebenso wie der der an sie anschliessenden, nicht gradlinig, sondern wellig oder gezähnelt, was als Ausdruck der Schrumpfung gedeutet wird. An diese Fasern schliessen sich Querschnitte an, die

meist sechseckig, prismatisch, aber zum Teil auch ungleichmässig vier- bis fünfeckig und abgerundet sind. Sie sind alle von etwas unregelmässiger Dicke, werden aber nach der Linsenperipherie zu immer dünner. Schliesslich sieht man nur, bei gewöhnlichen Präparationsmethoden, an der Peripherie eine concentrisch gestreifte Schicht. Das Ganze ist von den Spalten oder Nahtlinien durchsetzt. Die auf dem Meridonalschnitt sichtbare concentrische Streifung ist aber nicht, wie früher angenommen wurde, Ausdruck eines concentrisch geschichteten Aufbaus; denn dann müsste die concentrische Schichtung auch auf dem Aequatorialschnitt zu sehen sein. Wie Rabl gefunden hat, zeigt aber der Aequatorialschnitt bei allen Wirbeltieren nur radiäre Lamellen, die Linse erscheint auf einem solchen Schnitt nicht gebaut wie eine Zwiebel, sondern wie eine Apfelsine. Die Spaltbarkeit der Linse in concentrische Lamellen kommt nach Rabl nur daher, dass die gleich alten Fasern auch ziemlich gleiche physikalische Beschaffenheit haben.

Sehr häufig entstehen beim Härten und Schneiden und durch agonale resp. cadaveröse Veränderungen Kunstprodukte. Die Kapsel kann hinten, wo sie stets am dünnsten ist, einreissen. Aus dem Epithel können rundliche und eiförmige Eiweisstropfen austreten, wie man das auch an anderen Zellen gelegentlich sieht. Die aus den Faserenden austretenden Tropfen wurden bereits erwähnt, sie finden sich in den Spalten, namentlich an der Hinterfläche. Die meisten Autoren nehmen mit Becker an, dass die Linsenfasern nicht enggeschlossen und dicht an das Epithel resp. die Kapsel heranreichen, sondern dass hier capillare Spalten bestehen. Nach Gerinnung der in diesen Spalten befindlichen Ernährungsflüssigkeit findet man dann hier eine homogene Masse, welche, im Flächenpräparat, ein Netzwerk feiner Leisten auf der Kapselinnenfläche bildet. Zwischen Epithel und Linse, ebenso zwischen letzterer und Hinterkapsel finden sich in kadaverösen Linsen häufig die sog. Morgagni'schen Kugeln (s. S. 193) in den künstlich erweiterten Räumen. Zwischen den Fasern bilden sich bei der Härtung oft kleinere und grössere spindelförmige Lücken; diese sind zwar stets leer resp. mit Einbettungsmasse gefüllt, es ist aber trotzdem nicht immer möglich, sie von pathologischen Spaltbildungen zu unterscheiden, namentlich von kleineren, welche ebenso aussehen können; rundliche Lücken sind nie Kunstprodukte, ebenso wenig solche, die mit feinkörnigen Massen gefüllt sind. Endlich kann bei der Härtung die ganze Linse innerhalb der Kapsel schrumpfen; dann liegt ihr die Kapsel nicht überall dicht an, sondern bildet stellenweise Falten, zwischen Kapsel und Linsensubstanz findet sich Flüssigkeit. Die Linsenform wird durch die gewöhnlichen Fixirungsflüssigkeiten (Formol, Alcohol, Chromsalzmischungen) stark verändert. Nach v. Hippel (Arch. f. Ophth., 1898, Bd. 45) schrumpft die Linse namentlich in nicht aufgeschnittenen Augen bei Formolhärtung enorm. Rabl empfiehlt Sublimat-Platinchlorid und Sublimat-Pikrinsäure.

O. Becker, Zur Anatomie der gesunden und kranken Linse. Wiesbaden. 1883.

Topolanski, Klin. Monatsbl. f. Augenheilk. 1892. Bd. 32.

Rabl, Ueber den Bau und die Entwicklung der Linse. Leipzig. 1900.

1. Veränderungen in der geschlossenen Kapsel.

a) Allgemeines.

Primär proliferative Veränderungen der Linsenelemente sind nicht nachgewiesen, eine primäre »Phakitis« (Iwanoff) wird heute nicht mehr anerkannt. Alle Schädlichkeiten chemischer oder physikalischer Natur bewirken zunächst

regressive Veränderungen, an welche sich dann oft sekundär proliferative des Epithels anschliessen. Auch die proliferativen Bildungen verfallen in der Regel bald regressiven Umwandlungen.

Spalten- und Lückenbildung.

Bei den meisten Linsentrübungen, welche als Star bezeichnet werden, sind zunächst nicht die Fasern nachweislich verändert, sondern man findet zwischen den Fasern mit pathologischem Material gefüllte, rundliche oder spindelförmige Lücken verschiedenster Grösse. Die Längsrichtung der spindelförmigen Lücken ist parallel dem Faserverlauf, die rundlichen zeigen meist in gleicher Richtung verlaufende feine, im Schnitt als Spitzen erscheinende Ausläufer.

Der Inhalt dieser Lücken kann sich verschieden darstellen. Einmal sieht man grosse, blasse, tropfenartige Gebilde von ungleichem Umfang (Myelintropfen, Morgagni'sche Kugeln) (cf. Fig. 55, S. 197). Wo sie nicht dicht aneinanderliegen, sind sie kuglig, sonst werden sie in unregelmässige, rundlich-polygonale Formen gepresst. Liegen sie in einer Spalte dicht aneinander in einer Reihe, so entsteht ein Bild, welches einer Reihe kernloser Pflanzenzellen ähnlich ist, indem der Contour der die Spalte begrenzenden Linsenfasern zusammen mit dem der Einlagerungen wie der Querschnitt einer starken, doppelt contourierten Membran aussieht, während schmalere, quer und schräg die Spalte durchsetzende Linsenfasern unregelmässige Querwände darzustellen scheinen (Algenfiguren). Die Morgagni'schen Kugeln finden sich, wie oben (s. S. 192) erwähnt, auch als Artefakte in cadaverösen Linsen, besonders in den Nahtspalten.

Eine zweite Form des Spalteninhalts stellt sich als körnige oder homogene Masse dar (cf. Fig. 57, S. 202). Die Körnelung kann ziemlich grob sein, so dass sie schon bei schwacher Vergrösserung erkannt wird, oder so fein, dass die Masse bei schwacher Vergrösserung homogen aussieht und erst bei Immersion ihre Zusammensetzung aus feinsten Körnchen erkennen lässt. Manchmal ist auch die Masse im wesentlichen homogen und kann dann einige dichter und kompakter aussehende Klümpchen enthalten. Selten zeigt sie concentrische Schichtung. Häufig sind gröbere und feinste Körnchen gemischt. Diese Massen sind, ebenso wie die Morgagni'schen Kugeln, gegen Reagentien sehr widerstandsfähig, färben sich aber, im Gegensatz zu ihnen, sehr häufig intensiv mit Hämatoxylin, besonders die gröberen Körnchen pflegen stark färbbar zu sein. Bei Anwendung der Russel'schen

Färbung mit Carbolfuchsin und Jodgrün werden die Körnchen intensiv schwarzblau. Nach Heinzel tritt durch Benzoazurin Blaufärbung ein. Durch Alaunkarmin und Ammoniakkarmin nehmen sie nur einen gelblichen bis hellbräunlichen Farbenton an. Weigert's Resorcinfuchsinlösung lässt sie gewöhnlich ungefärbt, nur die homogenen Massen habe ich einmal schön rosagefärbt gefunden. — Die Färbung tritt manchmal nur am Rande der Ausfüllungsmassen ein, bleibt auch nicht selten an morphologisch gleichartigen Gebilden ganz aus oder tritt an einer Stelle ein, an einer anderen nicht. Die Härtungsmethode (Formalin, Alcohol, Chromsalzmischungen, Salpetersäure) ist ohne Einfluss.

Es handelt sich sowohl bei den Morgagni'schen Kugeln als den körnigen und homogenen Massen um Gerinnungsprodukte einer eiweisshaltigen Flüssigkeit. Ob die Gerinnung schon intra vitam bestand oder erst postmortal oder unter dem Einfluss der Härtung vor sich gegangen ist, wissen wir nicht.

Ueber das Zustandekommen der Lücken und der Flüssigkeitsansammlungen s. u. bei den speziellen Starformen (Cat. senil. und Cat. zonul.).

Linsenfasern.

Bei der physiologischen Rückbildung der Fasern, welche zur Bildung des Linsenkerns führt, bekommen die Fasern ungleichmässige Kaliber und wellige oder gezähnelte Kontouren. Unter pathologischen Verhältnissen tritt dies an den kernhaltigen äquatorialen Linsenfasern auf. Manchmal beobachtet man an Linsenfasern als erstes Zeichen des Zerfalls eine molekulare Trübung, deren chemische Natur (Fett?) nicht sichergestellt ist. Häufiger sind Quellungserscheinungen. Dabei werden die Fasern an einer oder an mehreren Stellen spindelförmig aufgetrieben, kürzere Fasern nehmen keulen- oder flaschenförmige Gestalt an, kernhaltige können dann den aus den Epithelien entstehenden »Blasenzellen« (s. S. 199) ähnlich werden. — In den Linsenfasern treten ferner Vacuolen auf, welche zusammenfliessen und so grössere, mit Flüssigkeit gefüllte Hohlräume bilden können. Oft tritt der Faserinhalt aus der Hülle in Tropfenform aus, namentlich an den Sternstrahlen (Nahtspalten). Die Tropfen sind blasse, nur schwach färbbare Gebilde, welche von den sog. Morgagni'schen Kugeln (s. o. S. 193) nicht zu unterscheiden sind.

Die Kerne der jüngeren Linsenfasern zeigen unter pathologischen Verhältnissen ähnliche Degenerationserscheinungen wie beim physiologischen Kernschwund. Die Kerne werden länger,

schmaler, oft bisquitförmig, das Chromatin zerfällt zu stark färbbaren Kügelchen oder Bröckeln, manchmal auch zu Querbändern, sodass der Kern nach der Färbung quergestreift oder geschichtet erscheint; Vacuolen treten auf, um die Kernreste bildet sich ein heller Hof. Die spindelförmige, aufgetriebene Stelle, an welcher der Kern sass, enthält als letztes Anzeichen desselben noch längere Zeit eine helle Lücke, die schliesslich auch verschwindet.

In zerfallenen Linsenpartieen häufig, seltener in erhaltenen, kommen Kalkablagerungen vor in Form feiner Körnchen, welche zu grösseren, kompakten, unregelmässig begrenzten Massen sich aneinanderlagern können; manchmal findet man auch grössere Haufen glänzender, grober, kugeliger Körner. — Ferner kommen homogen aussehende, mit Hämatoxylin stark färbbare, drusige Gebilde wohl colloider Natur vor, die, zum Unterschied gegen Kalk, in Mineralsäuren nicht löslich sind. — In zerfallenen Linsenmassen findet man ferner ausser den Eiweisskugeln und Detritus, manchmal Fetttropfen, Fettsäurekrystalle und Cholestearintafeln.

Epithelien.

a) Degenerative Prozesse.

Im Senium werden die Epithelzellen niedriger, am Aequator bekommen sie Ausläufer, die Zahl der sich teilenden Kerne nimmt ab. Man findet weniger als sonst Kerne, die sich stärker färben lassen, als die der Umgebung; derartige Kerne sind nach Becker solche, welche entweder unmittelbar vor oder nach der Teilung stehen.

Infolge starker elektrischer Entladungen vor dem Auge (Blitzschlag) geht das Epithel zu Grunde, indem das Protoplasma vacuolisiert wird und der Kern schrumpft (Kiribuchi).

Schirmer fand kurze Zeit nach experimenteller Tritur der klaren Kaninchenlinse (Förster's Methode der Starmaturation) die Epithelien an den Stellen, welche dem Drucke ausgesetzt gewesen waren, abgestorben. Zuerst wurde das Protoplasma verändert, indem an Stelle der normalen feinen Körnelung einzelne gröbere, mit Karmin färbbare Körnchen auftraten, während jene aufgehellt wurde; unmittelbar darauf zerfiel das Protoplasma zu Detritus. Langsamer erfolgte die Degeneration der Kerne, und zwar nach einem Modus, welcher dem physiologischen Kernschwund kernhaltiger Linsenfasern ähnlich ist. Das Chromatin zerfällt in einzelne, intensiv färbbare Kügelchen oder Bröckel, die durch Fäden miteinander in Verbindung stehen können. Dazwischen treten Vacuolen auf.

Um die färbbaren Kernreste bildet sich ein heller, nach aussen scharf begrenzter Ring oder Hof; da dieser nie einen grösseren Durchmesser hat, als der normale Kern, so kann er nur durch Schrumpfung des chromatischen Teiles, nicht auf Kosten des umgebenden Protoplasma entstanden sein. Da die kleinsten und dunkelsten Kerne die kleinsten Vacuolen, aber den breitesten Hof besitzen, und da bei noch partieller Kernschrumpfung an den intensiv färbbaren Teilen der Beginn der Hofbildung in Sichelform schon sichtbar ist, wenn an den helleren sich noch nichts davon zeigt, schliesst Schirmer wohl mit Recht, dass »Vacuoleninhalt und Kernsaft austreten und sich um die in gleichem Masse schrumpfende Chromatinsubstanz als heller Hof sammeln«. Die Vacuolen entstehen nach Schirmer durch Ansammlung von Kernsaft und vielleicht auch von Kammerwasser; wahrscheinlich steht jedenfalls der Eintritt des letzteren in den Kapselsack zum Auftreten der Vacuolen in Beziehung. Auf eine direkte Zerquetschung ist der Zelltod deswegen nicht zu beziehen, weil die Veränderungen erst eine gewisse, wenn auch ziemlich kurze Zeit (ca. $^1/_2$ Stunde) nach dem Eingriff sichtbar werden.

Eine besondere Degeneration der Epithelien führt zur Bildung drusiger Auflagerungen auf der Kapselinnenfläche, die oft ebenso aussehen wie die Kapselsubstanz selbst. Allmählich wird der Kern unter Schwund des Chromatins in eine homogene, stark lichtbrechende Substanz umgewandelt. Später geht das Protoplasma zu Grunde. Die aus dem Kern hervorgegangenen Massen werden grösser, berühren sich und verschmelzen mit einander zu drusigen Gebilden, ähnlich den Drusen der Chorioidea (H. Müller). Diese Drusenbildung fand Becker häufig an der Kapsel überreifer Cataracte.

Vollständigen Schwund der Epithelien fand v. Hippel bei einer spontan zum grössten Teil resorbierten Cataract in einem Glaukomauge; der gefaltete Kapselsack enthielt ausser dem glattrandigen Kern nur Flüssigkeit. Auch in zwei Augen, welche Eisensplitter bargen, und in welchen die Linsensubstanz spurlos verschwunden war, fehlte das Kapselepithel vollständig. v. Hippel hält diesen Befund für die Resorption der Linsenmasse insofern für bedeutungsvoll, als »das Zugrundegehen des Epithels den Zutritt von Kammerwasser durch die Kapsel hindurch begünstigen muss.«

b) Proliferative Vorgänge.

1. Eine regenerative Zellvermehrung tritt einige Zeit nach Tritur der Linse ein (Schirmer), während der durch Absterben

von Zellen entstandene Defekt zunächst durch Platterwerden der umgebenden Epithelien teilweise gedeckt wird. Als regenerativ ist auch die Wucherung aufzufassen, welche die Rückseite der oben beschriebenen Drusen mehr oder weniger vollständig überziehen kann (Becker).

2. Der Vorderkapselstar entsteht durch eine Wucherung des Epithels (Fig. 55 u. 56). Nach Becker geht der Zellneubildung dabei ein Auswachsen der protoplasmatischen Zellleiber voraus, indem lange, hyalin aussehende Fortsätze sich entwickeln, die vielfach mit einander in Verbindung treten und so Zellennetze herstellen (Flächenpräparat!); die Maschen enthalten weniger veränderte Epithelien, während die Kerne in den Knoten des Netzes haufenweise zusammenliegen. Gehen die Kerne später zu Grunde, so entstehen unter Degeneration der Bildung einfache glashäutige Auflagerungen der Kapselinnenfläche. — Gewöhnlich geht die Zellwucherung aber weiter. Auf Querschnitten erkennt man, dass vergrösserte und gewucherte Epithelien sich zwischen Nachbarzellen und Kapsel einschieben, die normalen Zellen am Rande hochheben und durch weitere Vermehrung mit Absonderung von neuer Zwischensubstanz in Dicke und Breite wachsen.

Schirmer beschreibt die Anfangsstadien anders: das wuchernde Epithel schiebt sich nicht zwischen Kapsel und die unveränderten Nachbarn ein, sondern bildet kleine Hügel, welche die normale Epithellage unterbrechen.

Die Epithelien werden zu langgestreckten, im Vertikalschnitt auch in der Seitenansicht spindelförmigen Elementen; isoliert zeigen



Fig. 55.
Vorderkapselstar. 1 Vorderkapsel, 2 Kapselstar, 3 Myelintropfen, teils kuglig, teils polygonal abgeplattet. — Gegen die erhaltene, nicht mehr in der Abbildung wiedergegebene Linsenpartie, die nach unten zu denken ist, liegt ganz feinkörnig geronnene Masse. — v. Gieson. — V. = 30.

sie sich nach Schirmer als bandartig abgeplattete, längliche Zellen, deren Ausläufer an beiden Seiten spitz enden. Die Zellen scheiden eine homogene Zwischensubstanz ab, welche als lamelläres Gewebe erscheint, in dessen Lücken die Zellen liegen.

Das Ganze sieht ähnlich aus wie geschichtetes Bindegewebe (z. B. in der Cornea), verhält sich aber chemisch nicht wie dieses, sondern durchaus wie Kapselsubstanz (Schirmer); Wagenmann fand innerhalb der Kapselcataract Zellhaufen und sogar einzelne Zellen von einer wohldifferenzierten, der Kapsel gleichenden Substanz in Gestalt eines membranösen Saumes umzogen.

Einschichtiges Epithel überzieht in der Regel (aber nicht immer) die der Linse zugekehrte Oberfläche des Kapselstares eine

Fig. 56.
Vorderkapselstar. V = Vorderkapsel. E = Kapselepithel, L = Linse. — In den Spalten teils rundliche und längliche Zellkerne, teils körnige und homogene Masse sichtbar. — v. Gieson. — V. = 240.

Strecke weit, nur ganz ausnahmsweise in toto, bei jüngeren Individuen gewöhnlich weiter als bei älteren (Schirmer). Soweit dieser Epithelbelag reicht, findet sich gewöhnlich eine nicht sehr dicke homogene Schicht zwischen ihm und dem Kapselstar, welche sich meist noch über den Rand des letzteren hinaus erstreckt und dann, durch eine feine Linie abgegrenzt, der Vorderkapsel eine Strecke weit anliegt, um schliesslich mit ihr zu verschmelzen. Becker fasste diese Schicht als abgespaltene Kapsel auf, Wagenmann und namentlich Schirmer haben aber nachgewiesen, dass es sich um eine Neuproduktion von Kapsel seitens der Epithelzellen handelt. Nach Schirmer ist die feine Trennungslinie zwischen der dickeren alten und der dünneren jüngeren Kapselschicht der Ausdruck einer Stockung oder Unregelmässigkeit der physiologischen Abscheidung von Kapselsubstanz durch die Epithelien.

Regelmässig treten in Kapselcataracten regressive Veränderungen ein. Die Zellen können sogar ganz zu Grunde gehen; in den Spalten findet man dann körnig-krümlige, amorphe Masse. Cholestearinkrystalle können auftreten. Namentlich häufig findet Kalkablagerung statt. Zunächst treten gewöhnlich feine Körnchen in den Gewebslücken auf, schliesslich kann die ganze Neubildung so massenhaft und dicht von ihnen durchsetzt sein, dass stalactitenähnliche Ablagerungen (H. Müller) entstehen. Kalkkrystalle hat Becker nicht gefunden.

3. Epithel der Hinterkapsel. Bei der physiologischen Vermehrung der Epithelien würden diese über den Aequator hinaus nach hinten gedrängt werden und schliesslich die Innenfläche auch der hinteren Kapsel überziehen, wenn nicht eben die äquatorialen Zellen zu Linsenfasern auswachsen würden; die Bildung des Linsenwirtels ist die Ursache, dass die Epithelschicht am Aequator aufhört. Ist nun der Wirtel zerstört, so fällt dieses Hindernis fort. Es tritt dann keine Faserneubildung mehr ein, wahrscheinlich wohl, weil die Druckverhältnisse, welche jedenfalls mit formbestimmend für die Gestalt der auswachsenden Fasern sind, sich durch den Zerfall von Linsenelementen geändert haben; vermutlich spielt auch eine Störung in der meridionalen Anordnung der letzten Epithelien (s. S. 191) eine Rolle dabei. Infolge der bis ins höchste Alter vorhandenen Proliferationsfähigkeit der Epithelien führt die Neubildung derselben dann zu einem Hinüberschieben der Zellschicht über den Aequator hinaus, sodass schliesslich, und zwar in sehr kurzer Zeit (Becker), die ganze Kapselinnenfläche von einschichtigem Epithel überzogen ist. Dabei behalten die Zellen nur sehr selten ihre normale Gestalt; höchstens bei ganz jungen Individuen und bei Cataracten Neugeborener kommt das vor. Gewöhnlich sind die Zellen ungleichmässig gross und unregelmässig geformt; daher wird der Zellbelag nicht als echtes Epithel, sondern als »Pseudoepithel« bezeichnet. Eine sehr bedeutende Epithelwucherung, flächenhaft und in Form von Wülsten, fand v. Geuns nach Unterbindung der Vortexvenen in Kaninchenlinsen, sowohl wenn die Corticalis verflüssigt, als auch wenn diese normal geblieben war.

c) Bildung von Blasenzellen.

Die an abnormer Stelle befindlichen Epithelien — mögen sie dicht unter der Vorderkapsel, von dieser durch zwischengeschobenes junges Epithel getrennt, oder auf der Innenfläche

der Hinterkapsel als »Pseudoepithel« sich finden — neigen zu einer Umwandlung, die Becker als »hydropische« bezeichnet. Die Epithelien werden dabei zu grossen, wo sie frei liegen, rundlich-blasenförmigen, sonst etwas schlauchförmig in die Länge gezogenen oder sonstwie durch gegenseitigen Druck in unregelmässige, im Schnitt rundlich-polygonale Formen gepressten Gebilden (Wedl's Blasenzellen). Nichtvergrösserte Epithelien, welche zwischen den Blasenzellen liegen, werden zu schmaleren Formen mit stärker färbbarem Protoplasma zusammengedrückt. Der Kern dieser grossen Zellen pflegt dann später zu degenerieren, die Zellen zerfallen, und ihr Inhalt fliesst zusammen. Von vornherein ist aber in der Bildung dieser Elemente wohl nicht eine einfache Degeneration der Epithelien zu erblicken, sondern vielmehr nur der Ausdruck der diesen innewohnenden Fähigkeit, zu Linsenfasern auszuwachsen, eine Fähigkeit, die sich bei den in Rede stehenden Verhältnissen nur deswegen abnorm äussert, weil die Druckverhältnisse und die Regelmässigkeit der Epithelverschiebung geändert sind. Die Form der Kugel dürfte als diejenige anzusehen sein, welche die Epithelzellen bei ihrem Auswachsen annehmen, wenn ihre Wachstumsrichtung durch den gewöhnlichen intrakapsulären Druck und die Konfiguration der Nachbarn nicht beeinflusst ist (Becker). Dass nicht nur Epithelien, sondern auch die schon ausgewachsenen jungen Linsenfasern nach Druckherabsetzung in der Umgebung ebenfalls zu blasenzellenähnlichen Gebilden werden können, wurde bereits oben (S. 194) erwähnt.

Mitosen finden sich in den Blasenzellen niemals, nach Becker auch nicht in den Hinterkapselepithelien; doch fand v. Geuns bei seiner experimentellen Cataracterzeugung durch Unterbindung der Wirbelvenen beim Kaninchen reichlich Mitosen im neugebildeten Hinterkapselepithel. Jedenfalls sind in letzterem beim Menschen Kernteilungsfiguren bisher nicht beobachtet worden. Um so bemerkenswerter ist die Thatsache, dass auch auf der Innenfläche der Hinterkapsel geschichtete Bildungen auftreten können, welche in ihrem Gefüge dem Vorderkapselstar (s. S. 197) vollständig gleichen.

H. Müller, Ges. Schriften, herausg. v. Becker, Leipzig 1872.
Becker, Zur Anatomie der gesunden und kranken Linse. Wiesbaden 1883.
Schirmer, Arch. f. Ophth. 1888. Bd. 34.
Derselbe, Arch. f. Ophth. 1889. Bd. 35.
Wagenmann, Ibidem.
Meyer, Arch. f. Ophth. 1898. Bd. 45.
v. Geuns, Arch. f. Ophth. 1899. Bd. 47.
Kiribuchi, Arch. f. Ophth. 1900. Bd. 50.

B. Spezielle Starformen.

Cataracta senilis.

In Linsen mit beginnendem Star zeigen sich in der Rinde, besonders der Aequatorialgegend, zwischen den intakten Fasern spindelförmige und linsenförmige Lücken, welche intra vitam mit klarer Flüssigkeit gefüllt sein können, im Präparat Myelintropfen und körnige Massen (s. S. 193) enthalten. Solche Linsen sind kleiner als normale gleichaltrige (Priestly Smith). Die Ursache der Spaltenbildung ist eine excessive Schrumpfung des Kerns, »ein Excess in der physiologischen Rückbildung« (Becker). Durch die Stagnation der Ernährungsflüssigkeit in den Lücken kommt es zu einer (chemischen?) Veränderung derselben und Diffusion zwischen ihr und dem Linsenfaserinhalt. Nach Alt tritt auch mehr Flüssigkeit von aussen in die Rinde ein, besonders am Aequator, welche sich auch in Form myelinartiger Tropfen etc. in den Lücken absetzt. Frühzeitig quellen die jungen äquatorialen Linsenfasern zu keulen- und spindelförmigen, blasenzellenartigen Gebilden mit runzeliger, im Schnitt wellig verlaufender Begrenzung auf. Sekundär treten dann, durch die Diffusion zwischen Lückeninhalt und Faserinhalt bedingt, Zerfallserscheinungen an den die Spalten begrenzenden Fasern selbst auf. Sie werden molekular getrübt, quellen in unregelmässiger Weise auf, der Inhalt zeigt Tröpfchen, die Fasern zerfallen zu Detritus und Morgagni'schen Kugeln, welche sich dem Spalteninhalt beimischen. Die anatomische Grundlage der speichenförmigen Trübungen findet man in radiären Spalten, welche mit den gewöhnlich stark in Hämatoxylin färbbaren, körnigen Massen oder Morgagni'schen Kugeln oder beiden gefüllt sind. Ob diese radiären Spalten ausschliesslich den Sternstrahlen entsprechen, wie Alt will, ist etwas zweifelhaft, da dieser Autor einmal 13 radiäre Spalten auf einem Aequatorialschnitt zählte, während die höchste Anzahl der Sternstrahlen in der Regel 9 beträgt. Vielleicht hängt das Auftreten dieser radiären Spalten mehr mit dem Aufbau der Linse aus radiären Lamellen zusammen, sei es, dass einzelne Lamellen selbst zerfallen, sei es, dass zwischen einzelnen Lamellen entstandene Lücken zu einer zusammenhängenden Spalte zusammengeflossen sind.

Frühzeitig tritt Proliferation des Epithels ein. Nach Becker ist die Ursache in der mit der excessiven Kernschrumpfung einhergehenden Herabsetzung des intrakapsulären Druckes und der vermehrten Zufuhr normalen Nährmaterials zu erblicken.

Die proliferierenden Epithelien bilden seltener einfach umschriebene mehrschichtige Verdickungen, gewöhnlich entstehen Blasenzellen. Da die äquatorialen Fasern schon in gar nicht sehr weit vorgeschrittenen Cataracten zerstört sein können (Alt), so sind auch die Bedingungen für ein Hinüberwuchern der Epithelien über den Aequator hinaus gegeben. Doch möchte ich erwähnen,



Fig. 57.
Cateracta senilis provectior. (Klinisch waren zahlreiche Speichen sichtbar, sonst war das Auge normal.) — V = Vorn. — H = Hinten. — Kapsel und, zum grössten Teil, Epithel im Schnitt abgelöst und nicht abgebildet. — E = Rest des Epithels. — W = Stück des Wirtels, die äusserste äquatoriale Partie nicht mitgezeichnet. Die Fasern hier ungleichmässig. — K = normaler Kern, die rechteckigen Querschnitte der platten prismatischen Fasern im Original deutlicher als in der Reproduktion. Die kleinen spindelförmigen leeren Lücken sind Kunstprodukte. Die Peripherie des Kernes und ebenso die peripherischen Linsenschichten am Aequator stärker mit Hämatoxylin gefärbt. In den Cortexpartieen sind die Fasern namentlich in der Umgebung des Kerns durch körnige, mit Hämatoxylin fast überall intensiv färbbare Massen auseinandergedrängt. — Häm. Eos. — V. = 40.

dass ich in zwei Augen mit Catar. incip. das Epithel ganz normal gefunden habe.

Mit dem Fortschreiten der Cataractbildung treten dann immer mehr meist feine Lücken zwischen den Fasern auf, die gewöhnlich bei Hämatoxylinfärbung als blaue Fleckchen erscheinen. Immer mehr Fasern zerfallen und zerreissen, die Bruchstücke mischen sich dem übrigen Inhalt der inzwischen grösser gewordenen Spalten bei. Durch Zusammenfliessen von Vacuolen entstehen grössere, unregelmässig begrenzte, mit Flüssigkeit gefüllte Hohlräume. Auch Blasenzellen können nach Alt konfluieren; es entstehen grössere, kernhaltige, blasige Gebilde, nach Schwund der

Kerne grössere und kleinere, mit gerinnbarer Flüssigkeit gefüllte Räume. Die Flüssigkeit färbt sich gewöhnlich etwas mit Eosin.

Im reifen Star ist schliesslich die ganze Rinde in eine Masse umgewandelt, in welcher wir, ausser zahlreichen erhaltenen Linsenfasern gezähnelte, geschrumpfte oder gequollene Bruchstücke solcher, Detritus, Myelintropfen (Morgagni'sche Kugeln), Algenfiguren, Fetttropfen, nicht selten auch Cholestearintafeln, später auch Kalkkörnchen finden. Auch kleine, unregelmässig rundliche, manchmal trommelschläger- oder hantelförmige Gebilde kommen vor, die sich nach Russel tiefrot färben, wie die Fuchsinkörperchen dieses Autors. Die veränderte Rinde ist vom Epithel und der Hinterkapsel vielfach durch eine schmale Flüssigkeitsschicht getrennt. Das Epithel selbst zeigt in der Regel die bekannten Proliferationserscheinungen zu umschriebenen Haufen, richtigen Kapselstaren (s. S. 197) und Pseudoepithel der Hinterkapsel.

Im Stadium der Ueberreife pflegen bekanntlich diese Kapselstarbildungen ziemlich konstant vorzukommen. Bei diesen hypermaturen Staren können die kortikalen Zerfallsmassen durch Diffusion (wohl erst nach weiterer Verkleinerung und Auflösung) aus der Linse fortgeschafft werden, an ihrer Stelle findet sich dann eine homogen gerinnende Flüssigkeit, in welcher nur der Kern erhalten bleibt (Cat. Morgagniana) (cf. S. 196).

Der Kern bleibt bei der senilen Cataract in seiner Struktur ganz unverändert. Höchstens treten manchmal an seinem Rande geringe Auszackungen auf, welche wohl mit Becker als Anzeichen einer schwachen Resorption zu deuten sind.

Eine besondere Form des Alters-Stars stellt die Cataracta senilis praematura punctata (Becker) dar, welche Hess mikroskopisch untersucht hat. Auch hier ist, im Gegensatz zu anderen, manchmal mit ähnlichen Veränderungen der Rinde komplizierten Staren (Schichtstar) der Kern ganz unverändert. Zwischen den perinukleären, selbst ganz unveränderten Fasern liegen homogene oder sehr feinkörnige Massen. Ihre Form ist meist regelmässig, auf dem Meridionalschnitt gestreckt elliptisch, auch wenn die Räume, in welchen sie liegen, spindelförmig sind. Seltener füllen sie solche spindelförmigen Lücken ganz aus. Mehrfach sind auch die Lücken selbst nicht spindelförmig, sondern ebenfalls elliptisch, die Linsenfasern liegen dann den stumpfen Enden der Massen dicht an. Am reichlichsten treten die Massen in den dem Kernäquator aufliegenden Cortexmassen auf. Sie färbten sich intensiv mit Hämatoxylin, wurden bei starker Ammoniakcarminfärbung leicht bräunlichgelb, quollen in Salzsäure, Salpetersäure, Essigsäure nur mässig auf. Die Lücken stehen

nicht miteinander in Verbindung. Die Linsenfasern selbst fand Hess unverändert. — Worin der Grund für die Bildung dieser eigentümlichen, kleinen linsenförmigen Lücken zu suchen ist, welche von der gewöhnlichen senilen Cataractentwicklung so wesentlich abweicht, ist nicht erkannt. Hess nimmt als Grund dafür, dass hier die Hohlräume nicht das gewöhnliche Aussehen der Spalten haben, welche die Entstehung des senilen Cataract einleiten, »eine aussergewöhnliche anatomische Anordnung der entsprechenden Linsenfaserpartieen« an. »Für die Annahme eines abweichenden Verhaltens spricht gewiss auch die eigentümliche Erscheinung, dass trotz des verhältnismässig jugendlichen Alters der Patienten die Linsen mit völlig klarer Rindensubstanz bei der Extraktion vollständig und auf einen Wurf aus der Kapsel sich entbinden liessen«.

Anhangsweise sei erwähnt, dass die sog. Cat. nigra nichts mit einer auf Kernschrumpfung beruhenden Starbildung der Corticalis zu thun hat, sondern auf einer excessiv ausgedehnten Sklerosierung beruht, so dass ein übermässig grosser Teil der Linse zu »Kern« wird.

Becker, Zur Anatomie d. gesunden u. kranken Linse. Wiesbaden 1883.
Hess, Arch. f. Ophth. 1893. Bd. 39.
Alt, Americ. Journ. of Ophthalm. 1899.
v. Hippel, Arch. f. Ophth. 1900. Bd. 50.

Cataracta juvenilis acquisita.

Erworbene Stare jugendlicher Individuen treten unter der Einwirkung von Erkrankungen des Auges oder des Körpers (Diabetes) auf (konsekutive Stare). Hier finden sich unregelmässig verteilt, aber zuerst besonders in der Rinde, grosse und kleine, mit Myelin und feinkörnigen Eiweissmassen gefüllte Hohlräume. Besonders zahlreich sind ferner Quellungserscheinungen der Fasern und der Epithelien, die Vacuolen und die Blasenzellen; ein grosser Teil der Linse kann aus den letzteren zusammengesetzt sein. Sehr häufig wird die ganze Corticalis verflüssigt. Auch bildet sich hier besonders oft eine ziemlich regelmässige Epithelschicht auf der Hinterkapsel.

Bei Cataracta diabetica fand Deutschmann, in Bestätigung eines Befundes von Becker, dass die Kerne der Epithelien und der Linsenfasern sich ungleichmässig färbten und vielfach Zeichen molekulären Zerfalls darboten. Deutschmann nimmt an, dass unter dem Einfluss der diabetischen Dyskrasie Linsenelemente primär absterben, worauf Diffusionsvorgänge eintreten, welche Trübung und Blähung hervorrufen.

Die centrale Partie jugendlicher cataractöser Linsen ist meist nicht von den übrigen Teilen unterschieden. Manchmal erscheint sie homogen. Oft ist sie auch von Vacuolen durchsetzt. Ferner finden sich hier oft, namentlich bei sehr früh erworbenen oder angeborenen Staren, massenhaft kleine elliptische, mit Hämatoxylin färbbare Fleckchen in den Linsenfasern, die genau wie Kerne aussehen; doch ist ihre Zahl manchmal so gross, dass sie wohl kaum als solche gedeutet werden dürfen.

In längere Zeit bestehenden jugendlichen Cataracten finden sich besonders häufig Ablagerungen von Kalkkörnchen und drusigen, colloidartigen Massen.

Becker, Zur Anatomie d. gesunden u. kranken Linse. Wiesbaden 1883.
Deutschmann, Arch f. Ophth. 1887. Bd. 33.

Cataracta zonularis und verwandte Starformen (C. centralis, C. totalis congenita).

Die Trübungszone beim Schichtstar besteht aus einer Schicht feiner Tröpfchen (Schirmer) resp. mit feinsten Körnchen gefüllter, sehr kleiner Lücken, welche auf dem Meridionalschnitt als ovaläres, den Kern umziehendes Band sich darstellt. Die Lücken liegen zwischen den Fasern. Die Grenze nach aussen gegen die unveränderten Corticalschichten hin ist fast immer eine ganz scharfe, nach innen gegen den Kern zu aber nicht, indem auch dieser stets von ähnlichen Lücken in wechselnder Menge durchsetzt ist; diese nehmen an Zahl von der Kernperipherie nach dem Centrum hin ab, wobei die Grösse der einzelnen zunimmt. Der Inhalt färbt sich meist mit Hämatoxylin und Benzoazurin (Heinzel), manchmal bleibt er ungefärbt, verhält sich also nicht anders als die Eiweissmassen in Spalten bei anderen Staren. In einem extrahierten Schichtstar vom Erwachsenen, welchen ich untersuchen konnte, nahmen die Tröpfchen kein Hämatoxylin an, blieben sogar bei der Russel'schen Methode farblos, doch wurden sie mit Weigert's Resorcinfuchsin schön rosa, während die übrige Linsensubstanz einen leicht graublauen Ton annahm. Manchmal färben sich auch hier die angrenzenden Corticalpartieen, wenn der Lückeninhalt ungefärbt bleibt (cf. S. 194). Sind mehrere Trübungsschichten vorhanden, so verhalten sich diese in ihrem mikroskopischen Aussehen ebenso wie die erste, sie sind von dieser und von einander durch unveränderte Corticalis getrennt. Nur wenn Reiterchen vorhanden waren, zeigen sich auch in der sonst unveränderten Rinde grössere, auf Meridionalschnitten die aequatorialen Teile sichelförmig umgebende Spalten, deren

Inhalt sich bei Färbungen ebenso wie der der Lücken in der Schichtstarzone oder entgegengesetzt verhalten kann.

Bei der Catar. centralis sind die Veränderungen im Kern qualitativ dieselben wie beim gewöhnlichen Schichtstar, nur quantitav stärker, die Tröpfchen sind zahlreicher. (Schirmer.)

Die gleichen Kernveränderungen fand Hess bei einer Catar. totalis congenita. Die Corticalis war hier grösstenteils verflüssigt, im Präparat in eine ganz homogene Masse umgewandelt, nur einige subkapsuläre Reste waren noch vorhanden, von denen die dem verflüssigten Teil zunächst liegenden Vacuolen, Algenfiguren und feinkörnigen Zerfall zeigten.

Nach Schirmer entstehen Schicht- und Centralstare dadurch, dass eine unbekannte Schädlichkeit (Ernährungsstörung) in den zur Zeit der Einwirkung gebildeten und während derselben sich bildenden Faserpartieen Veränderungen hervorruft, wodurch Tröpfchen erzeugt werden, die vielleicht anfangs in den Fasern liegen und erst bei ihrer Schrumpfung aus diesen herausgepresst werden, vielleicht aber auch von vornherein zwischen den Fasern gelegen sind. Die später gebildeten Fasern sind normal und durchsichtig. Je nach der Zeit und Intensität, in welcher die Schädlichkeit einwirkte, entstehen verschiedene Starformen: Centralstare bei intensiver und besonders sehr frühzeitiger Ernährungsstörung, Schichtstare durch eine relativ späte und geringgradige Störung; dazwischen giebt es dann Abstufungen und Uebergänge. Der angeborene Totalstar ist nach Hess nur ein weiter entwickelter Central-Schichtstar, indem hier nicht, wie sonst, normale Corticalis sich über die veränderten Teile legt, sondern auch diese, wohl durch Fortdauer der Störung, zerstört und, wie gewöhnlich bei jugendlichen Staren, verflüssigt wird.

Häufig zeigt sich der Kern in Schichtstarlinsen geschrumpft, oft ungleichmässig; dann bekommt er unregelmässige Gestalt, wird biscuitförmig oder zeigt Einziehungen. Die anliegenden Corticalpartien senken sich diesen Einziehungen entsprechend in den Kern ein (v. Hippel): das spricht gegen die Ansicht von Peters, dass die Erkrankung des Kerns beim Schichtstar das Primäre sei und dass erst durch die Schrumpfung des Kernes, welchem die Corticalteile nicht folgen könnten, die Lückenbildungen zwischen den Fasern entstehen.

Manchmal ist der Kern an der Hinterkapsel adhärent; dann kann er nicht ganz von den Linsenfasern umwachsen werden. Eine solche Adhärenz kommt auch an der Vorderkapsel oder an einem vorderen Kapselstar vor. In einem Falle Heinzel's war ausser einer excentrischen hinteren wahrscheinlich auch eine schmale

vordere Adhäsion (ohne Kapselstar) vorhanden. Der Kern war dabei so gestaltet, dass er schräg von vorn nach hinten zog; die hn zusammensetzenden Fasern zeigten deutlich diesen Verlauf, während die Anordnung der übrigen Linsenfasern fast normal war. Die vordere Spitze dieses spindelförmig ausgezogenen Kerns erreichte aber die Kapsel nicht mehr. — Bei der fortschreitenden Apposition von Linsenfasern bleiben die Adhäsionsstellen natürlich frei von Fasern, und der Kern resp. die Verwachsungsstelle muss beim Wachstum der Linse von vorn nach hinten in die Länge gezogen werden. So kommt es zur Bildung der Cataracta fusiformis oder axialis (Knies, Leber). Alle bisher beobachteten Fälle von Spindelstar waren mit Cat. zonularis resp. centralis kombiniert (Bach).

Knies, Arch. f. Ophth. 1877. Bd. 23.
Leber, Arch. f. Ophth. 1880. Bd. 26.
Schirmer, Arch. f. Ophth. 1889. Bd. 35. — Ibid. 1890. Bd. 36. — Ibid. 1891. Bd. 37.
Peters, Arch. f. Ophth. 1893. Bd. 39.
v. Hippel, Arch. f. Ophth. 1895. Bd. 41.
Bach, Arch. f. Ophth. 1897. Bd. 43.
Hess, Arch. f. Ophth. 1899. Bd. 47.
Heinzel, Arch. f. Ophth. 1899. Bd. 48.

Cataracta polaris.

Die vordere Polarcataract ist ein umschriebener Vorderkapselstar (Histologie s. S. 197), welcher entsteht, wenn nach Perforation eines Hornhautgeschwürs die Linse der Cornea eine Zeit lang anliegt. Dabei kann es zu Verklebung der Linsenkapsel mit der Hornhaut kommen, welche erst sehr allmählich wieder gelöst wird; dann erscheint der Vorderkapselstar kegelförmig ausgezogen, als Cat. pyramidalis. In einem Falle Haring's war der Kegel noch von einem aus dem Hornhautparenchym hervorgegangenen Bindegewebe und einer glashäutigen Neubildung des Descemet'schen Endothels überzogen. Deutschmann erzeugte beim Kaninchen eine Linsentrübung mit Kapselstar, indem er die Cornea spaltete und die Wunde eine zeitlang täglich mit der Sonde wieder aufriss; der dichteste Teil der Linsentrübung korrespondierte mit dem Hornhautschnitt, und hier fand sich der Kapselstar. (Kapselstar nach Verletzung s. S. 212 u. ff.).

Die sogenannte hintere Polarcataract ist kein Linsenstar, sondern vielmehr eine bindegewebige Auflagerung der Aussenfläche der Hinterkapsel. Sie hängt mit dem Bindegewebe um die Art. hyaloidea zusammen, von dem sie einen persistierenden Rest darstellt.

Deutschmann, Arch. f. Ophth. 1880. Bd. 26.
Becker, Zur Anatomie der gesunden und kranken Linse. Wiesbaden 1883.
Bach, Arch. f. Ophth. 1897. Bd. 43.
Haring, Arch, f. Ophth. 1897. Bd. 43.

C. Veränderungen bei Erkrankungen des Auges.

a) Linsenveränderungen bei Entzündung.

Bei Entzündungen der Iris, der Aderhaut, namentlich bei Iridocyclitis mit Netzhautablösung und Schwartenbildung kommt es sehr häufig zu Catar. capsulolenticularis. Das Epithel wuchert in der oben (S. 197) beschriebenen Weise, die Linsenfasern zeigen Quellungs- und Zerfallserscheinungen. Bestehen pathologische Auflagerungen nur an einzelnen Stellen, so findet die Epithelwucherung resp. Kapselstarbildung, sowie die Faserveränderung zunächst auch nur an diesen Stellen statt. Am hochgradigsten ist die Epithelwucherung, wenn die ganze Linse in Schwarte eingebettet ist; die Kapsel ist dann meist gefaltet. Aber auch ohne jede Schwartenbildung kann die gleiche Starentwicklung eintreten (Becker, Iwanoff). — Bei chronischen mit Bildung von Granulationsgewebe einhergehenden Entzündungen kann die Linsenkapsel aufgelöst werden (vgl. S. 217). Nach Wagenmann besorgen dabei Riesenzellen die Histolyse; er fand Riesenzellen der Kapsel anhaftend und solche, welche Kapselfetzen in ihrem Leib enthielten.

Bei Eiterung der Umgebung wird die Kapsel ebenfalls aufgelöst. Deutschmann fand experimentell, dass die Kapsel arrodiert wird und dass die Perforationen gerade da erfolgen, wo Eitermassen besonders dicht der Kapsel aufliegen. Bei chronischer experimenteller Glaskörpereiterung fand er auch starke Wucherung des Epithels, bei akuter nicht.

Eine sehr eigentümliche Veränderung des Kernbogens findet man manchmal bei Glaskörpereiterungen, welche von alten Irisprolapsen ausgehen. Wagenmann sah unter 7 solchen Fällen, in welchen die Linse untersucht wurde, dreimal kernhaltige Fasern am hinteren Pol. In einem analogen Fall habe ich in einer sonst ganz normalen, nicht verletzten Linse eine Verschiebung der Kerne derart gesehen, dass in mehreren Schichten ganz normaler Fasern von normaler Anordnung Kerne noch dicht am hinteren Pol sich fanden; eine Wucherung des Epithels bestand dabei nicht. Die abnorm gelegenen Kerne zeigten beginnenden Zerfall. — Eine Erklärung für diese eigentümliche Erscheinung ist schwer zu geben. Da die Glaskörpereiterung

erst wenige Tage bestand, ist es nicht wahrscheinlich, dass diese als Ursache in Betracht kommt. Auch ist eine Wanderung des Kernes in intakten Fasern nicht nachgewiesen. Man darf vielleicht die Erscheinung mit der früheren Hornhautperforation in Zusammenhang bringen. Schirmer fand bei seinen Experimenten über die Förster'sche Maturationsmethode, dass der Kernbogen nach hinten spitz ausgezogen werden kann, d. h., dass in den Fasern die Kerne weiter nach hinten lagen als normal. Zur Erklärung führt er aus, dass, wenn eine Faser nach hinten zu wachsen aufhört, der Kern näher dem hinteren Fusspunkt derselben liegen bleiben muss. Die vorderen Enden der betreffenden Fasern waren zerfallen; Schirmer glaubt daher, dass Zerfall des Vorderendes wachstumshemmend auf das Hinterende einer Faser wirkt. Vielleicht darf man nun annehmen, dass es in den in Rede stehenden Fällen, bei welchen die Verletzung stets in jugendlichem Alter erworben war, beim Vorrücken der Linse nach der Hornhautperforation, wenn auch nicht zu totalem Zerfall so doch zu einer pathologischen Veränderung des Vorderendes äquatorialer Fasern gekommen war, die sich allmälich wieder ausglich, aber doch das hintere Ende in seinem Wachstum beschränkte Uebrigens hat v. Geuns bei experimenteller Erzeugung von Cataract durch Unterbindung der Vortexvenen bei ausgewachsenen Kaninchen unregelmässige Verschiebung der Kerne nach vorn gefunden.

b) Eindringen fremder Stoffe durch die unverletzte Kapsel.

Die Linsenkapsel ist zwar für geformte Elemente undurchgängig, wohl aber dringen gelöste Stoffe in sie ein. So kann schon bei unverletzter Kapsel Eisen in die Linse gelangen, wenn ein eiserner Fremdkörper längere Zeit im Bulbus gesteckt und Siderosis erzeugt hat. v. Hippel fand bei verletzter Kapsel, Hertel auch bei unverletzter braune Pigmentkörnchen; die Linse zeigte bei Hertel, besonders an der Hinterfläche in den äussersten Schichten und an der gleichzeitig vorhandenen Vorderkapselcataract Blaufärbung bei der Perls'schen Reaktion; alles braune Pigment in der Linse war gebläut, ebenso die cataractös zerfallenen Linsenfasern. Ich habe in einer Linse, an welcher eine Verletzung nicht nachweisbar war und welche kein Pigment enthielt, bei der Perls'schen Reaktion deutliche Blaufärbung des Epithelzellenprotoplasmas und der oberflächlichsten Linsenschichten gesehen; am breitesten war die Blaufärbung am Aequator, am stärksten waren Myelintropfen, wo diese vorhanden waren, gefärbt.

Der Splitter hatte in diesem Falle 28 Jahre in der Netzhaut gesessen.

c) Linsenveränderungen durch Tumoren.

Durch intraoculare Tumoren kann die Linse cataractös oder mechanisch (direkt oder durch Drucksteigerung) verschoben werden.

Beim Sarkom wird sie gewöhnlich erst in späteren Stadien cataractös, wenn Netzhautablösung und Drucksteigerung eingetreten ist. Bei direkter Berührung durch die Geschwulst kann die Linse entsprechend der Berührungsstelle cataractös oder ohne Trübung durch den wachsenden Tumor partiell eingedrückt werden. Einmal fand Fuchs bei Aderhautsarkom durch die Buckel der abgelösten Netzhaut erzeugte muldenförmige Impressionen der Linsenhinterfläche.

Bei Gliom sind die Linsenveränderungen entsprechend dem kindlichen Alter der Patienten und der Wachstumsart der Geschwulst andere. Selten bleibt die Struktur bei vorgerücktem Gliom normal. In der Regel treten schon ziemlich frühzeitig cataractöse Veränderungen ein, wie sie für die juvenilen Stare charakteristisch sind. Besonders häufig ist die Rinde verflüssigt, das Epithel zu Kapselstarbildungen und zu Pseudoepithel über die Hinterfläche gewuchert, die restierende Linsenmasse aus Myelintropfen, Blasenzellen, gequollenen Fasern und Detritus zusammengesetzt. Da Gama Pinto fand bei einem noch im ersten Stadium befindlichen Glioma endophytum in der intra vitam klaren Linse die Fasern der vorderen und hinteren Corticalschichten auseinandergewichen, die Lücken mit zusammengeballten geronnenen Massen ausgefüllt und das Epithel teilweise auf die Hinterkapsel gewuchert; das »Pseudoepithel« fand sich gerade auf der Seite, wo das nach vorn wuchernde Gliom die Linse und die Zonula berührte. Ueberhaupt kann auch hier cataractöser Zerfall an den Stellen beginnen, an denen der Tumor die Linse berührt; nach Iwanoff wirkt der Kontakt mit dem Tumor geradezu als ein Trauma. — Selten ist das Epithel geschwunden. Ich habe einen Fall von Gliom beobachtet, welches fast den ganzen Bulbusraum ausfüllte, an der Linse vorbei in die Vorderkammer gewuchert war und nach Perforation der Sklera einen fast kirschengrossen extrabulbären Knoten produziert hatte, und bei welchem das Epithel bis auf eine kleine Stelle am Aequator völlig fehlte; die peripheren Schichten waren in eine homogene Masse mit Haufen massenhafter Kalkkörnchen umgewandelt, während trotzdem die centralen Fasern selbst

in ihrer Grösse und Anordnung ganz normal und deutlich zu erkennen waren, nur zeigte sich das Ganze massenhaft von Vacuolen und den kleinen kernähnlichen Fleckchen (s. S. 205) durchsetzt. Wintersteiner fand mehrfach in der Peripherie eine schalenförmige Schicht, gebildet durch zahllose dichtliegende feinste Tröpfchen von der Grösse von Kokken bis zu der von Leukocyten; sie färbten sich intensiv mit Hämatoxylin, wurden durch Säuren und Alkalien nicht verändert. Nach da Gama Pinto bleibt der Linsenkörper an der Kapsel vorn oder hinten bei Verflüssigung der peripheren Schichten haften, nach Wintersteiner ist es die Regel, dass er allseitig von der homogenen Schicht umgeben wird.

Verkalkungen fand Wintersteiner in der Cataract bei Gliom nur selten.

Nach Perforation der Kapsel können Gliomzellen in die Linse eindringen.

d) Veränderungen der Zonula.

Ueber die Veränderungen der Zonula bei intraocularen Entzündungen und Geschwülsten wissen wir wenig. Bei Eiterung im vorderen Bulbusabschnitt kann die Verbindung der Zonulafasern mit der Linsenkapsel gelöst werden. Auch totale Auflösung der Fasern kommt vor, wodurch die Linse in den Glaskörperraum luxiert wird; das sieht man manchmal bei septischer metastatischer Eiterung (Vossius, Herrnheiser; ich habe klinisch und anatomisch einen gleichen Fall beobachtet). Die Zonulafasern selbst können dabei spurlos verschwinden.

Von Granulationsgewebe und Tumoren werden die Zonulafasern gewöhnlich durchwachsen, zerrissen und zum Schwund gebracht. Manchmal aber werden sie bei den gleichen Prozessen dicker und dichter. So können sie bei Gliom eine derbe, feste, sehnenartige Beschaffenheit annehmen, nach Wintersteiner können die hinteren Faserzüge zu einer hyalin aussehenden Membran zusammenschmelzen. Bei staphylomatösen Prozessen im vorderen Bulbusabschnitt sind die Zonulafasern gleichfalls sehr häufig stark verdickt und scheinen vermehrt; sie können dabei ihre starre, gestreckte Gestalt verlieren und ganz wellig verlaufen, so dass sie wie lockere Bindegewebsbündel aussehen; oft findet man ihnen dann grosse langgestreckte, im Querschnitt spindelförmig aussehende Zellen anliegen.

Iwanoff, Beitr. z. patholog. Anatomie des Hornhaut- und Linsenepithels. (Klin. Beobachtungen aus der Augenheilanstalt zu Wiesbaden, von Pagenstecher, Kap. 5.) Wiesbaden. 1861.

Deutschmann, Arch. f. Ophth. 1880. Bd. 26.

Fuchs, Sarkom d. Uvealtraktus. Wien. 1882.
Da Gama Pinto, Untersuchungen über intraoculare Tumoren. Wiesbaden. 1886.
Schirmer, Arch. f. Ophth. 1888. Bd. 34.
Wagenmann, Arch. f. Ophth. 1891. Bd. 37.
v. Hippel, Arch. f. Ophth. 1894. Bd. 40.
Wintersteiner, Das Neuroepithelioma retinae, F. Deuticke. 1897.
Hertel, Arch. f. Ophth. 1897. Bd. 44.
v. Geuns, Arch. f. Ophth. 1899. Bd. 47.

2. Veränderungen bei eröffneter Kapsel.

a) Verletzung und Regeneration.

Cataracta traumatica.

Wird die Kapsel durch ein Trauma eröffnet, so ziehen sich die Wundränder in der Regel zurück und rollen sich, um so stärker, je grösser die Wunde ist, nach aussen um; die an die Wunde stossenden und naturgemäss mitverletzten Linsenfaserenden zerfallen, quellen, und Eiweisskugeln treten aus der Wunde aus. Genaueres über die Heilung unkomplizierter Kapselverletzungen wissen wir aus Tierexperimenten (Schlösser, Schirmer). Beim Menschen kennen wir nur die Anfangs- und Endstadien; doch sind die letzteren derartig mit den Verhältnissen bei Tieren übereinstimmend, dass nach der Analogie auf eine Uebereinstimmung des gesamten Verlaufs der auf Grund einer Kapselverletzung eintretenden Prozesse geschlossen werden darf. Diese führen zur Bildung einer Kapselnarbe durch Neubildung eines Kapselstargewebes, die Kapselränder heilen niemals miteinander zusammen (ebenso wie die Wundränder der übrigen Cuticulargebilde, z. B. der M. Descemeti).

Nach dem experimentell gesetzten Trauma (Discission) bedeckt sich Iris- und Linsenvorderfläche mit einem zarten Fibrinhäutchen, welches aber ausserhalb der Defektstelle bald wieder verschwindet. An letzterer bildet es eine Haube über den herausgequollenen Linsenfaserstücken. In dem Häutchen finden sich, bei pupillarer Lage der Wunde, spärliche, meist mit Irispigment gefüllte Leukocyten, sowie freie Pigmentkörnchen aus der Irispigmentschicht und einige degenerierte Kerne von Epithelien resp. auch Linsenfasern. Die Iris beteiligt sich an der Wundheilung nur, wenn sie der Wunde aufliegt (s. u.). Die Epithelien um die Wunde zerfallen, der dadurch gesetzte Defekt wird rasch durch Epithelverschiebung gedeckt, indem die Zellen niedriger und breiter werden und sich über die epithelentblösste Stelle um die Wunde herum hinüberschieben. An den Wundrändern bildet sich ein förmlicher Epithelwall, dessen Zellen bald zwischen die herausgequollene Linsensub-

stanzflocke und die Fibrinschicht vordringen. Solange das Kammerwasser Zutritt hat, finden sich nach Schlösser Blasenzellen in wechselnder Menge. Erst nach 24 Stunden sah Schirmer massenhaft Mitosen, besonders an der Wunde, aber auch in einer von deren Lage ganz unabhängigen Zone nahe am Aequator.

Die eigentliche Narbenbildung geht nun immer von den Rändern des Epitheldefektes aus. Die Veränderungen der Epithelien sind dabei die gleichen wie bei Kapselstarbildung in unverletzter Kapsel: die Zellen werden zu langen, im Vertikalschnitt spindelförmig aussehenden Gebilden, welche, isoliert und von der Fläche gesehen, als bandartig plattgedrückte Elemente mit zwei spitz auslaufenden Enden erscheinen (Schirmer). Sie liegen mit der Fläche parallel der Kapselfläche. Nie finden sich in diesen veränderten Epithelien Mitosen.

In diesem Stadium ist keine Intercellularsubstanz vorhanden, höchstens hie und da etwas Detritus; niemals fand Schirmer Bindegewebsfasern in dem Fibrinhäutchen oder der der Narbenbildung voraufgehenden Epithelwucherung, nur durch Ineinanderschieben der langen Epithelzellenfortsätze erscheinen die Zwischenräume zwischen den Zellen auf dem Vertikalschnitt fibrillär. Schlösser dagegen giebt an, dass schon zu gleicher Zeit mit der völligen Entwicklung der Fibrinhaube dicke Bindegewebsfasern auftreten, welche von der der Wunde zugewendeten Umbiegungsstelle der Kapsel ausgehen und nach der Mitte vorrückend, sich hier vereinigen; so wird dann durch Fibrindecke und Bindegewebsschicht der Defekt überkleidet, die bindegewebige Narbe wächst nach Schlösser durch Apposition neuer Bindegewebsfibrillen. Aus welchen Elementen diese Bindegewebsfasern entstehen sollen, ist nicht ersichtlich, da in dem Fibrinhäutchen immer nur Leukocyten, nie mobil gewordene Gewebszellen, denen wir fibroplastische Eigenschaften zuschreiben, gefunden worden sind.

Nach Schirmer werden dann, während das Fibrinhäutchen resorbiert wird, die Kerne und Zellen der jungen Narbe noch schmaler, das Gewebe, welches den Defekt deckt, erscheint noch straffer. Zwischen den Zellen treten dann, als deren Ausscheidungsprodukt, die homogenen Lamellen auf (s. Kapselstar S. 197).

Normales Epithel rückt unterdessen von allen Seiten her auf die Rückseite der Narbe vor und überkleidet diese in einer kontinuierlichen Schicht. Gleichzeitig findet sich, soweit der Epithelüberzug reicht, eine anfangs zarte, homogene, glashelle Schicht zwischen Narbe und Epithel, neugebildete Kapselsubstanz, welche allmählich dicker wird. Diese neugebildete Kapsel reicht, ähnlich wie beim Kapselstar, mehr oder weniger

weit über die Narbe hinaus und verschmilzt allmählich mit der alten Kapsel. (Vgl. S. 198). Auch nach Schlösser, der die Narbe, wie angeführt, aus Bindegewebe hervorgehen lässt, wird die Rückseite von Epithel überzogen; er glaubt, dass sich später die tieferen Schichten der bindegewebigen Narbe in kapselartiges Gewebe umwandeln.

In der Narbe finden sich meist einzelne Pigmentkörnchen aus der Irishinterschicht eingeschlossen.

Unter Beteiligung bindegewebiger Elemente erfolgt die Heilung von Kapseldefekten, wenn die Wunde durch die Iris bedeckt wird. Nach Schirmer wandern dann nicht nur pigmentbeladene Leukocyten, sondern auch mobil gewordene Gewebszellen aus der Iris in die Wunde ein, man findet in der Irisvorderschicht und im hinteren Epithel der Regenbogenhaut (bei albinotischen Kaninchen) reichliche Mitosen. Die Zellen dringen auch zwischen die Linsenfasern ein, und so kann sich in den tieferen Linsenschichten nach Verheilung der Wunde Pigment finden. Waren Synechieen eingetreten, so kann die Narbe von einer dicken Schicht pigmentierter Zellen bedeckt sein. Auch kommt es dabei gelegentlich zu richtiger bindegewebiger Schwartenbildung auf der Kapselnarbe.

Es darf also wohl heute als experimentell sichergestellt angesehen werden, dass die Kapselenden niemals direkt verheilen, dass der Verschluss durch ein kapselstarähnliches, von den Epithelien erzeugtes Gewebe gebildet wird, auf dessen Rückseite von einem neuen Epithelüberzug eine neue Kapsel erzeugt wird, welche in mehr oder weniger grosser Entfernung von der Wunde mit der alten Kapsel verschmilzt. Dass sich bindegewebige Elemente an der Narbenbildung beteiligen, ist nicht notwendig und nicht die Regel.

Bei dem bisher zur Untersuchung gelangten menschlichen Material kleinerer Kapselwunden sind die Verhältnisse meist entweder durch begleitende Entzündungen etc., welche die Enukleation notwendig machten, kompliziert, oder man hat verheilte Defekte vor sich. Doch steht der Befund mit den Experimenten in Einklang; nur ist in der Regel mehr bindegewebige Auflagerung als Folge der Entzündung (iritische Schwarte etc.) zu sehen. Manchmal ist die Linsenkapsel durch glashäutige oder echt bindegewebige Neubildung mit der Hornhautnarbe verwachsen.

Ist die Wunde grösser, so treten mehr Fasermassen aus; je mehr das Kammerwasser Zutritt hat, um so mehr quellen die Fasern, Vacuolen treten in ihnen auf, schliesslich kommt es (neben Blasenzellenbildung) zu ausgedehntem Zerfall der Fasern zu Myelin-

kugeln und körnigen Massen, welche resorbiert werden können. Schlösser fand bei seinen Experimenten Vacuolen in den vor den Kernen gelegenen Teilen kernhaltiger Linsenfasern, ausserdem ferner eine »Quellungsschicht der hinteren Corticalis«, nämlich eine zwischen äquatorialer und hinterer Corticalis beginnende, unweit der Hinterkapsel mit dieser parallel verlaufende Schicht, in der sich zwischen den Linsenfasern ein zusammenhängendes Lückensystem findet, welches mit feinkörniger Masse gefüllt ist. Eine Reihe ebensolcher spindelförmiger Lücken tritt um den Kern herum auf; es sind nach dem Autor Quer- und Schrägschnitte eines den Linsenkern umgebenden Kanalsystems (perinucleäre Kanäle). Die beiden Lückensysteme sollen in den hinteren Rindenschichten miteinander zusammenhängen; beide münden in die vorderen Sternstrahlen, die gleichfalls mit körnigem Material gefüllt sind. Die Lückensysteme können, wenn bald Verschluss der Wunde eintritt, völlig wieder verschwinden. Schlösser sieht in diesen drei hier mit körniger Masse erfüllten Spaltsystemen präformierte Bahnen für den die Linse im Aequator betretenden und durch die Vorderkapsel verlassenden Lymphstrom.

Wird die Wunde durch das Fibrinhäutchen oder die Iris oder die Narbenbildung verschlossen, so hört die Resorption auf; um die zerfallenen Massen resp. die mit Linsenbrei und Flüssigkeit gefüllten Hohlräume können sich die neugebildeten Linsenfasern herumlagern. Die Form dieser jungen Fasern ist anfangs unregelmässig aufgetrieben; wenn der Druck innerhalb der Kapsel wieder gestiegen ist, so nehmen die auswachsenden Zellen mehr und mehr wieder den normalen ähnliche Formen an.

Die Resorption der Linsenmassen kann unter Beteiligung von Riesenzellen erfolgen. Häufiger findet man grosse, vielgestaltige, dunkelgekörnte, mit 1 bis 2 verhältnismässig kleinen, runden Kernen versehene Zellen auf der Kapselinnenfläche, die wohl als »Körnchenzellen«, mit Fettkörnchen beladene Wanderzellen, anzusehen sind, wie sie so häufig bei der Resorption pathologischer Produkte resp. abgestorbener Substanzen gefunden werden.

Cataracta secundaria.

Eine Regeneration der Linse tritt beim Menschen und den Säugern nach Entfernung der Linse aus der Kapsel nicht ein, wohl aber geht die Proliferation der zurückgebliebenen Epithelien und die von diesen ausgehende Produktion neuer Linsenfasern weiter. Besonders deutlich sehen wir die aktiven Prozesse des

Epithels beim Nachstar (Fig. 58). Das Epithel kann hier sogar um die Kapselwundränder herum auf die vordere Oberfläche der Vorderkapsel, selbst der Zonula, und die Aussenfläche der Hinterkapsel wuchern; dann entwickeln sich auch an diesen Stellen Blasenzellen aus den Epithelien (Wagenmann).

Nach unkomplizierter Entfernung der Linse aus der Kapsel bleibt das Epithel zurück, die Vorderkapsel schlägt sich grösstenteils seitlich um und faltet sich, besonders stark da, wo Zonula-

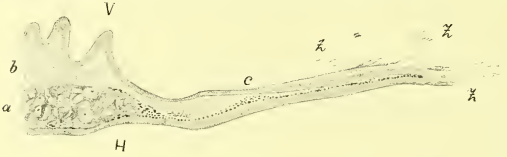

Fig. 58.
Dünnhäutiger Nachstar. V = Vorn. — H = Hinten. — Die verschiedene Dicke der Kapsel wohl z. T. durch Schiefschnitt bedingt — Z = Zonulafasern. — a = Bläschenzellen. — b = amorphe Substanz. — Die Punkte stellen die Kerne der Epithelien dar. — c = dünne, von der Kapsel sich abhebende Lamelle. — Häm. Eos. — V. = 40.

fasern zerrissen sind; dadurch können sogar Teile der ursprünglichen Vorderkapsel auf die Hinterfläche zu liegen kommen; ob man Vorder- oder Hinterkapsel vor sich hat, ist dann nur nach der Dicke des Querschnittes zu unterscheiden. Die Blätter der Kapsel liegen entweder ziemlich dicht aufeinander, gewöhnlich durch eine doppelte Reihe sie überziehender, mehr oder weniger ungleichmässiger Epithelien getrennt, oder es finden sich neugebildete Partieen zwischen ihnen. Letztere bestehen entweder aus Kapselstargewebe mit glashäutigen Neubildungen und mit Kapselneubildung (s. S. 198), welches sowohl auf der Vorderkapsel als auch, da das Epithel die ganze Innenfläche überzogen hatte, auf der Hinterkapsel sich bilden kann, oder aus Haufen unregelmässig geformter Linsenfasern und Blasenzellen (s. S. 199) (Wagenmann). Diese den »Krystallwulst« zusammensetzenden Gebilde sind also Produkte der Epithelzellen, wie neugebildete Linsenfasern, welche sich unter den pathologischen Verhältnissen so unregelmässig entwickelt haben. Es kann sogar am Rande des Wulstes, wenn derselbe eine Falte der Kapsel ausfüllt, zur Bildung eines ziemlich regulären Wirtels kommen. Etwa bei der Operation zurückgebliebene Stücke der Linse erscheinen gewöhnlich dichter, mehr sklerotisch, stärker mit Eosin färbbar, die Fasern in ihnen sind nicht deutlich zu erkennen oder feinkörnig getrübt. Sind Teile des alten Wirtels zurückgeblieben, so dürften diese von neugebildeten nur zu unterscheiden sein, wenn

die letzteren nicht am Aequator liegen; doch kommt nach Wagenmann bei der Kapselfaltung sogar eine Verlagerung des Wirtels auf die Hinterseite der Kapsel vor.

Die umgeschlagenen Ränder der Kapsel werden durch Resorption allmählich dünner, manchmal auch aufgefasert.

b) Eindringen geformter Elemente in die Linse.

Bei eröffneter Kapsel dringen fremde Elemente in die Linse ein. Pigment aus der Irishinterfläche, teils durch Leukocyten, teils durch Gewebszellen dorthin transportiert, wurde schon erwähnt (s. S. 214); die Zellen gehen später zu Grunde, und das Pigment bleibt liegen. — Dringt Eiter in die Linse ein, so verbreiten sich die Eiterzellen zunächst zwischen den Fasern und bilden hier Schichten, die sich auf dem Meridionalschnitt als zierliche Reihen präsentieren; unter



Fig. 59
Dissociation aus der Kapsel herausgequollener Linsenmassen in Glaskörpereiter, z. T. sind nur noch gequollene Klumpen sichtbar (Schnittpräparat). — Häm. Eos. — V. = 50

zunehmendem Zerfall und Schwund der Fasern kann die Linse in eine zum grossen Teil mit Eiter gefüllte Blase umgewandelt werden. War auch die Hinterkapsel verletzt und sind grössere Linsenflocken in den vereiterten Glaskörper ausgetreten, so quellen die Fasern hier weniger als im Kammerwasser; die Eiterzellen dringen auch hier zwischen die Fasern ein und zerlegen die anfangs zusammenhängenden Stücke in ihre einzelnen Fasern, so zierlich, wie es kein Zupfpräparat zeigen könnte (Fig. 59). — Gliomzellen wurden auch schon in der Linse beobachtet. Ebenso kann durch ein Trauma in die Vorderkammer transplantiertes Epithel (s. S. 167) in die Linse eindringen. Dasselbe gilt natürlich auch von den Zellen des Granulationsgewebes bei Cyclitis. Das Granulations-

gewebe in der Linse kann die Kapsel nach Resorption der Linsensubstanz mehr oder weniger vollständig ausfüllen. Nach seiner Umwandlung in derbes, schwartiges Bindegewebe haben wir dann die sogenannte Cataracta fibrosa. Wenn es verknöchert, so hat es den Anschein, als sei die Linse verknöchert, und man spricht von Cataracta ossea.

Sieht man derartige Dinge, wie Eiterzellen, Pigment, Tumorelemente, Bindegewebe oder Knochen in der Linse, so ist dadurch der Beweis geliefert, dass die Kapsel verletzt war, auch wenn die Verletzungsstelle in den untersuchten Schnitten nicht gefunden werden sollte.

Deutschmann, Arch. f. Ophth. 1880. Bd. 26.
Becker, Zur Anatomie d. gesunden und kranken Linse. Wiesbaden 1883.
Schlösser, Experimentelle Studie über traumatische Cataract. München 1887.
Schirmer, Arch. f. Ophth. 1889. Bd. 35.
Wagenmann, Arch. f. Ophth. 1889, Bd. 35 und 1891, Bd. 37.

Achtes Kapitel.

Glaskörper.

Normale Histologie. Der frisch und nach Formolhärtung das Aussehen klarer, dünner Gallerte darbietende Glaskörper gewinnt unter Einwirkung von Alkohol, Chromsalzen, Osmium eine dichtere, opake Beschaffenheit und wird dabei in den peripheren Teilen fester als in den centralen. Er besteht etwa zu 99 pCt. aus Wasser, der Rest entfällt auf die feine Gerüstsubstanz und die Zellen.

Die Gerüstsubstanz besteht nach Retzius aus einem Netzwerk oder Gewirr feiner, meist körniger Fäden. Nach den Rindenpartieen zu werden die Maschen enger, die Fäden bilden in der Peripherie des Glaskörpers faserige, membranartige Verdichtungen. Solche strahlen namentlich von der Gegend der Ora serrata aus — nach Salzmann etwas nach vorn davon — in sehr zierlichen welligen Figuren in den Kern ein. Die äusserste Rindenschicht bildet die Membrana hyaloidea (= M. limitans retinae), welche von dem Papillenrande an den Glaskörper von der Retina trennt und nach vorn von der Ora serrata dicht an der Stelle, wo die Einstülpungen des Pigmentepithels in der Pars plana des Ciliarkörpers zu sehen sind (Grossmaschenzone des Reticulum der äusseren Glashaut [cf. S. 175], in die das Ciliarepithel bedeckende innere Glashaut des Ciliarkörpers (Salzmann) sich fortsetzt. Sie nimmt mit dem Alter an Dicke zu. — Die Membrana hyaloidea des hinteren Abschnittes bis zu dieser Stelle heisst auch »hintere Grenzschicht«. Sie fehlt über der Papille, weil sie sich an deren Rand nach vorn umschlägt und den ca. 2 mm weiten, bis zur Linsenhinterfläche reichenden Canalis Cloqueti auskleidet; beim Erwachsenen findet sich gewöhnlich nur in der Mitte des Glaskörpers ein Rest dieses Canals, in welchem beim Foetus die Art. hyaloidea verläuft. Nach vorn von der Stelle, an welcher die membranartigen Einstrahlungen sichtbar sind, von dieser durch lockeres Glaskörpergewebe, von der inneren Glashaut durch eine Menge hier entspringender Zonulafasern getrennt, also ganz unabhängig und ohne jeden Zusammenhang mit der M. hyaloidea, beginnt eine zweite Verdichtung der Glaskörperrinde, welche eine Abgrenzung des Corpus vitreum gegen die hinteren Zonulafasern und die Linsenkapsel bildet und »vordere Grenzschicht« (im Gegensatz zur »hinteren Grenzschicht« = M. hyaloidea) genannt wird; sie verläuft nicht glatt, sondern gekräuselt.

Dass M. hyaloidea und Limitans int. retinae ein und dasselbe Gebilde darstellen, ist von den meisten Autoren jetzt anerkannt. Die Frage, ob letzteres zur Retina oder zum Glaskörper gehört, hat an Bedeutung durch die neueren Untersuchungen verloren, welche ergeben haben, dass das Glaskörpergewebe aus der Netzhaut hervorgeht. In Leichenaugen haftet die Limitans gewöhnlich fester am Glaskörper als an der Retina. Wird aber in frisch konservierten Augen der Glas-

körper mit der Limitans von der Netzhaut getrennt (manuell oder bei der Härtung), so ist in der Regel die retinale Oberfläche der Hyaloidea nicht glatt, sondern zeigt Fäserchen: die Enden der Radiärfasern sind abgerissen und mit der Hyaloidea in Zusammenhang geblieben (Iwanoff).

Der Glaskörper des Erwachsenen ist zellenarm. Die Zellen finden sich in den peripheren Partieen, subhyaloidal, namentlich in der Gegend der Papille und vorn an Ora serrata und Ciliarkörper. Sie sind entweder sternförmig, mit langen Ausläufern versehen, oder rund, enthalten einen oder mehrere Kerne; häufig ist das Protoplasma reich an Vacuolen, oder eine grosse Blase nimmt einen beträchtlichen Teil des Zellleibes ein (Physaliphoren). Daneben finden sich stets einige gewöhnliche polynukleäre Leukocyten (cf. Fig. 63). — Ob alle Zellen des menschlichen Glaskörpers als Leukocyten aufzufassen sind (Schwalbe), ist nicht ganz sicher; manche Autoren halten die grossen, sternförmigen Elemente für fixe Zellen des Glaskörpers.

Im höheren Alter findet häufig an umschriebenen Stellen Einschmelzung von Gerüstsubstanz statt. Nach Retzius ist das die Regel in der vordersten, hinter der Linse gelegenen Partie; die Maschenräume zeigen sich im Beginn durch den Faserschwund an solchen Stellen viel weiter als in der Umgebung. Nach Iwanoff beginnt die »senile Verflüssigung« immer im hinteren Bulbusabschnitt und besteht in Verfettung der Zellen und des Stroma mit Ausgang in Verflüssigung des betroffenen Teiles.

Die mikroskopische Untersuchung pathologischer Glaskörperveränderungen hat mit der Schwierigkeit guter Fixierung zu kämpfen. Namentlich sind leichte (mikroskopisch kleine) Abhebungen von den umgebenden Teilen nicht immer zu vermeiden. Retzius empfiehlt 3 pCt. Bichromatlösung oder Flemming'sche Lösung, auch 1—2 pCt. Sublimat; dann ganz allmähliche Ueberführung in Alkohol, namentlich langsame, stufenweise Einbettung in Celloidin nach einseitiger Oeffnung der Sklera; gerade beim Ueberführen in die dicke Celloidinlösung sinkt der Glaskörper gern ein. Vielfach wurde Müller'sche Flüssigkeit angewendet (ausser von den älteren Autoren namentlich von Salzmann). Dabei bleibt das Verhältnis des Glaskörpers zur Umgebung allerdings gut erhalten, es entstehen aber stärkere membranöse Verdichtungen in der Peripherie. Es scheint, dass Formolfixierung mit nachfolgender langsamer Alkoholhärtung für pathologische Präparate dieselben Dienste leistet. Ich möchte empfehlen, den Bulbus 1—2 Tage in 5 pCt. Formol, dann ebensolange in schwachen (40—50 pCt.) Alkohol zu legen, dann meridional aufzuschneiden und zunächst genau makroskopisch zu untersuchen. Dabei bleibt der Glaskörper klar, seine Konsistenz ist dieselbe wie im frischen Zustand. Bei allmählicher Weiterhärtung wird er trübe und schrumpft etwas, sowohl an den Schnittflächen, als auch, wenn durch Verflüssigung oder Abhebungen freie Flächen entstanden sind, an diesen. Die Topographie bleibt allerdings am besten erhalten, wenn man den Bulbus erst im absoluten Alkohol aufschneidet; dann ist aber eine makroskopische Untersuchung durch die Trübung des Präparats meist erschwert. Die makroskopische Betrachtung ist aber sehr wichtig, weil sie nicht nur oft wichtige Fingerzeige für den weiteren Gang der Untersuchung, sondern auch eine viel lebendigere Vorstellung von der Totalität der Veränderungen giebt als die Rekonstruktion nach Serienschnitten durch Teile, deren makroskopisches Verhalten man nicht kennt.

Iwanoff, Arch. f. Ophth. 1869. Bd. 15.
Retzius, Biologische Untersuchungen, VI. 1894.
Salzmann, Die Zonula ciliaris u. ihr Verhältnis z. Umgebung. F. Deuticke. 1900.

1. Veränderungen der Konsistenz und der Form.

Verflüssigung.

Verflüssigung kann an umschriebenen Stellen eintreten oder total sein. Das Gerüstwerk ist geschwunden, beim Aufschneiden des Auges fliesst die wässrige Flüssigkeit ab, der Rest ist oft stark fadenziehend. Als Ausdruck der stattgehabten Stoffwechselstörung finden sich manchmal besondere chemische Substanzen in Krystallform, Cholestearintafeln, büschelförmig angeordnete Fettsäurenadeln, Phosphate. Die Verflüssigung tritt bei den verschiedensten chronischen Erkrankungen ein (hochgradige Myopie, manchmal bei Glaucom, besonders in alten Fällen), die gewöhnlich mit hochgradiger Netzhaut-Aderhautatrophie einhergehen. Umschriebene Verflüssigung, wie sie namentlich im Senium (s. o.), bei Myopie u. a. vorkommt, liefert meist unregelmässig begrenzte Höhlen; bei Myopie liegen dieselben meist im hinteren Abschnitt (Weiss). Herzog Carl Theodor fand mehrfach spaltförmige Hohlräume im Glaskörper, welche vielfach miteinander zusammenhingen und die er für erweiterte präformierte Lymphbahnen ansah.

Verdichtung.

Verdichtung des Glaskörpers kommt auf verschiedene Weise zustande.

Häufig beruht sie auf Durchsetzung mit Fibrin oder neugebildeten Bindegewebsfasern (bei Entzündung der Umgebung mit flüssiger und zelliger Exsudation).

Im abgelösten Glaskörper sind die Gerüstfasern oft einfach dichter aneinandergedrängt, namentlich in den freien Randpartieen.

Die wichtigste zur Verdichtung führende Veränderung der Glaskörpersubstanz ist die fibrilläre Umwandlung (cf. Fig. 27, S. 108). Sie kann total oder partiell sein. Sie tritt bei den verschiedensten Processen auf, welche meist Exsudation in den Glaskörper hinein bewirken, namentlich bei chronischen Chorioiditiden, ferner oft bei Eiteransammlung im Glaskörper, und beruht wahrscheinlich auf einer Durchtränkung der präformierten Fasern mit eiweissreichem Material, wodurch diese dicker werden und deutlicher hervortreten, oder vielleicht auch auf einer Verdickung von Gerüstfasern infolge einer Ernährungsstörung. Damit ist eine allmähliche Schrumpfung des Glaskörpers verbunden, welche zur Abhebung des Glaskörpers und der Netzhaut führen kann. Die Fibrillen, welche viel deutlicher und dicker sind, als die normalerweise in den Randpartieen des Glaskörpers sichtbaren, verlaufen,

zum Teil einander parallel, ähnlich wie die normalen in welligen, lockigen, geschlängelten Bündeln. Sie färben sich sowohl mit Kernfärbemitteln als auch mit Eosin und werden bei Anwendung der Gieson'schen Methode, im Gegensatz zu Bindegewebsfibrillen, nicht tiefrot wie diese, sondern gelblich bis rosa.

Bei Härtung aufgeschnittener Augen in Müller'scher Flüssigkeit können die, wie erwähnt, in Chromsalzen entstehenden peri-

Fig. 60.
Aus einem scheinbar membranös verdichteten Glaskörper. Der unregelmässige Verlauf der Membranen ist wohl auf Schrumpfung des Glaskörpers bei der Härtung des frisch aufgeschnittenen Auges zurückzuführen. Die grosse Menge von Zellen darin beruht auf entzündlicher Infiltration. — Müller'sche Flüssigk. Celloidin Schnittpräp. — Häm. Eos. — V. = 50.

pheren membranartigen Verdichtungen durch ungleichmässige Schrumpfung im nachfolgenden Alkohol an den Schnittflächen durcheinandergewirrt werden; durch Schrumpfung bei der Einbettung wird das noch stärker. Schnitte durch diese fetzig aussehenden Teile können den Anschein erwecken, dass feine, aus zartesten Fasern zusammengesetzte Membranen, vielfach gefaltet, in unregelmässiger Weise den Glaskörperraum durchziehen (Fig. 60). Solche membranartigen Verdichtungen sind Kunstprodukte. — Auch die normalerweise von der Grenzschicht her in den Kern einstrahlenden Faserzüge sind nicht mit der pathologischen fibrillären Entartung zu verwechseln.

Intra vitam kann der fibrillär entartete Glaskörper durchsichtig sein.

Ablösung.

Abhebung des Glaskörpers von der Retina kommt zustande: durch primäre Schrumpfung, wobei seröse, bei der Härtung gerinnende Flüssigkeit zwischen Glaskörper und Netzhaut sich ansammelt, durch Blut, durch Eiter. Die Hyaloidea bleibt dabei entweder am Glaskörper oder an der Retina haften, manchmal mit Spuren des Glaskörpergewebes selbst; Herzog Carl Theodor deutete solche Reste als neugebildeten Glaskörper, eine Annahme, die nicht sicher begründet erscheint. Wahrscheinlich aber handelt es sich in den meisten, wenn nicht in allen Fällen, in denen Glaskörperreste an der Retina haftend gefunden wurden, garnicht um Ablösung, sondern um ausgedehnte Verflüssigung.

Bei manchen Abhebungen ist die sichere Entscheidung schwierig oder sogar unmöglich, als ob sie vital oder arteficiell entstanden sind. Das Verhalten der Hyaloidea giebt dafür keinen Anhalt. Nach Wedl und Bock soll Weiss darauf aufmerksam gemacht haben, »dass bei einer intra vitam entstandenen Abhebung des Glaskörpers die Hyaloidea diesem anhaftend bleibt.« Ich finde in den Abhandlungen von Weiss nur eine Stelle, auf welche dieser Satz sich beziehen kann (Mitteilungen a. d. Ophthalmiatr. Klin. zu Tübingen, v. Nagel, 1884, Bd. 2, Heft 1, S. 65). An dieser Stelle spricht Weiss aber garnicht von der Hyaloidea, sondern von einer »Grenzmembran« des Glaskörpers, welche aus feinen Fasern und Zellen mit endothelartigen Kernen zusammengesetzt war: es handelte sich hier um ein pathologisches neugebildetes Bindegewebshäutchen (s. u.).

Am häufigsten ist der Glaskörper von der hinteren Bulbuswand abgehoben, bei stärkerer Ablösung bis zum Aequator, in den hochgradigsten Fällen bis an die Ora serrata, wobei er dann als mehr oder weniger regelmässig halbkuglige Masse den vorderen Bulbusabschnitt ausfüllt, während der übrige Bulbusraum wässrige Flüssigkeit oder nach der Härtung geronnene Substanz enthält. Die zweite Form der Ablösung ist die trichterförmige. Dabei bleibt der Glaskörper entweder hinten nur mit der Papille in Zusammenhang, oder mit der Netzhaut an solchen Stellen, wo eine Verwachsung eingetreten war (z. B. nach Verletzung durch Fremdkörper), oder endlich, die Spitze des Trichters ist nach vorn gerichtet und hängt mit einer nach perforierender Verletzung oder durchgebrochenem Geschwür entstandenen Hornhautnarbe

zusammen. Das letztere findet auch bei Glaskörperabhebung nach Staroperation statt, wenn dabei Glaskörperverlust eingetreten war.

Der abgelöste Glaskörper zeigt in der Regel Verdichtung und fibrilläre Entartung. In den Randpartien eines solchen liegen auch die Zellen dichter, auch wenn keine Vermehrung derselben stattgefunden hatte; schon durch die Schrumpfung, welche übrigens bei der Härtung stets gerade in den Randpartieen vergrössert wird, werden die Zellen hier auf einen kleineren Raum zusammengedrängt.

Häufig wird die freie Oberfläche des abgelösten Glaskörpers und die entsprechende Innenfläche der Retina von neugebildeten, zarten Häutchen überzogen, welche aus Zellen vom Aussehen der Endothelien und manchmal auch feinen Fasern zusammengesetzt sind; solche Häutchen können auch in mehrfacher Lage vorkommen. Auf dem Querschnitt erscheinen die Zellen schmal und spindelförmig, der Kern etwas dicker, aber auch schmal und länglich. Von der Fläche gesehen sind die Zellen und die Kerne mehr rundlich (cf. Fig. 61 und 62). Aus den Zellen können homogene oder leicht streifige Membranen entstehen (durch Umwandlung oder Abscheidung?), welche trotz ihrer Zartheit recht fest sind, wie das auch bei anderen endothelialen Bildungen vorkommt (vgl. Endothelhäutchen auf der Innenfläche der Retina, unter »Retinitis«) in anderen Fällen entsteht ein mehr locker gefügtes, selbst maschiges, dünnes Zellgewebe.

Iwanoff führt zwei ursächliche Momente für die Ablösung an: a) Ablösung e vacuo. Sie tritt ein bei ectatischen Processen der Bulbuswand (Myopie, Staphylom des vorderen Bulbusabschnittes, manchmal bei Glaucom), ferner nach Cataractextraction, wenn Exsudation aus atheromatösen Netzhautgefässen erfolgte. Letztere findet sich gewöhnlich in der Papille und ihrer Umgebung; b) eine andere Ursache liegt in der Entwicklung von Bindegewebe im Glaskörper und der damit eingeleiteten Schrumpfung, sei es, dass eine Verletzung der Augenhäute und des Glaskörpers (mit oder ohne Zurückbleiben eines Fremdkörpers) oder cyclitische Exsudation mit folgender Organisation des Exsudats stattgefunden hatte. Nach Iwanoff ist gerade in diesen Fällen die Ablösung so häufig trichterförmig, weil sie allmählich entsteht und dabei der Glaskörper hinten nicht abreisst. Doch kann trichterförmige Ablösung auch acut auftreten, wenn Fibringerinnsel im Glaskörper sich zusammenziehen (Leber); ausser bei Entzündungen mit fibrinösem Exsudat kommt auch bei Blutungen trichterförmige Ablösung vor.

Auch durch die Schrumpfung mit fibrillärer Entartung entsteht Glaskörperablösung (Nordenson).

Iwanoff, Arch. f. Ophth. 1869. Bd. 15.
Carl Theodor, Herzog in Bayern, Arch. f. Ophth. 1879. Bd. 25.
Treitel, Arch. f. Ophth. 1880. Bd. 26.
Weiss, Mitteilungen a. d. Ophthalmiatr. Klinik Tübingen, v. Nagel. 1882, Bd. 1 und 1884, Bd. 2.
Nordenson, Die Netzhautablösung. Wiesbaden. 1887.

2. Eindringen fremder Elemente.

Blut.

Blutungen stammen aus den angrenzenden Augenhäuten, meist der Retina, oder aus neugebildeten Gefässen, welche sich von der Umgebung aus, bei Entzündung oder Verletzung derselben, in den Glaskörperraum hinein entwickelt haben. Kleine Blutungen können zwischen Netzhaut und Hyaloidea liegen, grösserezertrümmern das Corpus vitreum, von dessen Structur dann nichts mehr nachweisbar ist. Geringfügige Blutungen werden resorbiert, indem das Fibrin verschwindet, die roten Blutkörperchen zerfallen, wobei ihr Farbstoff in gelbbraunes Pigment umgewandelt wird, das man meist in Leukocyten antrifft. Grössere Hämorrhagieen werden organisiert, das dabei entstehende Bindegewebe macht die gewöhnlichen Veränderungen zum narbigen durch und kann von Pigment durchsetzt bleiben. Das neugebildete Bindegewebe wird oft hyalin, es zeigt sich aus breiten, homogenen Balken mit spärlichen, schmalen Zellen und Pigment dazwischen zusammengesetzt. Gewöhnlich lässt sich der Zusammenhang des neugebildeten Bindegewebes mit der Stelle, an welcher die durch Trauma oder entzündliche Wandveränderung gerissenen Gefässe liegen, nachweisen. Zur Auswanderung fibroplastischer Elemente ist natürlich bei Gefässwandrupturen und Gewebsverletzungen Gelegenheit gegeben; der Nachweis, dass die Glaskörperzellen selbst Bindegewebe produzieren können, ist nicht geführt. Hätten irgend welche Zellen des Glaskörpers fibroplastische Eigenschaften, so müssten diese Zellen als Gewebszellen und nicht als eingewanderte Leukocyten angesprochen werden (cf. S. 220).

Bei stärkeren Blutungen schrumpft mit dem Coagulum auch der Glaskörper und wird abgelöst. Auch solche grösseren Blutklumpen können von Endothelhäutchen (s. S. 224) überzogen werden (Fig. 61, Fig. 62). Diese sind zwar grösstenteils einschichtig, zeigen aber

Fig. 61.
Neugebildetes Endothelhäutchen (wie Fig. 62), im Flächenpräparat. Die hellen Kerne liegen in anderen Schichten als die dunklen; auf letztere ist das Mikroskop eingestellt. — Häm. Eos. — V. = 240.

manchmal an umschriebenen Stellen aus mehrfachen, parallelen Lagen geschichtete knotige Verdickungen, welche glaskörperwärts, gegen das Blut hin, prominieren.

Fig. 62.

Neugebildetes Endothelhäutchen hinter einer grossen Glaskörperblutung im Querschnitt. a = Zellige Membran. — b = Feinkörnig geronnene Masse. — c = Rote Blutkörperchen (Rand des Blutklumpens). — Häm. Eos. — V. = 240.

Entzündliche Produkte.

Bei Entzündung von Ciliarkörper und Netzhaut, wahrscheinlich auch der Aderhaut, dringen die flüssigen und zelligen Exsudatbestandteile durch diese Teile hindurch und liegen dann zunächst zwischen diesen und dem Glaskörper, schliesslich in letzterem selbst. Bei eitriger Cyklitis im frischen Stadium (z. B. bei Ulcus corneae oder nach Verletzung) finden wir daher die Eiterzellen am zahlreichsten zwischen Zonulafasern und Glaskörper, sowie diesem und der Linsenhinterfläche, namentlich auch in jener Gegend des Orbicularteils, an welcher auch die membranartigen Einstrahlungen von der Rinde in den Kern sichtbar sind. An denselben Stellen finden sich auch bei nichteitriger Cyklitis (z. B. Lues) Exsudatzellen, welche aus dem Ciliarkörper stammen und gerade entsprechend einzelnen Rundzellenheerden im Ciliarkörper besonders zahlreich dem letzteren aufliegen (Fuchs, Baas).

Schon nach kurzem Bestand der Cyklitis finden sich die Eiterzellen im Glaskörper selbst und zwar anfangs oft auf dem Schnitt in konzentrischen Streifen oder Reihen in einiger Entfernung vom Glaskörperrande besonders dicht angeordnet (Wagenmann). Man hat daraus auf einen besonderen Bau des Corpus vitreum geschlossen, auf eine Anordnung aus abwechselnd dichteren und dünneren Schichten; doch kann das reihenweise Aufmarschieren der Zellen auch auf Flüssigkeitsströmung oder auf einer schichtweise allmählich erfolgten Absetzung des Exsudats beruhen. Später wird diese Anordnung verwischt, der ganze Glaskörper von Eiterzellen (und Fibrin) durchsetzt, meist ziemlich gleichmässig, seltener in Form einzelner, besonders umschriebener Anhäufungen; gewöhnlich ist also der Glaskörperabscess einheitlich, selten multipel. Kleinere Abscesse können im Centrum zu amorpher, feinkörniger Masse zerfallen, an der Peripherie durch neugebildetes Bindegewebe ein-

gekapselt werden; natürlich ist auch damit Schrumpfung und Ablösung des Corpus vitreum verbunden.

Die Glaskörperzellen selbst tragen zur Produktion der Eiterzellen wohl nur unwesentlich bei. Allerdings sind sie, z. B. bei infektiösen Prozessen, einer Vermehrung fähig; experimentell wurden Mitosen, meist aber direkte Kernteilungen beobachtet, wie dies der vorherrschende Teilungsmodus für Leukocyten ist. Sie bilden dabei Zellhaufen, deren Elemente den normalen gleichen; runde, sternförmige, siegelringähnlich aussehende Zellen mit Vacuolen (Physaliphoren) finden sich, an denen oft Verfettung auftritt (Fig. 63). Aber im wesentlichen stammen die Zellen des Glaskörpereiters und Glaskörperexsudats aus den Gefässen des Ciliarkörpers und der Retina. Schon in frischen Stadien von Glaskörpereiterung nach Verletzung, bei beginnendem Abscess, sind meist die Netzhautgefässe von dichter Zellinfiltration umgeben, man findet zahlreiche Leukocyten zwischen den Gefässen und dem Netzhautgewebe, auch das Lumen selbst zeigt viel zahlreichere Leukocyten, meist wandständig, als in der Norm. Sogar Thrombose der Centralvene durch frische eitrige Phlebitis kommt unter diesen Verhältnissen vor. Nach Axenfeld stammt aber bei metastatischer Panophthalmie die Mehrzahl der Eiterzellen im Glaskörper häufig aus der Aderhaut, »während die Netzhaut vielfach erst von einem Fibrinnetz überzogen ist und eine profuse Eiterung in den Glaskörper hinein nicht erkennen lässt.«

Fig. 63.
Zellen aus dem Glaskörper bei beginnendem Abscess. a = Physaliphoren. — Die kleinen Zellen sind gewöhnliche polynukleäre Leukocyten. — Die grosse Zelle unten hat einen eingeschnürten (wohl in Teilung begriffenen) Kern. — Häm. Eos. — V. = 325.

Eine primäre Hyalitis (Straub) ist anatomisch nicht nachgewiesen. Schmidt-Rimpler sprach von einer solchen nicht in dem Sinne, dass das Glaskörpergewebe sich primär entzünden könne; er wollte über die Herkunft der Eiterzellen beim Glaskörperabscess, ob aus Aderhaut, Netzhaut oder Glaskörper selbst, nicht entscheiden, sondern nur der Meinung Ausdruck geben, dass ein auf den Glaskörper selbst ausgeübter Reiz zur Eiteransammlung in diesem, also zur Glaskörpereiterung, ohne vorhergegangene eitrige Chorioiditis oder Cyklitis führen kann. — Streng genommen dürfte man aber von einer »Glaskörperentzündung« nur dann sprechen, wenn nachgewiesen wäre, erstens

dass der Glaskörper fixe Zellen (Gewebszellen) enthält und zweitens, dass diese Zellen auf den Reiz hin proliferieren; auf ein Gewebe ohne fixe Zellen darf man den Begriff der Entzündung wohl nicht anwenden.

Nichteitriges Exsudat wird zum Teil resorbiert, zum Teil organisiert; dadurch entstehen cyklitische Schwarten hinter der Linse, welche meist mit gleichem Gewebe vor der Linse zusammenhängen (cf. S. 180). Das neugebildete Bindegewebe kann aber auch grössere Dimensionen erreichen und den ganzen Glaskörperraum einnehmen. Oft sieht man in solchem schwartigen Gewebe Höhlen mit eingedickten und veränderten Exsudatresten, amorphen Körnern, Zellen, die meist vacuolisiert sind und Fettkörnchenzellen, Cholestearinkrystalle, frei oder in Riesenzellen, ferner Pigmentzellen und Pigmentmoleküle aus dem Epithel.

Durch die mit der Umwandlung des Exsudats in Schwartengewebe verbundene Schrumpfung wird die Netzhaut von der Aderhaut abgelöst, wo sie nicht mit ihr verwachsen war; bei trichterförmiger Ablösung der Retina findet sich dann oft der ganze restierende Glaskörperraum von derbem Bindegewebe ausgefüllt. In letzterem kommt Ablagerung von Kalk vor, seltener tritt Verknöcherung des Bindegewebes ein.

In allen Fällen, in welchen wir Bindegewebe in Form einzelner Fibrillen oder grösserer zusammenhängender Massen im Glaskörper finden (nach Blutung oder Exsudation), war stets zur Einwanderung von mobil gewordenen Gewebszellen aus den umgebenden Augenhäuten Gelegenheit gegeben. Eine Beteiligung der Glaskörperzellen an der Gewebs- und Fibrillenneubildung ist nicht nachgewiesen.

Ueber die von der Retina ausgehenden Bindegewebsmembranen und Granulationsgewebsneubildungen s. unter »Retinitis«.

Iwanoff, Arch. f. Ophth. 1869. Bd. 15.
Schmidt-Rimpler, Ophth. Gesellsch. Heidelberg. 1878.
Wagenmann, Arch. f. Ophth. 1889. Bd. 34.
Axenfeld, Arch. f. Ophth. 1894. Bd. 40.
Baas, Arch. f. Ophth. 1898. Bd. 44.
Straub, IX. Internation. ophthalmol. Kongress. Utrecht. 1899. (Zeitschr. f. Augenheilk. Bd. 2. Ergänzungsheft.)

Tumoren.

Aus Tumoren der inneren Augenhäute können Elemente in den Glaskörper gelangen und so durch Aussaat zur Metastasierung in anderen Teilen des Auges führen. So fand Ewetzky Dissemination

pigmentierter Tumorzellen bei einem Melanosarkom der Iris, welches auf den Ciliarkörper und die Aderhaut sich ausgebreitet hatte. v. Michel beschrieb eine epitheliale Wucherung zwischen zwei Ciliarfortsätzen bei metastatischem Aderhautkrebs als Carcinommetastase, entstanden durch Dissemination (cf. S. 189). Bei Gliom kommen sogar kleine isolierte Haufen von Tumorzellen im Glaskörper vor; diese sind stets gefässlos (Wintersteiner) und finden sich natürlich am häufigsten bei Glioma endophytum.

Ewetzky, Arch. f. Ophth. 1896. Bd. 42.
Wintersteiner, Neuroepithelioma retinae. F. Deuticke, 1897.
v. Michel, Beiträge z. Onkologie d. Auges. Festschrift d. phys.-med. Gesellschaft Würzburg. 1899.

Neuntes Kapitel.

Aderhaut.

Normale Histologie. An der Aderhaut, welche zusammen mit Ciliarkörper und Iris die Tunica vasculosa oculi bildet, unterscheidet man von aussen nach innen: 1. Suprachorioidea, 2. Haller'sche Schicht der grossen Gefässe, 3. Sattler'sche Schicht der mittleren und kleinen Gefässe, 4. Choriocapillaris, 5. die Glashaut, welcher 6. das entwicklungsgeschichtlich zur Retina gehörige Pigmentepithel fest aufsitzt. — Zur Untersuchung der Aderhaut sind Flächenpräparate sehr zu empfehlen, für Pigmentepithel und Choriocapillaris sind sie unerlässlich.

1. Die Suprachorioidea ist ein aus elastischen Fasern und Bindegewebsfibrillen mit Zellen gebildetes Lamellenwerk, welches den zwischen der eigentlichen Aderhaut und der Sklera gelegenen spaltförmigen perichorioidealen Lymphraum durchzieht. Die Zellen sind: a) Endothelien, welche die Lamellen überkleidende Häutchen bilden (Schwalbe); von diesen Zellen sind gewöhnlich nur die Kerne sichtbar; b) pigmentierte, sternförmige oder breite, platte, mit Ausläufern versehene oder rundliche Bindegewebszellen, deren Pigmentelemente als elliptische Körnchen erscheinen (Chromatophoren). Durch den Perichorioidealraum treten Ciliargefässe, Wirtelvenen und Ciliarnerven hindurch. Die zahlreichen Arteriae cil. post. brev. dringen um den Sehnerven herum in die Aderhaut ein, die beiden Arteriae cil. longae verlaufen im horizontalen Meridian rechts und links im Perichorioidealraum nach vorn. In der Aequatorgegend treten die — gewöhnlich 4 — Wirtelvenen durch die Sklera hindurch, welche das venöse Blut aus der Aderhaut und zum Teil auch aus Ciliarkörper und Iris sammeln; die beiden letzteren Gebiete haben einen zweiten Abfluss durch die vorderen Ciliarvenen.

2. Die grossen Gefässe bilden die dickste Schicht der Aderhaut. Es sind meist Venen. Zwischen ihnen liegen elastische Fasern und zahlreiche Chromatophoren von gleichem Aussehen wie die der Suprachorioidea, doch kommen hier die rundlichen Formen nicht vor.

3. Die mittleren und kleinen Gefässe liegen in einem feinen elastischen Netzwerk mit wenigen pigmentierten Zellen. Erst unterhalb derselben, gegen die Haller'sche Schicht hin, treten die gröberen elastischen Netze mit den zahlreichen Pigmentzellen auf. Sowohl gegen diese Schicht wie gegen die ganz pigmentfreie Choriocapillaris ist die Sattler'sche Schicht durch je ein Endothelhäutchen abgegrenzt. Die Venen der letzteren haben eine Scheide und nach aussen davon eine zarte fibrilläre adventitielle Hülle; letztere findet sich auch an den Arterien. Die perivasculären Scheiden gehen nach Sattler da, wo die Venen aus der Choriocapillaris austreten, in das Endothelhäutchen über, die Adventitia hört schon früher auf; die Scheidenräume stehen somit in offener Verbindung mit den Intercapillarräumen.

4. Das Maschenwerk der Choriocapillaris lässt sich am besten an Flächenpräparaten darstellen.

Die Maschen sind im hinteren Bulbusabschnitt am engsten und mehr rundlich, nach vorn zu werden sie weiter und in die Länge gezogen. Die Wand ist zart und homogen. Das Kaliber ist grösser als das der Capillaren anderer Körperstellen, zeigt aber stets Schwankungen und Unregelmässigkeiten. Im höheren Alter werden die Contouren manchmal schärfer, manchmal undeutlicher. Die Substanz der Intercapillarräume erscheint homogen oder feinkörnig und in der Norm frei von Zellen. Die einzigen Zellen, die es überhaupt in der Choriocapillaris giebt, sind die Endothelien der Capillaren und die den letzteren zerstreut anliegenden spärlichen adventitiellen Zellen; in myopischen Augen wurden ausserdem vereinzelte Wanderzellen angetroffen. Im höheren Alter treten glänzende Punkte am Rande der Substanzinseln auf, letztere werden etwas verdichtet und können sich von den Capillarwänden etwas zurückziehen. Eine continuierliche Scheide ist an den Capillaren im normalen Zustand nicht nachweisbar (Sattler); doch sprechen sich Oeller und Herzog Carl Theodor auf Grund pathologischer Befunde für das Vorhandensein einer solchen aus. In der Gegend der Ora serrata, am vorderen Ende der Aderhaut, ist der Choriocapillaris ein zweites, aus feineren Zweigen mit weiteren Maschen bestehendes Capillarnetz aufgesetzt.

5. Die Vitrea (Bruch'sche Membran) besteht aus zwei Schichten, von denen nur die (der Lage im Bulbus nach) äussere nach den für elastische Fasern specifischen Methoden stark färbbar ist. Die innere Schicht erscheint in der Regel homogen, seltener feinfaserig; sie ist wohl als Cuticularabscheidung des ihr aufsitzenden Pigmentepithels aufzufassen. Eine andere Darstellung giebt Smirnow. Nach ihm ist die Glashaut einheitlich und besteht aus feinen, nicht elastischen Fasern, deren Dichtigkeit von aussen nach innen zunimmt. Unmittelbar unter ihr aber liegt ein feines elastisches Fasernetz (Stratum elast. supracapillare), welches mit den subcapillaren Netzen zusammenhängt. — An der Papille ist die Glashaut am dicksten, namentlich die äussere Schicht, welche hier oft um die innere nach vorn umgebogen ist. Die elastische äussere Lamelle löst sich im Ciliarkörperbindegewebe allmählich auf, die cuticulare innere überzieht dasselbe als „äussere Glashaut des Ciliarkörpers" (Salzmann) (vgl. S. 175).

Das Lymphgefässsystem der Aderhaut ist nach Sattler ein sehr ausgebildetes. Sowohl zwischen den Lamellen der Suprachorioidea als zwischen jenen, welche die grösseren und kleineren Gefässe tragen, ist ein reiches System von Lymphspalten enthalten, welche von Endothel ausgekleidet sind, wesentlich parallel der Fläche verlaufen, dabei durch die ganze Aderhautdicke hindurch miteinander in Communication stehen und an dem subcapillaren Endothelhäutchen enden. Ein zweites System bilden die perivasculären Lymphscheiden der Venen, welche mit den Capillarinterstitien in offener Communication stehen. Beide Systeme stehen aber untereinander nicht in Verbindung.

6. Das Pigmentepithel setzt sich aus niedrigen, cubischen, polygonalen (4—6 eckigen) Elementen mit kugligem Kern zusammen. Die Zellen senden Fortsätze zwischen die Stäbchen- und Zapfenaussenglieder hinein. Die Pigmentkörperchen (Fuscin) sind meist spiessförmig. Die Pigmentzellen sind am hinteren Pol am kleinsten und gleichmässigsten, grössere zweikernige sind hier selten. Vom Aequator nach vorn hin nehmen die grösseren mehrkernigen Elemente an Zahl zu; am reichlichsten finden sich diese an der Ora serrata (Grosszellenzone Schwalbe's). Die Zellgrenzen sind hier oft undeutlich. Im Alter zeigen sie hier oft Proliferationserscheinungen, Grössenzunahme und Kernvermehrung, auch mit Mitosen.

Sattler, Arch. f. Ophth. 1876. Bd. 22 und Centralbl. f. Augenheilk. 1876. Bd. 1. —
Smirnow, Arch. f. Ophth. 1899. Bd. 47.

1. Entzündung.

A. Eitrige Chorioiditis.

Die eitrige Chorioiditis entsteht durch ektogene oder endogene Infektion. Die endogene Infektion tritt als metastatische Entzündung bekanntlich bei pyaemischen Prozessen, namentlich im Puerperium, dann auch nach Verletzungen (chirurgische Pyaemie), bei der sog. kryptogenetischen Septicaemie, endlich, zusammen mit eitrigen Erkrankungen an anderen Körperstellen, nach acuten Infektionskrankheiten (hier meist durch Mischinfektion) auf. Die Eiterkokken (Streptokokken, seltener Staphylokokken und Pneumokokken) machen entweder embolischen Verschluss feinerer Gefässe oder Capillaren, oder sie kreisen im Blut, gelangen durch eine Blutung ins Gewebe und erzeugen so, ohne Embolie, Eiterung. Sehr selten ist der Nachweis zu führen, dass im Auge die Aderhaut primär erkrankt war; in der Regel ist die Eiterung von der Netzhaut her fortgeleitet. (vgl. Retinitis.) In dieser ist die Gelegenheit zum Sitzenbleiben kleiner Pfröpfe viel günstiger, weil hier die Capillaren viel enger sind (5—6 μ) als die der Aderhaut (10—30 μ). Wo primäre Infektion der Aderhaut (aus klinischen Gründen) wahrscheinlich war, ging sie gewöhnlich vom vordersten Teil derselben aus, wo das engere zweite Capillarnetz vorkommt (Axenfeld). Bei vorgeschrittener Panophthalmie, wenn Aderhaut und Netzhaut grösstenteils vereitert sind, ist eine Entscheidung, welche Membran primär erkrankt war, nicht mehr möglich.

Die Intensität der Eiterung ist abhängig von der Art, von der Virulenz und von der Menge der eingedrungenen Mikroorganismen. Am bösartigsten verhalten sich die Streptokokken, am mildesten verlaufen die durch Pneumokokken verursachten Fälle (Axenfeld). Der Ausgang der puerperalen Entzündung ist in der Regel Panophthalmie mit Perforation, nur ausnahmsweise kommt es zur direkten Phthise. Etwas häufiger kommt letztere bei den chirurgischen Pyaemieen vor.

Bei der kryptogenetischen Pyaemie, besonders bei den leichteren pyaemischen Prozessen, welche nach akuten Infektionskrankheiten auftreten, verläuft die Augenentzündung häufig schmerz- und symptomlos (letzteres, wenn die Sehstörung nicht bemerkt wird), der Ausgang ist Netzhautablösung, oft mit dem Bilde des amaurotischen Katzen-

auges, mit leichter Phthise oder ganz ohne dieselbe. Zumal es sich bei diesen Fällen meist um Kinder handelt, wird erst der Folgezustand bemerkt. Die weitaus grösste Zahl der Fälle, welche klinisch zur Verwechselung mit Gliom Veranlassung geben, gehört hierher (Pseudogliom [Hirschberg]). Diese leichtere Form der eitrigen Chorioiditis kann auch nach ektogener Infektion (Fremdkörperverletzung) auftreten.

Naturgemäss kommen von der schweren Form mehr die floriden, von der leichteren mehr die Endstadien zur anatomischen Untersuchung. Bei der letzteren sind die zelligen Bestandteile des wohl von vornherein nicht rein-eitrigen, sondern eitrig-serösen Exsudats an Menge geringer als die flüssigen; ferner sind sie regressiv verändert, grösstenteils verfettet, wie das bei alten eitrigen Zelldepôts in Hohlräumen, aus denen die Resorption nur mangelhaft erfolgt, die Regel ist. Da also dann ein im wesentlichen seröses Exsudat gefunden wird, welches keine unveränderten, rein-eitrigen Bestandteile mehr erkennen lässt, hat man diese Form auch als »Chorioiditis exsudativa« bezeichnet. Es handelt sich dabei aber nur um das Endstadium der leichteren eitrigen Aderhautentzündung.

Die eitrige Chorioiditis tritt in einzelnen Heerden oder von vornherein in mehr diffuser Weise auf. Die Infiltration mit im wesentlichen mehrkernigen Leukocyten beginnt in der Regel in der Schicht der mittleren und kleinen Gefässe; sie greift bald auf die Capillarschicht über, während die Schicht der grossen Gefässe und die Suprachorioidea mehr von flüssigem Exsudat durchsetzt, von zelligen Ansammlungen frei sind. Die Blutgefässe sind trotzend gefüllt und enthalten sehr zahlreiche Leukocyten, so dass das Lumen grösstenteils von ihnen eingenommen werden kann; wie bei jeder acuten Entzündung, finden sich die Leukocyten, wenn sie nicht so sehr reichlich vorhanden sind, in der Regel deutlich in »Randstellung«, dicht an der Gefässwand. Durch die zellige Infiltration zusammen mit der Hyperaemie kann die Aderhaut colossal (bis auf das 6 bis 8fache der Norm) verdickt werden. Die lange nachweisbare Abgrenzung der eitrig infiltrierten Schicht kommt durch die beiden Endothelhäutchen zu stande, welche die Schicht der kleinen Gefässe gegen die Capillaris und gegen die stark pigmentierte Schicht der grossen Gefässe überziehen (Sattler).

Meist finden sich bei eitriger Chorioiditis kleinere und selbst grössere, infarktartige, Blutungen.

Die pigmentierten Stromazellen im Bereich der eitrigen Infiltration erscheinen klumpig, als ob sie ihre Fortsätze eingezogen hätten. Es scheint, dass sie wandern können, wobei ihre Fort-

sätze oft abreissen und dann eine Zeitlang frei im Gewebe liegen bleiben. Ob sie sich vermehren, ist zweifelhaft; man findet allerdings manchmal Stromazellen mit zwei Kernen (Knapp), aber ob wirklich Zellteilung in nennenswerter Weise vorkommt, ist damit nicht erwiesen. Jedenfalls verschwinden die pigmentierten Stromazellen schliesslich aus der eitrig infiltrirten Partie fast ganz.

Die Gefässe, namentlich die Arterien, sind erheblich verändert. Teils ist die Wand eitrig infiltriert, dadurch das Lumen verengt, oder sie ist nur aufgelockert und gequollen, verdickt. Die Media wird dadurch besonders unkenntlich, Arterien und Venen sind dann schwer zu unterscheiden. Das Endothel quillt und wird desquamiert. Später proliferiert es und kann unter dem Bilde der Arteriitis obliterans zur Verengung und selbst zum Verschluss des Lumens führen. An anderen Stellen finden sich Gefässe mit eitrig infiltrierter und homogen gequollener Wand, deren Lumen von Leukocyten und netzförmig geronnenem Fibrin mit spärlichen roten Blutkörperchen dazwischen ausgefüllt, thrombosiert ist.

Frühzeitig treten erhebliche Veränderungen des Pigmentepithels ein. Die Zellen wuchern, wobei sie unregelmässig rundlich werden. Sie verlieren Pigment, werden selbst ganz farblos. In grosser Menge werden sie abgestossen und mischen sich dem Eiter unter der abgelösten Netzhaut bei. Das frei gewordene Pigment liegt teils frei, teils wird es von Leukocyten und anderen Wanderzellen aufgenommen. Bei dem reichlichen Gehalt an Zellen mit Fettkörnchen (Körnchenkugeln), wie sie in jedem Eiter sich finden, sieht man die Pigmentmoleküle natürlich vielfach auch in solchen Fettkörnchenzellen.

Das flüssige, fibrinreiche Exsudat wird namentlich in die lockere Suprachorioidea abgesetzt. Ausserdem ist auch das Stroma davon durchtränkt.

Der Eiter füllt den subretinalen Raum und dringt auch in den Glaskörper vor. Die durch die Eiteransammlung erzeugte Netzhautablösung ist manchmal nur flach; in anderen Fällen kommt es durch stürmische Exsudation mit massenhafter Eiteransammlung im subretinalen Raum zu stärkster Abebnung.

Die Glashaut bleibt lange erhalten, namentlich bei diffuser eitriger Infiltration; später wird sie an vielen Stellen durchbrochen.

Schliesslich schmilzt das infiltrierte Gewebe eitrig ein und verschwindet, an den Rändern solcher abscedierter Stellen sind die Gewebsteile schwer kenntlich, weil die Kerne hier schlecht färbbar, die Zellen nekrotisch sind.

Die Mikroorganismen können bekanntlich nach dem Tode des Individuums verschwinden; daher findet man manchmal gar

keine mehr oder nur noch spärliche Mengen. Andererseits können sie sich aber postmortal auch vermehren. — Am reichlichsten finden sie sich gewöhnlich nicht im Gewebe der Aderhaut, sondern zwischen den Pigmentepithelien, in der Retina, im Glaskörper und in dem auf der Oberfläche der Membranen abgesetzten Eiter. Findet man Gefässe mit Kokken verstopft, ohne dass eine Reaktion der Wand und der Umgebung (Infiltration mit Rundzellen, Blutungen, Nekrose) vorhanden ist, so muss daraus geschlossen werden, dass die Embolie erst so kurze Zeit vor dem Tode stattfand, dass keine Zeit für die reaktiven Veränderungen mehr blieb. Solche Gefässverstopfungen kommen also ursächlich für die Chorioiditis nicht in Betracht. Ferner können sich die Pilze, namentlich die Streptokokken, postmortal gerade innerhalb der Gefässe kolossal verbreiten; so fand Herrnheiser die Aderhautgefässe von Streptokokken angefullt, während das Gewebe ganz normal war.

Knapp, Arch. f. Ophth. 1867. Bd. 13.
Sattler, Arch. f. Ophth. 1876. Bd. 22.
Vossius, Zeitschr. f. Geburtsh. und Gynäkologie. 1890. Bd. 18.
Herrnheiser, Zeitschr. f. Heilk. (Forts. der Prager Vierteljahrsschrift für prakt. Heilkunde). 1893. Bd. 14.
Herrnheiser, Klin. Monatsbl. für Augenheilk. 1894. Bd. 32.
Axenfeld, Arch. f. Ophthalm. 1894. Bd. 40.

Sog. Chorioiditis exsudativa. Am auffallendsten bei diesen abgelaufenen milderen eitrigen Chorioiditiden (s. S. 232 u. 233) ist die Beschaffenheit des subretinalen Exsudats. Es ist im frischen Zustand flussig, wird aber schon nach 24 stündiger Formolhärtung gallertig, die Farbe ist etwas grünlich. Es enthält die veränderten zelligen Exsudatbestandteile (Fig. 64). Das sind mit Fettkörnchen gefüllte Leukocyten verschiedener Grösse, ferner grössere rundliche Zellen mit einem grossen Kern, meist gleichfalls mit Fettkörnchen angefüllt (grosse Lymphocyten oder eingewanderte Gewebszellen?), endlich abgelöste Pigmentepithelien, welche gequollen, auch vielfach verfettet sind, ihr Pigment zum



Fig. 64.

Aus dem subretinalen Exsudat bei alter Chorioiditis exsudativa (Pseudogliom). 1 runde Zellen mit gut färbbarem, schon etwas eckigem Kern und Pigmentmolekülen (gequollene Epithelien oder Exsudatzellen?). — 2 Grosse kuglige Zellen mit Pigmentmolekülen und geschrumpftem Kern. — 3 Maulbeerenähnlicher Rest einer verfetteten Zelle mit Pigmentmolekülen. — 4 Blasser gequollener kugliger Rest einer Zelle, deren Pigment am Rande ausgestreut ist. — In dem homogen flockig aussehenden Exsudat ausserdem freie Pigmentmoleküle, ein Cholestearinkrystall (rechts) und mehrere Spalten (s. S. 237). — Schnittpräparat. — Ham. Eos. — V. = 240.

Teil verloren haben, oft Schrumpfung des Kernes zeigen und rundliche indifferente Zellformen angenommen haben. Diese Epithelien sind von den grossen rundlichen Exsudatzellen um so schwieriger zu unterscheiden, als auch diese letzteren vielfach Pigmentmoleküle aufgenommen haben; doch kommen unzweifelhafte desquamierte Epithelien zahlreich im Exsudat vor. Das Fett ist natürlich nach Alkohol- und Aetherbehandlung der Präparate nicht mehr nachweisbar; dann ist die Zelle oft von runden, kleinen Lücken durchsetzt, welche durch Pigmentmoleküle von einander abgegrenzt werden.



Fig. 65

Ein Stückchen Exsudat mit Cholestearinkrystallen, verfetteten, Pigmentmoleküle enthaltenden Leukocyten (b) und roten Blutkörperchen (c), nach 24stündiger Härtung des Bulbus in 5% Formol weich gallertig geronnen, in Glycerin. — a Spalten (Risse oder Sprünge). — Die Kontouren der Krystalle sind in der Abbildung viel zu dunkel wiedergegeben. — V. = 323.

Ausser diesen Zellen, welche im gehärteten Präparat in Haufen zusammenliegen und an denen oft kuglige oder eiförmige, blasse, nicht färbbare, wohl beim Absterben der Zellen ausgetretene Eiweisstropfen sichtbar sind (— wie solche besonders oft an Gefässendothelien vorkommen —) finden sich häufig zahlreiche Cholestearinkrystalle (Fig. 65). Das Cholestearin pflegt sich allmählich in älteren Verfettungsheerden abzuscheiden, wenn die verfetteten Teile nicht oder nur unvollkommen resorbiert werden. Die Krystalle (Fig. 65) sind rhombische Tafeln, an den Rändern oft treppenförmig abgebrochen, mit sehr zarten, dünnen und blassen Kontouren. Sie liegen vereinzelt oder öfter in Haufen unregelmässig übereinander. Auf Zusatz von Jod mit Schwefelsäure werden sie vom Rande her unter Blaufärbung aufgelöst. Im frisch untersuchten, flüssigen Exsudat erscheinen sie makroskopisch als glitzernde Punkte, auf der Schnittfläche des

geronnenen wie fein verteiltes, zerriebenes Glas. Da das Cholestearin in Aether löslich ist, so sind die Krystalle in Präparaten, welche in Celloidin oder Photoxyllin eingebettet wurden, zum grössten Teil nicht mehr vorhanden. An ihrer Stelle sieht man dann im Schnitt leere, scharfbegrenzte Spalten; diese sind oft spiessförmig, durch-

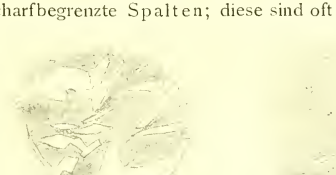

Fig. 66.
Spalten, rechts einzeln, links konfluiert, von aufgelösten Cholestearinkrystallen im subretinalen Exsudat — Häm. Eos. — V. = 50.

kreuzen einander auch, sodass sternförmige Figuren entstehen, andere erscheinen zu unregelmässig spitz- und stumpfwinkelig begrenzten grösseren Lücken zusammengeflossen (Fig. 66). In diesen Räumen haben die Krystalle vor ihrer Auflösung gelegen. Aber man darf nicht alle Spalten, die sich im geschnittenen Exsudat finden, so deuten, dass in ihnen früher Krystalle sich befanden; schon in Präparaten, die einen Tag lediglich in Formol gelegen haben, sieht man, bei Untersuchung kleiner Partikel in Glycerin, einzelne Spalten (Risse oder Sprünge) in der homogenen Masse (Fig. 65).

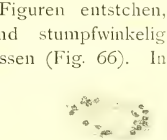

Fig. 67.
Zwei cholestearinhaltige Riesenzellen (aus einem Schnittpräparat). Die obere enthält einen Krystall, die untere, schiefdurchschnittene zeigt nur noch die scharfbegrenzte Spalte. Beide, namentlich die obere, enthalten Pigmentmoleküle. In der unteren stark und schwach gefärbte Kerne. — Häm. — V. = 240.

Die Krystalle geben als Fremdkörper Veranlassung zur Bildung von Riesenzellen. Aus welchen Elementen diese entstehen, ist schwer zu sagen, doch sind wohl die Exsudatzellen mehr dabei beteiligt als die Pigmentepithelien. Man sieht von grösseren Zellen mit einem bis zwei Kernen zu ausgebildeten Riesenzellen zahlreiche Uebergangsformen. Häufig enthalten sie Pigmentmoleküle. Die Riesenzellen liegen entweder nur in der Nähe der Krystallhaufen, oder eine Riesenzelle hat sich um einen oder mehrere Krystalle herum entwickelt. Im letzteren Falle liegen dann Krystalle resp. die nach ihrer Auflösung restierenden einfachen oder mehrfachen Spalten im Leib der Riesenzelle (Fig. 67).

In den typischen Fällen von Pseudogliom schlagen sich die festen Exsudatbestandteile auf den angrenzenden Augenhäuten, besonders auf der Retina, nieder. Dann überzieht ein aus verfetteten Exsudatzellen, Pigmentepithelien, Riesenzellen, Cholestearinkrystallen und fettigem Detritus zusammengeklebter, membranartig ausgebreiteter Brei als abziehbare Schicht die Rückseite der abgelösten Netzhaut. Dadurch, dass deren vordere Buckel die ihnen aufliegenden fettigen Massen gelb durchscheinen lassen, entsteht der gelbe Reflex aus der Pupille (Greeff).

Auf der Aderhaut lagern sich die Massen nicht in grösserer Ausdehnung ab. Doch kann es auch, wenn ein eitriges Exsudatklümpchen auf ihr kleben blieb, zur Entstehung kleiner tumorähnlicher Gebilde auf ihrer Innenfläche kommen; solche Exsudatklümpchen werden zum Teil von der Aderhaut aus durch Eindringen von Gewebszellen und Gefässen organisiert, zum Teil verfallen sie den gleichen Veränderungen wie das übrige Exsudat. Ein solcher Tumor besteht dann schliesslich aus derbem, narbenartigem Bindegewebe mit spärlichen, spindelförmigen, schmalen Zellen, hie und da auch Rundzellen, sehr spärlichen Gefässen, Pigmentepithelien, Riesenzellen mit Cholestearinkrystallen etc. und schliesst einen oder mehrere Zerfallsheerde ein, in denen fettiger Detritus, freie Pigmentmoleküle, Cholestearinkrystalle nachweisbar sind. Der Oberfläche liegen Exsudatzellen und Pigmentepithelien locker auf.

Auch im Aderhautgewebe selbst können solche als nicht resorbierte, alte Abscesse aufzufassenden Massen vorkommen (Cramer und Schultze).

Im allgemeinen zeigt die Chorioidea in diesen abgelaufenen Fällen Atrophie (s. S. 244), manchmal noch stellenweise rundzellige Infiltration, sowie andere entzündliche Produkte, schwartiges Bindegewebe etc. (s. S. 244). In der Regel ist nur die Aderhaut entzündlich verändert, manchmal aber auch der vordere Bulbusabschnitt, der dann das Bild der abgelaufenen Iridocyklitis aufweist.

Raab, Archiv f. Ophth. 1878. Bd. 24. Abt. 3.
Axenfeld, Arch. f. Ophth. 1894. Bd. 40.
Cramer und Schultze, Arch. f. Augenheilk. 1894. Bd. 29.
Greeff, Berl. klin. Wochenschrift 1897 (u. Verhandlungen d. Berl. med. Gesellsch. 1897).

B. Nichteitrige Chorioiditis.

Nichteitrige Chorioiditis verläuft in der Regel chronisch. Flüssiges Exsudat wird dabei in nennenswerter Menge meist

nicht erzeugt oder es diffundiert in den Glaskörper; selten werden die Lamellen der Suprachorioidea durch Exsudat auseinandergedrängt und dadurch die übrige Aderhaut abgehoben (Fig. 68). Die Veränderungen betreffen im wesentlichen die zelligen Bestandteile. Die histologischen Vorgänge sind bei den klinisch und aetiologisch verschiedenen Formen vielfach die gleichen, nur die Lokalisation derselben und ihre Combination macht, neben specifischen Produkten, Unterschiede.

a) Allgemeines.

Ueber die Anfangsstadien sind wir wenig unterrichtet. In nicht weit vorgeschrittenen Fällen tritt eine Anhäufung einkerniger Rundzellen (Lymphocyten) hervor (Fig. 68). Diese Infiltration

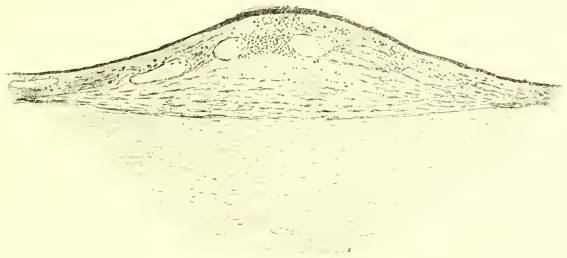

Fig. 68.

Abhebung der Aderhaut durch ein in die Suprachorioidea abgesetztes Exsudat. — In der Aderhaut stark gefüllte Gefässe und kleinzellige Infiltration. Pigmentepithel auf der Kuppe etwas schief durchschnitten, daher breiter, scheinbar verdickt. Die Lamellen der Suprachorioidea durch homogen geronnenes, mit Eosin rosa gefärbtes Exsudat auseinandergedrängt. Im Exsudat einkernige Rundzellen und zahlreich klare, ungefärbte, ovoide oder plattgedrückte Tropfchen, wie sie oft in Exsudaten vorkommen. Darunter ein Stück der normalen Sklera. — Häm. Eos. — V. = 70.

ist entweder über grössere Strecken in diffuser Weise ausgebreitet, oder sie ist heerdförmig und bildet, in gleichzeitiger diffuser Zellvermehrung oder ganz ohne diese, einzelne knötchenartige Anhäufungen. Die Infiltration betrifft bald mehr die oberflächlichen, bald mehr die mittleren und tiefen Aderhautschichten. Bei manchen Formen zeigen sich in der Choriocapillaris besonders frühzeitig Wanderzellen in den Interstitien. Die Capillaris kann aber auch ohne Zellansammlung in den Interstitien abnorm kernreich aussehen, da in der Regel die normaler Weise auf dem Querschnitt flachen Wandendothelien mit den platt aussehenden Kernen stark geschwollen sind, so dass sie auch im Schnittpräparat grosse, ins Lumen prominierende, protoplasmatische Gebilde mit kugligem Kern darstellen; dadurch sieht es manchmal auch so aus, als

wären die Endothelien selbst vermehrt, während sie thatsächlich nur deutlicher hervortreten. Flächenpräparate zeigen viel deutlicher als Querschnitte sowohl die schon normaler Weise ins Lumen prominierenden Kerne als auch die Wanderzellen in den Intercapillarräumen.

Die Mastzellen sind vermehrt. Ueber das Verhalten der Gewebszellen, der Endothelien und der Chromatophoren, wissen wir wenig; aus späteren Stadien geht ihre Beteiligung mit Sicherheit hervor. Die kleinzellige Infiltration tritt so in den Vordergrund, dass die Veränderungen der ungefärbten Stromazellen dadurch verdeckt werden; aber auch wo erstere nicht so dicht ist, hat man in frischeren Stadien nichts sicheres von Proliferation gesehen. Die Chromatophoren scheinen sich vermehren zu können. Jedenfalls werden sie mobil und wandern, häufen sich teils am Rande der Rundzellenhaufen an, teils gelangen sie in die oberflächlichsten Schichten, wo sie in der Norm nicht vorhanden sind. Meist gehen sie aber degenerative Veränderungen ein, sowohl in den infiltrierten Bezirken als vielfach ausserhalb derselben. Die Fortsätze verschwinden, die Zellen werden zu klumpigen, unregelmässig kugligen bis polygonalen Gebilden, welche Aehnlichkeit mit Pigmentepithelien haben können; dann zerfallen sie, das Pigment bleibt teils im Gewebe liegen, teils wird es von Leukocyten und wohl auch anderen Wanderzellen aufgenommen und fortgeschleppt; es kann auch in die Gefässlumina hinein transportiert werden.

Wenn auch bei jeder Chorioiditis Stromazellen durch Verfettung zu Grunde gehen, kommt es doch, wenn nicht Lues oder Tuberkulose zu Grunde liegt, im allgemeinen nur ausnahmsweise zu Nekrotisierung grösserer Strecken. Doch hat Friedland zwei solche Fälle beschrieben, in welchen die Kerne der infiltrierenden Lymphocyten heerdweise schlecht oder gar nicht färbbar waren, und auch die Capillarschicht an solchen Stellen sich total nekrotisch zeigte; die übrigen Augenhäute waren stark verändert, auch die Sklera zeigte nekrotisierende Entzündung (s. S. 90.) Lues oder Tuberkulose war nicht nachweisbar. Auch Wedl und Bock erwähnen in ihrem Lehrbuch der pathologischen Anatomie des Auges Chorioiditis mit „verkäsenden Heerden", welche nicht tuberkulös sein sollen.

Die Gefässe zeigen, namentlich wo Infiltrationsheerde bestehen, erweiterte Lumina, in welchen, wenn der Inhalt erhalten ist, das Blut vermehrten Leukocytengehalt, mit oft wandständiger Gruppierung der weissen Blutkörperchen aufweist. Die Diagnose dieser Hyperaemie ist aber deswegen unsicher, weil die Anhäufung des Blutes in den Gefässen, besonders den Capillaren

der Aderhaut, in normalen Augen Einflüssen unterworfen ist welche eine ungleichmässige Verteilung desselben bewirken. So können, bei der erlöschenden Herzthätigkeit in der Agone, einzelne Gefassgebiete noch entleert werden, während andere gefüll bleiben; ferner ist zu bemerken, dass bei Augen, welche der Leiche entnommen sind, das Blut nach den tiefer gelegenen Teilen fliesst und hier sich ansammelt.

Dass, wie bei chronischer Entzündung überhaupt, auch hier in vielen Fällen eine Gewebsneubildung stattfindet, können wir aus den späteren Stadien mit Sicherheit entnehmen. Bei frischeren Entzündungen hat man aber nur, abgesehen von specifischen Entzündungen, in gewissen Fällen Gelegenheit, das zu sehen, weil gewöhnlich die Enukleation des erkrankten Auges nicht so frühzeitig nötig wird. Jene Fälle sind solche, bei denen Chorioiditis an eine eitrige Retinitis, meist nach perforierender Bulbusverletzung, sich anschliesst. Ist hier die Retina zum grössten Teil vereitert, der Bulbusraum mit Eiter gefüllt, so sieht man nicht selten, — abgesehen von gewöhnlicher entzündlicher Infiltration der Chorioidea — eine grosse Strecke der Aderhaut in typischem Granulationsgewebe aufgegangen, dessen Gefässe, aus der Sattlerschen Schicht hervorgehend, senkrecht nach innen verlaufen und hier, ohne Bildung eines Capillarnetzes, in schlingenförmiger Umbiegung in die venösen Stämme übergehen. (Schöbl.) Dieses Granulationsgewebe kann auch an umschriebenen Stellen weiter hervorsprossen, durch die Reste der Retina hindurch bis in den Glaskörperraum hineinwuchern (Schöbl), in welchen manchmal beträchtliche Mengen grosser epitheloider, jedenfalls aus jungen Gewebszellen des Granulationsgewebes hervorgegangener Bindegewebszellen oder Endothelien liegen. Später wandelt sich das Granulationsgewebe in Bindegewebe von narbenartiger Beschaffenheit um. Schöbl fand den (von ihm „Chorioiditis hyperplastica" benannten) Granulationsprozess einmal schon am 9. Tage nach perforierender Verletzung in ausgedehnter Weise vorhanden.

Das Pigmentepithel leidet besonders bei den die inneren Schichten der Aderhaut betreffenden Entzündungen über den affizierten Bezirken. Die Epithelien quellen auf, verlieren ihr Pigment, werden abgestossen und wandern aktiv. Nachdem die äusseren Netzhautschichten zerstört oder gliös entartet sind (vgl. Retinitis), dringen sie, aktiv oder passiv, in die Retina ein, finden sich hier oft besonders um die Gefässe herum angehäuft. Ebenso können sie an Stellen, wo die Lamina vitrea der Chorioidea zerstört ist in die Gewebsspalten und um die Aderhautgefässe herum eindringen

und die letzteren einscheiden. An dieselben Lokalitäten wird auch das freigewordene Pigment, zum Teil durch Leukocyten, zum Teil durch einfache Einschwemmung transportiert; haben die endothelialen Zellen der Gefässhüllen Pigment aufgenommen, so sind diese oft morphologisch von eingedrungenen Epithelien kaum zu unterscheiden. Wahrscheinlich im Anschluss an die Desquamation und den Schwund der Pigmentepithelien tritt in der Regel eine (excessiv regenerative) Proliferation derselben ein. Die jungen Zellabkömmlinge sind zunächst meist pigmentlos, später werden sie pigmentiert. Nach Krückmann sind nur diese neugebildeten Epithelien aktiv wanderungsfähig. Bei der Wucherung können umschriebene Haufen gebildet werden, in welchen die Epithelien teils locker liegen, wobei sie eine rundliche bis kubische Gestalt behalten, oder aber sich dicht aufeinander pressen, der Aderhautoberfläche parallel sich zu spindelförmig erscheinenden Gebilden strecken und ein lamelläres Gewebe erzeugen, welches echtem Bindegewebe ähnlich und oft unr durch den Mangel an Gefässen von diesem unterschieden ist (Krückmann). Am Rande solcher Stellen, an welchen Pigmentepithelien zu Grunde gegangen sind, z. B. Infiltrationsknoten, häufen sie sich stärkr an.

Flüssiges Exsudat findet sich meist nur spärlich oder ist auch gar nicht nachweisbar. Es kann eine dünne Schicht zwischen Aderhaut und Netzhaut bilden oder stellenweise die Suprachorioidea durchtränken, auch im Aderhautstroma selbst in geringer Menge vorhanden sein. Sehr selten ist es in der Suprachorioidea so bedeutend, dass die übrige Aderhaut dadurch von der Sklera, unter Auseinanderziehung der Suprachorioidea, abgehoben wird. (Fig. 68, S. 239.) Es zeigt sich im gehärteten Präparat in der Regel als feinkörnige, zellarme Masse; selten tritt fibrinöse Abscheidung im Gewebe ein, die Gerinnsel sind, wo sie vorkommen, unbedeutend. Die feinkörnige Masse zwischen Chorioidea und Retina kommt auch in normalen cadaverösen Augen vor, auch hier als schmale Schicht, wobei die Stäbchen und Zapfen der Retina verquollen und zerfallen sind, sogar Stücke des Pigmentepithels in Fetzen abgelöst und gefaltet sein können. Ablösung des Epithels in continuo ist immer cadaverös. Bei der feinkörnigen Masse aber ist es nicht immer möglich, zu unterscheiden, ob pathologische oder cadaveröse Veränderungen vorliegen, namentlich wenn diffuse entzündliche Prozesse der Aderhaut dabei vorhanden sind. Findet sich die Substanz an umschriebenen Stellen, während sonst die Retina in normaler Struktur der Aderhaut anliegt, so ist sie wohl immer als entzündliches Exsudat resp. Transsudat aufzufassen. Es scheint, dass solche umschriebenen Ausschwitzungen zur Ver-

klebung der Retina mit der Aderhaut führen können, doch fehlt der positive Nachweis in frischen Stadien.

Ausser den gewöhnlichen Elementen des Granulationsgewebes kommen bei manchen Formen der Aderhautentzündung Riesenzellen in den infiltrierten Partieen vor, nicht nur bei Tuberkulose und manchmal bei Lues, sondern auch bei sympathischer Chorioiditis; auch in den beiden oben citierten Fällen Friedland's (heerdförmig nekrotisierende Entzündung), in welchen von diesen aetiologischen Momenten nichts vorlag, fanden sich vereinzelte und gruppenweise zusammenliegende Riesenzellen mit wandständigen Kernen. —

Besser als über die frischen Veränderungen sind wir über die späteren Stadien der nichteitrigen Chorioiditiden unterrichtet. Die Infiltration mit Rundzellen nimmt ab, verschwindet oft ganz, in anderen Fällen bleibt sie in Resten lange bestehen, woraus aber nicht sicher folgt, dass die Entzündung dort noch floride ist, da umschriebene Lymphocytenanhäufungen (besonders an Gefässen und Nerven) noch lange nach dem Ablauf von Entzündungen bestehen bleiben können.

Ist die Aderhaut noch in Augen, welche bereits im Stadium der Schrumpfung sind, entzündlich infiltriert, so ist die innere Oberfläche oft gefaltet, die Grenzlinie wellenförmig.

Die Infiltrate können spurlos verschwinden, teils durch Zerfall der Zellen, teils indem die ausgewanderten Zellen in den Lymphbahnen abgeführt werden. War keine stärkere Gewebs-

Fig. 70.

Atrophie der Aderhaut mit Netzhautverwachsung nach abgelaufener Chorioiditis. — 1 Sklera darin Schrägschnitt durch einen normalen Ciliarnerven mit Chromatophoren in der Umgebung. — 2 Atrophische Aderhaut, von a bis b mit der Netzhaut verwachsen, hier fast ganz geschwunden; es sind nur wenige Bindegewebszellen und Fasern, bei 4 noch ein feines Gefäss von der Aderhaut übrig geblieben, alles andere ist zu Grunde gegangen. Das Pigmentepithel fehlt noch etwas über die Verwachsungsstelle hinaus, hat am Rande hier nicht proliferiert. Makroskopisch sah der Heerd daher einfach weiss aus, ohne Pigmentierung. — 3 Retina, im Ganzen etwas verdünnt, besonders durch Verdünnung der Nervenfaserschicht. Im Bereich der Verwachsungsstelle (a—b) hochgradige Zerstorung der äusseren Schichten. — Häm. Eos. — V. = 90.

proliferation eingetreten, so bleibt nach Untergang der Gefässe und Stromazellen oft an den Stellen der früheren Infiltrate eine einfache Atrophie der Aderhaut zurück. Diese betrifft bald nur die oberflächlichen Schichten, bald die ganze Membran, die schliesslich in ein dünnes, faseriges, mehr oder weniger stark pigmentiertes Häutchen umgewandelt wird, welches mit der Sklera und der an solchen Stellen namentlich in den äusseren Schichten veränderten Retina verwachsen ist. (Fig. 70.)

In anderen Fällen finden wir an Stelle der früheren dichten Infiltration mit einkernigen runden Zellen der Oberfläche parallel geordnete schmale Elemente mit länglichem, schmalem Kern. Solche treten auch vereinzelt in den oberflächlichen Aderhautschichten auf (Fig. 71). Da aus Lymphocyten, nach der heutigen Auffassung, nicht Gewebszellen hervorgehen können, so muss aus dem Befund dieser

Fig. 71.

Chorioiditis, nicht mehr ganz frisch. — Infiltration der mittleren und tiefen Schichten mit meist etwas länglichen, weniger runden Zellen mit gleichgestalteten Kernen. Bindegewebszellen mit ganz schmalen Kernen in der Capillarschicht (2), deren Gefässe hier ganz verschwunden sind, während das Gewebe derbfaserig, sklerotisch geworden ist. Von den mittleren und kleinen Gefässen sind hier nur wenige erhalten (3). Unter der Capillarschicht, nach links von der Mitte, Schrägschnitt durch ein obliteriertes, ganz bindegewebiges Gefäss. In der tiefsten Aderhautschicht Pigmentzellen. 1 Oberflächliche Lagen der Sklera. — Alauncarmin. — V. = 240.

neugebildeten Bindegewebszellen, welche nur im Jugendstadium von Lymphocyten schwer zu unterscheiden sind, auf eine frühere Proliferation der fixen Gewebszellen geschlossen werden. Ausser diesen Zellen tritt auch der Oberfläche parallel angeordnetes fibrilläres Bindegewebe auf, welches unter Schrumpfung zusammen mit den Zellen, von denen nur die schmalen Kerne sichtbar sind, immer mehr den Charakter des Narbengewebes annimmt. Die von diesem Gewebe umschlossenen Capillaren und grösseren Blutgefässe gehen bei älterer Chorioiditis zu Grunde. Von der Capillaris ist an solchen Stellen nichts mehr nachweisbar, an den Arterien und Venen tritt vor dem Schwund oft eine zum Verschluss des Lumens führende Endothelwucherung und bindegewebige oder hyaline Verdickung der Adventitia auf, dann können auch sie spurlos verschwinden. — Auch durch Ausbildung dieses Narben-

gewebes und spätere Schrumpfung kann die Aderhaut atrophisch werden.

Häufig aber hat das Narbengewebe eine derbe, sklerotische, selbst hyaline Beschaffenheit angenommen und bildet schwartige, oft mit chorioidealem, retinalem und Blutpigment durchsetzte Knoten oder Schwielen, je nach dem Sitz der früheren Gewebsproliferation bald mehr in den oberflächlichen Schichten, bald in der ganzen Dicke der Chorioidea oder in den tieferen Teilen, der Suprachorioidea, selbst im Perichorioidealraum. Aehnliche Bildungen kommen durch Organisation von Exsudat und Blutungen zu stande.

Atrophische und schwielig verdickte Stellen finden sich bei alter Chorioiditis oft zusammen vor.

Das granulierende Gewebe hat sich aber, wie erwähnt wurde oft nicht nur im Stroma selbst entwickelt, sondern ist in diffuser Weise oder häufiger in umschriebenen Auswüchsen nach Perforation der Vitrea über die innere Aderhautoberfläche vorgedrungen. Proliferierende Pigmentepithelien mischen sich den Granulationszellen bei und überziehen die Excrescenzen vom Rande her; auch von einzelnen auf die granulierende Oberfläche gelangten Zellen oder Zellkomplexen aus kann jedenfalls eine epitheliale Ueberkleidung erfolgen, analog der Epithelbildung auf Wundflächen von transplantierten oder stehengebliebenen Epithelinseln aus (Krückmann). In die Spalten und Klüfte der unregelmässigen Oberfläche senkt sich das Epithel ein, wird von neuen Granulationssprossen überwachsen (Krückmann) und kann so in das Gewebe eingeschlossen werden. Hier geht es zum Teil zu Grunde, das Pigment bleibt allein übrig. Häufig aber bleiben die Epithelien erhalten. Da die von ihnen überzogenen Oberflächen, eben wegen der Epithelbekleidung, nicht verwachsen können, so entstehen in dem jungen Bindegewebe von pigmenthaltigem und pigmentfreiem Epithel kontinuierlich ausgekleidete Hohlräume und Kanäle. Mit der späteren Schrumpfung des narbig werdenden Gewebes verkleinern sich die Lumina. Werden sie sehr eng, so nehmen die Epithelien meist platte oder spindelförmige Gestalt an. Die aus solchen Granulationsexcrescenzen hervorgehenden Narben zeigen oft derbe, sklerotische Beschaffenheit. Die Lamellen sind breit, glänzend, die Zellen sehr spärlich, das Ganze bildet der Aderhaut meist breit aufsitzende, parallelfaserige, calottenförmige oder knotige Auflagerungen. Häufig sind die Wucherungen in die Netzhaut selbst vorgedrungen; dann können auch von hier aus Gefässe in sie einsprossen. Wird die Netzhaut, während die granulierende Zellmasse noch frisch und locker ist, von der Aderhaut abgelöst, so können, wohl wenn das allmählich geschieht, die granulierenden

Verbindungsstücke zu langen zottenartigen Gebilden ausgezogen werden. Sie können auch durchreissen, wobei Stücke an der Aderhaut und an der Netzhaut haften oder auch nur mit einer der beiden Membranen im Zusammenhang bleiben (Fig. 78), während an der anderen an correspondierender Stelle nur geringe Reste sichtbar sind. Sowohl in wie auf der Aderhaut findet man manchmal sklerotisches und granulierendes jüngeres Bindegewebe durcheinander.

Das neugebildete Gewebe hat, besonders wenn es sklerotisch geworden ist, Neigung zu verkalken. Häufig tritt auch echte Knochenbildung in ihm auf. Die Verknöcherung vollzieht sich



Fig. 72.

Knochen mit Markraumbildung in der Aderhaut. — 1 Sklera. — 2 Reste der tieferen und mittleren Aderhautschichten mit Pigmentzellen und Gefässen, von runden und länglichen Bindegewebszellen durchsetzt. — 3 Oberflächliche Teile des aus runden und spindelförmigen Zellen bestehenden Granulationsgewebes, welches, aus der Chorioidea hervorgegangen, in den mittleren Partien verknöchert ist. Junge Bindegewebszellen am Rande des Knochens vielfach in epithelialer Anordnung (Osteoblasten). Die rundlichen Lücken sind Fettzellen. Vitrea und Pigmentepithel spurlos verschwunden. Netzhaut total abgelöst. — Häm. Eos. — V. = 50.

ohne vorherige Knorpelbildung, wie bei den platten Schädelknochen, indem im Bindegewebe verkalkte Bälkchen auftreten. Die jungen Bindegewebszellen am Rande derselben spielen die Rolle von Osteoblasten, welche neue Knochensubstanz erzeugen, der Knochen wächst durch Apposition (Pagenstecher). Die Gestalt des neugebildeten Knochens ist verschieden. Entweder findet man einzelne Balken kompakter Substanz, oder dieselben sind übereinandergeschichtet, hängen durch kleinere Brücken miteinander zusammen, während die Zwischenräume durch Granulationsgewebe ausgefüllt sind. Oder es werden grössere kompakte Massen, manchmal mit concentrischer Schichtung um ein Gefäss herum, gebildet. Endlich kann eine spongiöse Knochensubstanz mit Räumen,

welche an Markräume erinnern und mit Gefässen und Fettgewebe gefüllt sind, entstehen (Fig. 72). Die Gefässe sind neugebildet, stammen aber selbstverständlich aus den — jetzt meist zu Grunde gegangenen — Aderhautgefässen. Manchmal liegt im Schnitt ein Knochenstück auf der intakten Vitrea; dann muss der Durchbruch des Granulationsgewebes an einer anderen Stelle als der im Schnitt getroffenen erfolgt sein.

H. Müller, Arch. f. Ophth. 1858. Bd. 4.
Pagenstecher, Arch. f. Ophth. 1860. Bd. 7.
Nordenson, Die Netzhautablösung. Wiesbaden. 1887.
Schöbl, Arch. f. Augenheilk. 1889, Bd. 20 und 1890, Bd. 21.
Friedland, Arch. f. Ophth. 1899. Bd. 48.
Krückmann, Arch. f. Ophth. 1899. Bd. 48.
Lagrange, Traité des Tumeurs de l'Oeuil (Ossification) I. Paris 1901.

b) Spezielles.

Chorioiditis disseminata.

Histologische Befunde von der gewöhnlichen typischen Ch. disseminata liegen in geringer Zahl vor. Iwanoff fand im frischen Stadium aus kleinen pigmentlosen Zellen zusammengesetzte Knoten, ähnlich jungen Miliartuberkeln ohne Verkäsung; Wecker erwähnt ausser den zelligen Knoten auch solche, welche zum Teil aus amorpher »Exsudatmasse« bestehen. Später entwickelt sich an Stelle der Knoten Narbengewebe, welches bei seiner Schrumpfung die adhaerente Netzhaut mit sich skleralwärts einzieht. Im Bereich der Heerde geht das Pigmentepithel zu Grunde, am Rande häuft es sich stärker an. Wo Retina und Aderhaut durch Exsudat (Schweigger) circumscript verklebt waren, kommt es unter Atrophie und Gliose der Retina zur Verwachsung, wobei Gliafasern in den Aderhautheerd, nach Perforation der Vitrea durch die zelligen Ansammlungen, einwachsen. Zwischen benachbarten Verwachsungsheerden ist die Retina oft flachbogenförmig abgehoben. Wecker deutet Stellen, an welchen das Pigmentepithel gewuchert, die äusseren Netzhautschichten zerstört und die Retina an der Aderhaut adhaerent ist, so, dass hier die Aderhautknoten vollständig und spurlos verschwunden seien. An anderen Stellen werden schwielige Auflagerungen und Einlagerungen der Chorioidea produziert (s. S. 244 u. 245).

In einem Falle Pagenstecher's (mit vorwiegend schwarzen Heerden) war nur die Choriocapillaris fleckweise in sklerotisches, vielfach mit pigmentierten Bindegewebszellen durchsetztes, gefassloses Gewebe umgewandelt, während die übrigen Aderhautschichten sich fast frei von entzündlichen Veränderungen zeigten. Ueber den

afficierten Stellen war das Pigmentepithel zu prominenten Haufen gewuchert, welche in die Retina hineinragten, wo als Reste von deren äusseren Schichten nur ein aveoläres (aus Gliamaschen bestehendes) Gewebe übrig war. Die Vitrea chorioideae war überall intakt.

Es sei daran erinnert, dass Tuberkulose der Aderhaut unter dem klinischen Bilde der Ch. disseminata auftreten kann.

Schweigger, Arch. f. Ophth. 1863. Bd. 9.
Iwanoff, Klin. Monatsbl. f. Augenheilk. 1869. Bd. 7.
Pagenstecher, Arch. f. Ophth. 1871. Bd. 17.
Wecker, Handb. d. Augenh. v. Graefe u. Saemisch. I. Aufl.

Chorioiditis myopica.

Bei excessiver Myopie sind die entzündlichen Veränderungen im Aderhautstroma gering. Ist die Choriocapillaris erhalten, so finden sich in den Intercapillarräumen regelmässig Leukocyten, während diese Räume in der Norm sogut wie frei von Zellen sind. Die Atrophie der Aderhaut myopischer Augen ist nicht die Folge einer Entzündung, sondern der Dehnung und des durch die Dehnung verursachten Gefässschwundes.

Heine fand als anatomisches Subtrat macularer »chorioditischer« Heerde auf der verdünnten Aderhaut Wucherungen und Formveränderungen der Pigmentepithelien, mit Bildung eines geschichteten Gewebes (ein Befund, wie er auch bei Chorioiditis vorkommt, s. S. 241), aber ohne deutliche Entzündungserscheinungen der entsprechenden Chorioidalpartieen. Nur an einer kleinen Stelle war die Vitrea durchbrochen; hier »geht die Netzhaut direkt in die Aderhaut über«.

Chorioiditis hepatica.

Die Chorioiditis bei Leberleiden (Cirrhose, akute gelbe Atrophie, eitrige Cholangitis mit multiplen Leberabscessen) Ch. hepatica s. icterica (Baas) beginnt vorn am Ciliarkörper und schreitet nach dem hinteren Pol zu fort. Dementsprechend zeigt die Untersuchung vorgerückter Stadien die Aderhaut vorn schon atropisch verdünnt, während sie nach hinten zu noch frischere entzündliche Veränderungen aufweist. Affiziert sind die mittleren und tiefen Aderhautschichten: diese sind von Rundzellen infiltriert, die Chromatophoren sind teils geschwunden, teils erheblich gewuchert, so dass manche Strecken ganz schwarzbraun aussehen können. Stellenweise ist die Aderhaut mit der Sklera

unter Sklerosierung oder Schwund der Suprachorioidea verwachsen. Die mittleren und grossen Gefässe können Wucherung des Endothels aufweisen, auch mit Bildung fibrillären Bindegewebes zwischen Intima und Media. — In vorgeschrittenen Stadien findet sich dann Neubildung fibrillären Bindegewebes im Stroma, von Baas treffend als »Cirrhosis chorioideae« bezeichnet, Schwund der Gefässe etc. Die Choriocapillaris bleibt lange erhalten, selbst an Stellen, an denen schon deutliche atrophische Veränderungen (Verdünnung oder Cirrhose) eingetreten sind. Baas fand Bindegewebsneubildung auch oberhalb der Capillarschicht, zwischen ihr und der Vitrea, ferner starke Kaliberschwankungen der Haargefässe, Verengungen und Erweiterungen, die manchmal so miteinander abwechselten, dass ein rosenkranzähnliches Aussehen des Gefässes resultierte; an anderen Stellen waren Gefässe auf weite Strecken hin gleichmässig ausgedehnt, so dass sie den Eindruck von lacunären Bluträumen erweckten. In der Regel war die Choriocapillaris aber viel weniger affiziert (Hori, Purtscher). Die Pigmentepithelien zeigen im allgemeinen die gleichen (wesentlich degenerativen) Veränderungen wie bei jeder chronischen Chorioiditis: Pigmentverlust, Quellung, Umformung zu schmalen, länglichen, dicht aneinander liegenden Elementen. Weiss fand zwischen und in den mehr oder weniger veränderten Pigmentepithelien kleinere und grössere, schön rote, homogene Kugeln, »welche wohl eine Beziehung zu dem Farbstoff der veränderten Pigmentepithelien haben dürften und durchaus nicht mit konglomerierten Pigmentkörnchen zu verwechseln sind.« — Die Retina ist in den äusseren Schichten in gewöhnlicher Weise alteriert (Zerfall der Stäbchen und Zapfen, Gliose etc.).

Während die konzentrische Gesichtsfeldverengung wohl auf den konzentrisch von vorn nach hinten fortschreitenden Prozess bezogen werden darf, geben die bisher konstatierten histologischen Veränderungen des Pigmentepithels und der Retina für die Erklärung der Hemeralopie keine genügende Unterlage, da die gleichen Veränderungen, sogar noch viel stärker, bei chronischen Chorioiditiden ohne Hemeralopie gefunden werden. Wahrscheinlich ist die Ansicht zutreffend, welche der Einwirkung der Gallensäuren auf den Sehpurpur die wesentliche Rolle dabei zuschreibt; auf das Verhalten des Sehpurpurs wäre also in geeigneten Fällen besonders zu achten.

Weiss, Mitteilungen aus der ophthalmiatr. Klinik in Tübingen, v. Nagel, 1882. Bd. 1, Heft 3.
Baas, Arch. f. Ophth. 1894. Bd. 40.
Hori, Arch. f. Augenheilk. 1895. Bd. 31.
Purtscher, Arch. f. Ophth. 1900. Bd. 50.

Chorioiditis sympathica.

Chorioiditis im sympathisierenden und im sympathisierten Auge ist zunächst in den tieferen Schichten lokalisiert, während die inneren, namentlich die Capillaris, lange frei bleiben. Die histologischen Veränderungen sind in der Regel die gewöhnlichen der chronischen, nichteitrigen Chorioiditis (knötchenförmige und diffuse Rundzelleninfiltration, Schwund der pigmentierten Stromazellen, stellenweise Anhäufung derselben, Vermehrung der Mastzellen, Endothelwucherung der Gefässe und Degeneration der Adventitia, Sklerose etc.), wie sie S. 238 u. ff. geschildert wurden. Wiederholt wurden aber auch, ebenso wie in der Iris, ausserdem Haufen grosser, epitheloider Zellen mit ovalen, blass färbbaren Kernen, sowie vielgestaltige Riesenzellen, welche Pigmentkörnchen (wie die Riesenzellen in der Iris) enthalten, gefunden. Nach Schirmer liegen sie besonders gern in der Nähe grösserer Gefässe, aus deren Endothelien sie möglicherweise hervorgehen. Manchmal konnte ein Zusammenhang der epitheloiden und Riesenzellen mit den Zellen der Adventitia von Gefässen, besonders von Arterien, konstatiert werden (Axenfeld, Uhr), bei intaktem Lumen. Die typische knötchenförmige Anordnung des Tuberkels und die für diesen charakteristische Lagerung der Elemente (Riesenzellen im Centrum, umgeben von epitheloiden Zellen), sowie Verkäsung, fehlt hier stets. Niemals wurden Tuberkelbacillen gefunden. In späteren Stadien hat Schirmer die epitheloiden Zellen und die Riesenzellen stets vermisst. — Die aus diesen Elementen bestehenden Partieen liegen mitten in der kleinzelligen Infiltration. Aus dieser heben sie sich wegen der weit schwächeren Kernfärbung schon bei Betrachtung mit schwächerer Vergrösserung als hellere Flecke ab (Krause).

Krause, Arch. f. Augenheilk. 1881. Bd. 10.
Uhr, Diss. inaug. Marburg. 1898.
Schirmer, Handb. d. Augenheilk., v. Graefe u. Saemisch. 2. Aufl. 1900.

Lues.

Die Chorioiditis bei ererbter und erworbener Lues ist durch einen besonders chronischen Verlauf ausgezeichnet Die Gegend des hinteren Pols ist häufig am stärksten erkrankt, was Baas auf die besonders reichliche Blutzufuhr dieser Gegend zurückführt. Frische Stadien sind wenig untersucht, die mikroskopisch untersuchten Fälle hatten einen monate- und jahrelangen Verlauf hinter sich. Trotzdem wurden oft noch erhebliche floride Prozesse gefunden.

Im allgemeinen handelt es sich auch hier histologisch um die gewöhnlichen Veränderungen sehr chronischer Entzündung. Nettleship fand als frühestes Stadium kleine Rundzellenheerde in der Choriocapillaris, unmittelbar unter der Vitrea; er bezeichnet diese umschriebenen knötchenförmigen Infiltrationen als kleine Gummata, aber wohl nicht mit Recht, da zum Begriff des Gummi die Gewebsneubildung mit folgender Nekrose gehört, während hier, nach der Beschreibung, nur kleinzellige Infiltration vorliegt. Die Heerde haben mehr die Neigung flächenhaft als in die Tiefe sich auszubreiten, so dass die Suprachorioidea lange frei bleibt, selbst in schweren Fällen.

Die meisten Autoren konnten nur weiter vorgerückte Stadien untersuchen. Nach Baas tritt dann neben diffuser Ausbreitung der kleinzelligen Infiltration etc. namentlich der Choriocapillaris, in den mittleren und tieferen Schichten häufig eine heerd- oder knötchenförmige Anordnung der Rundzellen hervor; die Folgeerscheinungen sind den oben im allgemeinen geschilderten gleich (Bindegewebsentwicklung im Stroma, auf der Vitrea oder auch im Perichorioidealraum, Atrophie der Aderhaut in toto oder in einzelnen Schichten, Degeneration und Wucherung des Pigmentepithels, oft sekundäre Erkrankung der Retina mit Atrophie und Verwachsung und Pigmentierung etc.)

Die Blutgefässe zeigen oft in besonders starker Ausdehnung jene Veränderungen, wie sie bei chronischen Entzündungen eintreten und auch bei nichtsyphilitischer Chorioiditis oft genug beobachtet werden: teils Endothelwucherung mit ringförmiger oder mehr partieller Entwicklung faserigen Bindegewebes zwischen Intima und Media, teils bindegewebige Verbreiterung der Adventitia mit oder ohne hyaline Umwandlung, Rundzelleninfiltration der Wand, schliesslich Schwund der Gefässe an den am meisten veränderten Gewebspartieen. Doch sind solche Gefässveränderungen manchmal sehr gering (Nettleship); in Augen Syphilitischer (ob Chorioiditis bestand, ist nicht erwähnt) fanden Edmunds und Brailey die Chorioidealarterien unverändert (im Gegensatz zu den Netzhautgefässen). Spezifisch sind diese Gefässveränderungen nicht, wie auch Nagel mit Recht hervorhebt. Die spezifische Gefässerkrankung besteht nach der heute im allgemeinen geltenden Anschauung in einer von den Adventitiazellen ausgehenden, meist umschrieben knotenförmigen Gewebsneubildung mit relativ vielen grossen endothelialen Zellen, während meist gleichzeitig das Lumen durch eine Entwicklung konzentrisch zur Wand angeordneten Bindegewebes zwischen Endothel und Media resp. Elastica partiell oder ringförmig verengt oder selbst verschlossen ist. Die

Endovasculitis an sich hat überhaupt keine spezifische Bedeutung; sie tritt sehr oft bei chronischen Entzündungen auf, ferner ohne entzündliche Veränderungen des Gewebes bei seniler, nephritischer u. s. w. Sklerose (cf. diese). Dasselbe gilt von der fibrillär-bindegewebigen und hyalinen Verdickung der Adventitia. Aber sogar das relativ noch am meisten charakteristische Symptom, die von der Adventitia ausgehende Zell- und Gewebsneubildung, kommt bei nicht syphilitischen Prozessen vor (vgl. z. B. Chor. symp. S. 250).

Für die Anschauung, dass bei syphilitischer Chorioiditis primär die Gefässe erkranken, bieten die bisherigen Untersuchungen m. E. keine Stütze. Gerade in den frischen Stadien Nettleship's waren die Gefässe fast intakt; selbst in schweren Fällen können die Veränderungen derselben sehr gering sein (Brixa). Dass man bei Entzündungen, welche schon sehr lange (Monate bis Jahre) bestanden haben, Gefässveränderungen antrifft, lässt natürlich nicht das Urteil zu, dass letztere primär erkrankt seien. —

Einen eigentümlichen Befund erhob Fialho. Während die Aderhaut im allgemeinen in gewöhnlicher Weise umschrieben und diffus kleinzellig infiltriert war, zeigte sie sich vorn auf einer Seite sehr stark verdickt durch Einlagerung von Knötchen, die aus epitheloiden Zellen bestanden, während im Centrum vereinzelte Riesenzellen mit wandständigen Kernen lagen. Die Knötchen waren durch lymphoide Zellen von einander getrennt; ausser diesen fanden sich zwischen den Knötchen Reste der Chromatophoren. Nur wenig Blutgefässe waren in der Aderhaut erkennbar, besondere Veränderungen derselben sind nicht erwähnt. Nirgend fand sich Nekrose. Nach vorn schloss sich an die Knötchen Granulationsgewebe an, in welchem Ciliarkörper und Iris aufgegangen waren.

Gummöse Prozesse in der Aderhaut sind selten. Bisher sind nur diffuse gummöse Infiltrationen, keine eigentlichen geschwulstartigen Gummata beobachtet worden. In dem Falle v. Hippel's (gummöse Neubildung in sämtlichen Augenhäuten) konstatierte Neumann die Bildung einer Granulationsgeschwulst, in welcher Iris und Ciliarkörper in einem Quadranten ganz aufgegangen waren, ausserdem im Anschluss daran eine mehr diffuse gummöse Gewebsneubildung, besonders in der Aderhaut. Diese war durch das Granulationsgewebe stark verdickt. Die Zellen waren meist kleine Rundzellen mit relativ grossem, rundem Kern, ausserdem verstreute grössere Elemente von endothelialem Aussehen. Es bestand ausgedehnte Nekrobiose durch Verfettung. Die zahlreichen neugebildeten Gefässe waren meist capillarer Natur, manche

hatten aber eine aus spindelförmigen Zellen bestehende adventitielle Scheide.

Auch die von Schöbl beschriebene Chorioiditis darf wohl als gummöse bezeichnet werden. Es fand sich eine kuchenförmige Verdickung der Aderhaut durch die zellige Infiltration. Letztere war heerdförmig. Die grösseren Heerde zeigten ausgedehnte Nekrose sowohl der präformierten Gewebszellen als der neugebildeten infiltrierenden Elemente. Die kleinsten Heerde zeigten keine Degenerationserscheinungen; sie schienen von den Gefässwänden auszugehen. Ausserdem fanden sich arteriitische Veränderungen.

v. Hippel, Arch. f. Ophth. 1867. Bd. 13.
Edmunds und Brailey, Ophthalm. Hosp. Reports. 1880. Bd. 10.
Nettleship, Ophthalm. Hospit. Reports. 1886. Bd. 11.
Rochon-Duvigneaud, Arch. d'Ophth. 1895. Bd. 15.
Baas, Arch. f. Ophth. 1898. Bd. 45.
Nagel, Arch. f. Augenheilk. 1898. Bd. 36.
Brixa, Arch. f. Ophth. 1899. Bd. 48.
Fialho, Arch. f. Ophth. 1901. Bd. 52.

Tuberkulose.

Tuberkulose der Aderhaaut tritt auf als akute disseminierte miliare Tuberkulose und als chronische tuberkulöse Entzündung.

a) Die miliaren Tuberkel, welche häufig bei akuter Miliartuberkulose anderer Organe, manchmal allerdings erst kurz ante

Fig. 73.

Miliarer Tuberkel der Aderhaut. — 1 Pigmentepithel. — 2 Suprachorioidea. — a b Tuberkel. Verkäsung besonders am oberen (Choriocapillaris) und unteren Rand, aber auch in den centralen Partieen vielfach schlechte Kernfärbung; nur nach links hin besser gefärbte Lymphocyten (in der Reproduktion nicht deutlich). Die Zellen des Tuberkels sind meist einkernige Lymphocyten, spärlicher epitheloide Zellen, Riesenzellen fehlen. In der Mitte Querschnitt eines Gefässes mit zellig verschlossenem Lumen, links davon der Rest eines obliterierten, ganz homogen erscheinenden Gefässes. Die nächste Umgebung beider Gefässe ist viel stärker verkäst, homogener und heller, als es in der Reproduktion zum Ausdruck kommt, die Grenzen erscheinen hier viel zu scharf. — In der centralen Gefässwand und deren Umgebung sieht man bei stärkerer Vergrösserung massenhafte Bacillenhaufen. — Carbolfuchsin, Methylenblau. — V. = 50.

mortem, in der Aderhaut aufschiessen, bilden flache, linsenförmige, gewöhnlich die ganze Dicke der Membran bis an die Capillaris heran einnehmende Knötchen. (Fig. 73.) Die Oberfläche der Chorioidea

wölben sie nur wenig vor, stärker die Suprachorioidea. Die sie überziehende Netzhaut ist nicht verändert, höchstens sind an der Stelle der stärksten Prominenz die äusseren Schichten etwas eingedrückt. Das mikroskopische Bild ist verschieden, auch die Knötchen eines Falles können verschieden gebaut sein. Entweder findet man ein Knötchen nur aus Lymphocyten zusammengesetzt; solche »Lymphoidtuberkel« sind z. B. auch die Tuberkel an den Pialgefässen bei akuter Meningealtuberkulose. Oder sie sind aus mehreren typischen submiliaren Tuberkeln zusammengesetzt, deren jeder aus epitheloiden Zellen mit einer oder mehreren centralen Riesenzellen mit Reticulum besteht, wobei die Knötchen am Rande von Lymphocyten mit stark färbbarem Kern umgeben und dadurch von einander abgegrenzt sein können. Die Riesenzellen können, wie in der Iris, Pigmentkörnchen enthalten. Von den Stromaelementen ist innerhalb des Knötchens nichts wahrzunehmen, höchsten spärliches Pigment. Bald tritt Verkäsung ein. Die amorphe, trübe, mit Eosin nur schwach färbbare Masse nimmt dann den grössten Teil des Tuberkels ein, die an die nekrotische Partie angrenzenden Zellen zeigen schlechte Färbbarkeit der Kerne. Die Gefässe der mittleren und tieferen Aderhautschichten, um welche herum die Tuberkel sich entwickelt haben, schwinden. Wucherung des Endothels und homogene Quellung der Wand leitet den Schwund ein. Die in blasse, solide Stränge umgewandelten Gefässe sind schliesslich kaum noch von der verkästen Umgebung zu unterscheiden. Je stärker die Verkäsung, um so zahlreicher finden sich die Tuberkelbacillen. Sie können dicke Haufen bilden, sowohl in den verkästen Partieen, als in der nekrotischen Gefässwand, auch im Lumen selbst (wo dieses noch vorhanden) kann man sie nachweisen; in den Lymphoidtuberkeln ist ihre Zahl wesentlich geringer. In der übrigen Aderhaut sind entzündliche Erscheinungen nicht vorhanden, offenbar, weil wegen des bald eintretenden Todes die Zeit zu ihrer Ausbildung fehlt.

b) Bei der tuberkulösen Entzündung haben wir Entwicklung von Granulationsgewebe, welches die Aderhaut durchsetzt und zerstört. In diesem finden sich, bald mehr, bald weniger reichlich, miliare und submiliare Tuberkel oder auch nur epitheloide Zellen, oft zu Knötchen (Epitheloidtuberkel) gruppiert, und Riesenzellen, teils in Haufen beisammen liegend, teils diffus verstreut. An den Blutgefässen sieht man manchmal Wucherung des Endothels und der Adventitiazellen. Häufig sind grössere Bezirke des Granulationsgewebes verkäst. Die Gewebsneubildung kann eine flache kuchenförmige Verdickung hervorrufen. Auch können mehrere Stellen der Aderhaut davon durchsetzt sein, wobei dann in den

weniger veränderten Teilen miliare und submiliare Tuberkel vorkommen. In anderen Fällen füllt das Granulationsgewebe einen grossen Teil des Bulbusraumes aus.

Die Lamina vitrea bleibt gewöhnlich auffallend lange erhalten, kann aber auch durchbrochen werden, wie bei anderen Granulationsprozessen. Das unter Zerstörung der Retina in den Glaskörperraum hineingewucherte Gewebe hat zur Verwechselung mit Gliom Veranlassung gegeben, welches mit Tuberkulose kombiniert gewesen sei; doch ist die Aehnlichkeit mit Gliom nur eine oberflächliche (Jung).

Die Aderhauttuberkulose breitet sich in der Regel nach vorn hin aus, viel seltener nach hinten auf den Opticus. Längs der Gefässe und Nerven dringt das Granulationsgewebe in die Sklera ein, deren angrenzende Ränder infiltriert, durchwuchert, nekrotisch werden, und wächst so nach Perforation der Bulbuskapsel nach aussen.

Trotz der starken Tendenz zur Weiterverbreitung kann das tuberkulöse Granulationsgewebe, wie jedes andere, stellenweise in schwartiges, derbes Bindegewebe umgewandelt werden, in welchem auch die Riesenzellen schliesslich verschwinden.

Seltener als dieses diffuse Granulationsgewebe findet man in der Aderhaut, isoliert oder mit demselben kombiniert, eine grössere, tumorartige, tuberkulöse Neubildung, welche aus miliaren und submiliaren Tuberkeln mit Lymphocyten und Spindelzellen dazwischen zusammengesetzt ist und ausgedehnte Verkäsung aufweisen kann (sog. Solitär- oder Conglomerattuberkel).

Wenn typische Tuberkel nicht entwickelt sind und Verkäsung fehlt, so ist die Diagnose ohne Bacillennachweis aus dem histologischen Bilde allein nicht mit Gewissheit zu stellen. Durch Ausschluss anderer Momente, bei welchen erfahrungsgemäss Riesenzellen im Granulationsgewebe vorkommen (Lues, Fremdkörper, sympathische Chorioiditis) kommt man nur zu einer Wahrscheinlichkeitsdiagnose.

Weiss, Arch. f. Ophth. 1877. Bd. 23.
Schöbl, Centralbl. f. Augenheilk. 1888. Bd. 12.
Wagenmann, Arch. f. Ophth. 1888. Bd. 34.
Liebrecht, Arch. f. Ophth. 1890. Bd. 36.
Jung, Arch. f. Ophth. 1891. Bd. 37.
Bach, Arch. f. Augenheilk. 1894. Bd. 28.
Lagrange, Traité des Tumeurs de l'Oeuil. I. Paris 1901.

Lepra.

Bei Lepra erkrankt die Aderhaut vom Ciliarkörper aus, aber selten hochgradig. Gewöhnlich ist nur die Suprachorioidea

stärker beteiligt; ihre Lamellen sind durch Flüssigkeit auseinandergedrängt, die Zellen leicht vermehrt und oedematös gequollen, die übrigen Aderhautschichten wurden an solchen Stellen atrophisch, sonst nicht verändert gefunden. Die Bacillen liegen selten an Gefässen; manchmal finden sie sich in der Choriocapillaris, welche dann auch kleinzellig infiltriert sein kann. Am zahlreichsten trifft man sie im Perichorioidealraum und in der Suprachorioidea. Hier können sie in den gequollenen Zellen und in Chromatophoren vereinzelt sowohl als, seltener, in den typischen, klumpigen, in schleimartig helle Masse eingehüllten Haufen (Kolonieen) vorhanden sein. Bei der makuloanaesthetischen Form (Nervenlepra) sind namentlich den Perichorioidealraum und die Suprachorioidea durchziehende Ciliarnerven betroffen: sie zeigen starke kleinzellige Infiltration des Stammes und der Umgebung (Neuritis und Perineuritis) und in dieser Zellinfiltration teils vereinzelt, teils in kugligen oder länglichen Haufen liegende Bacillen. — Bildung leprösen Granulationsgewebes, wie es am Ciliarkörper und der Iris vorkommt (vgl. S. 160), ist in der Aderhaut bisher nicht beobachtet worden.

Lyder Borthen und H. P. Lie, Die Lepra des Auges. Leipzig. 1899. Franke und Delbanco, Arch. f. Ophth. 1900. Bd. 50.

Chorioiditis mit Knötchenbildung.

Passauer und Leber untersuchten einen Fall von Knötchenbildung in der Suprachorioidea und auf der Aderhaut, welcher nach den Autoren wahrscheinlich die Fortpflanzung eines Trachoms ins Bulbusinnere vorstellt. Die Cornea, die Iris und ein Teil des Ciliarkörpers waren in ein Granulationsgewebe aufgegangen, welches Körnchen enthielt, die Sklera war an einer Stelle perforiert; besonders merkwürdig waren massenhafte, meist submiliare, höchstens 1 mm im Durchmesser haltende, rundliche oder (durch die Härtung?) abgeplattete Körnchen oder Knötchen, welche teils zwischen Sklera und Aderhaut, teils in der Suprachorioidea, manchmal auch an sonst normalen Ciliarnerven, teils auch auf der inneren Aderhautoberfläche sassen. Die Zahl nahm von vorn nach hinten ab.

Die Knötchen bestanden aus netzförmigem Bindegewebe und Zellen mit grossem Kern; an der Oberfläche war das Bindegewebe deutlich geschichtet, nach dem Centrum zu wurde das Gewebe immer zellärmer, derber und dichter. Gefässe fehlten durchaus darin. Der Rand und die Umgebung war locker kleinzellig infiltriert. Manche Knötchen bestanden nur aus kompaktem

Bindegewebe mit spärlichen Kernen. — Leber bezeichnete die kleinen Neubildungen histologisch als miliare Fibrome. — Sicher ist die Deutung des Falles nicht, namentlich, weil kein adenoides Gewebe sich entwickelt hat, wie das bei trachomatöser Erkrankung eines nicht-lymphatischen Organs (s. S. 115) als erforderlich für Follikelbildung anzusehen ist. Mit infektiösen Granulationsgeschwülstchen anderer Natur, wie Tuberkulose oder Lues, stimmen die Knötchen auch nicht überein: abgesehen davon, dass bei der kräftigen Paciention nichts davon nachweisbar war, spricht namentlich gegen Tuberkulose das Fehlen der Verkäsung, gegen Lues die vollständige Gefässlosigkeit.

Passauer, Arch. f. Ophth. 1873. Bd. 19.
Leber, ib.

2. Verletzung.

Ueber das erste Verhalten der Aderhaut nach Ruptur fehlen histologische Untersuchungen. — Nach direkter Durchtrennung (z. B. durch Fremdkörper) entwickelt sich Granulationsgewebe aus den Wundrändern. Den gewöhnlichen Elementen desselben, Gefässen, kleinen und grösseren Rundzellen, spindel- und sternförmigen und endothelialen Zellen, sind meist ziemlich grosse runde Zellen in nicht unbeträchtlicher Zahl beigemengt, welche mehr oder weniger reichlich retinale Pigmentmoleküle enthalten. Ob das alles losgelöste Epithelien sind oder zum Teil oder ausschliesslich Bindegewebszellen, welche retinales Pigment aufgenommen haben, ist schwer zu entscheiden, da den einzeln liegenden Zellen besondere Merkmale fehlen: es sind runde Elemente mit rundem oder ovalem Kern, sie sind meist grösser als gewöhnliche Pigmentepithelien aus dem hinteren Bulbusabschnitt, der Pigmentgehalt ist meist wesentlich geringer. Auch frei zwischen den Zellen des Granulationsgewebes ist retinales Pigment ausgestreut. Ausserdem findet sich, als Rest der früheren Blutung, oft körniges und scholliges, gelbbraunes Blutpigment, teils frei, teils in Zellen eingeschlossen.

Frühzeitig beginnt das Pigmentepithel vom Rande her das Granulationsknötchen zu überziehen; durch das Hervorsprossen immer neuer Knöpfchen ist die Oberfläche des letzteren höckerig, das Epithel senkt sich in die Vertiefungen ein und kann von da aus verzweigte Sprossen in das Granulationsgewebe treiben (vgl. S. 187).

Hat sich das letztere in Narbengewebe umgewandelt, so kann man in diesem die gleichen, mit Epithel ausgekleideten Spalten und Kanäle finden, wie im Schwartengewebe, welches durch einen

nicht traumatischen Granulationsprozess, bei Organisation von Blutung oder Exsudat oder direkt als entzündliche Gewebsneubildung, entstanden ist (vgl. S. 245). Die Epithelien solcher Spalten und Gänge sind zum grossen Teil pigmentlos; in einer Reihe können solche mit pigmenthaltigen Strecken untermischt sein. Der Kern ist kuglig oder etwas ellipsoidisch und gleichmässig färbbar, wie der normaler Pigmentepithelien, nicht oval oder gekerbt, wie der chromatinärmere der Endothelien.

Sind mit dem Trauma kleine fremde Körper in die Wunde gerissen worden, so können sie in dem Granulationsgewebe, welches sie umgiebt, Veranlassung zur Entwicklung grosser, teils ovaler, teils mit Fortsätzen versehener und unregelmässig gestalteter Riesenzellen geben. Als derartige Fremdkörper können, nach Baumgarten, nicht nur dem Organismus fremde Stoffe wirken, sondern auch losgerissene und verlagerte Gewebsfetzen, die nekrotisch werden, Stücke elastischer Fasern u. a.; die Riesenzellen treten dabei nicht nur an dem Fremdkörper selbst, sondern auch noch in einiger Entfernung von ihm auf. Die Natur des Fremdkörpers ist nicht immer zu erkennen, der Nachweis seines Vorhandenseins aber leicht zu erbringen. Bei metallischen Fremdkörpern scheint keine Riesenzellenbildung einzutreten.

Ginsberg, Arch. f. Ophth. 1897. Bd. 44.
Krückmann, IX. Internat. Ophthalm. Kongress Utrecht. 1899.

3. Nicht entzündliche, vorwiegend degenerative Veränderungen.

Degenerative Veränderungen des Pigmentepithels und des Gefässsystems treten zwar auch bei Entzündung der Aderhaut auf und sind bei dieser zum Teil schon erwähnt; doch entstehen sie auch ohne Chorioiditis und erfordern daher eine besondere Besprechung.

Die Untersuchung geschieht am besten an Flächenpräparaten, nachdem die gröberen Gefässe und Nerven von der Rückseite mit Pincetten etc. abgezogen sind, wobei zugleich der grösste Teil der stark pigmentierten Lagen entfernt wird. Die Aderhaut wird dann mit der Epithelseite nach oben gelegt. Ist das Pigmentepithel untersucht, so kann es durch Pinseln oder sanftes Streichen und Klopfen (am besten mit der konvexen Seite einer gebogenen Nadel) entfernt werden, was gewöhnlich leicht gelingt, namentlich an Chrompräparaten. Sonst kann man auch das Pigment mit Eau de Javelle bleichen, wodurch das Epithel genügend durch-

sichtig für die Untersuchung der Capillarschicht und der kleinen Uebergangsgefässe wird.

Es handelt sich beim Pigmentepithel um Veränderungen, welche jenseits der fünfziger Jahre so regelmässig angetroffen wurden, dass sie als senile bezeichnet werden dürfen, während sie bei jüngeren Individuen pathologisch sind. Am Gefässsystem kommt in Betracht: die senile Sklerose und die Veränderungen bei Allgemeinerkrankungen mit »veränderter Blutmischung«, bei welchen wohl Intoxikationen wirksam sind. Vorzugsweise handelt es sich hier um Nephritis, vielleicht auch Bleivergiftung (Oeller), ferner sepsisähnliche Zustände unter dem Bilde der Purpura hämorrhagica; die Gefässveränderungen bei eitriger Chorioiditis durch Pyämie sind bereits S. 234 besprochen. Als nicht direkt entzündlicher Natur gehört auch die »kompensatorische Endarteriitis« (Thoma) hierher. Endlich ist hier die im Anschluss an Gefässschwund oder als direkte Folge der Dehnung auftretende nichtentzündliche (primäre) Atrophie des Aderhautstroma bei ektatischen Prozessen, besonders bei Myopie, zu erwähnen.

Degeneration des Pigmentepithels.

Das Pigmentepithel wird im Senium häufig pigmentärmer, besonders im vorderen Bulbusabschnitt. Die Zellen selbst können dabei bestehen bleiben oder verfetten, vacuolisiert werden und unter Kernschwund zerfallen. Am Rande der Zellen bleiben die Pigmentmoleküle am längsten unverändert; im Innern treten an die Stelle derselben häufig gröbere, klumpige, dunkelschwarzbraune Gebilde. Auch scheint es, dass die Moleküle selbst heller werden können.

Leidet die Ernährung des Epithels durch Circulationsstörungen in der Choriocapillaris, so degeneriert es in der unter »Entzündung« (S. 241) beschriebenen Weise.

Drusen. Auf der retinalen Oberfläche der Glasmembran finden sich, im höheren Alter regelmässig besonders im vorderen Bulbusabschnitt, nicht selten auch um den Sehnerveneintritt, bei jüngeren

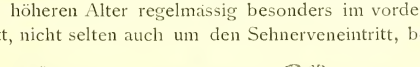

Fig. 74.
Drusen der Vitrea im Querschnitt. — Häm. Eos. V. = 50.

Individuen mit Chorioiditis über den affizierten Stellen, sehr häufig halbkuglige oder knollige, drusige Massen, welche der Vitrea unmittelbar aufsitzen (Figg. 74 u. 75). Kleinere sind gewöhnlich

vollständig von Epithel überzogen, auf dem Gipfel der grösseren fehlt letzteres. Nebeneinanderliegende Drusen können verschmelzen. Sie können so gross werden, dass sie in die Retina eindringen, können sich dann sogar von der Vitrea lösen und ganz in der Netzhaut liegen. Die Gebilde sind strukturlos oder lassen, namentlich wenn sie grösser geworden sind, eine konzentrische Streifung erkennen, die besonders am Rande am deutlichsten zu sein pflegt. Sie zeigen die chemischen, physikalischen und tinktoriellen Eigenschaften des Hyalins. Das Centrum färbt sich am intensivsten. Nach Rosa Kerschbaumer findet man im frühesten Stadium feinste, glänzende Körnchen in und auf der inneren Glashautlamelle, welche später zu Häufchen gruppiert erscheinen und dann

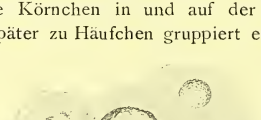

Fig. 75.

Drusen der Vitrea. Flächenpräparat. Das Pigmentepithel schimmert bei Einstellung auf die mittlere Höhe der Drusen undeutlich durch, nur einzelne etwas mehr prominierende Epithelien sind deutlicher sichtbar. — V. = 240.

zu grösseren homogenen Kugeln zusammenfliessen. In den jüngeren Drusen kommen die Körnchen regelmässig vor.

In späteren Stadien kann in einzelnen Drusen Kalk in Form feiner Körnchen abgelagert werden. Eine ähnliche Form haben manchmal verknöcherte Excrescenzen; dass aber in den Drusen selbst Knochengewebe sich entwickeln kann, ist nicht anzunehmen, weil Bindegewebszellen, welche den Knochen bilden könnten, in den Drusen nicht vorkommen.

Die Drusen sind als hyaline Abscheidungsprodukte, wahrscheinlich der Pigmentepithelien, aufzufassen.

Kerschbaumer, Arch. f. Ophth. 1892. Bd. 38.

Gefässsystem.

a) Sklerose und Wanddegeneration.

Die Endothelien der Intima zeigen im Senium oft Verfettung (Kerschbaumer); sonst sind die degenerativen Veränderungen besonders hochgradig in der Media und Adventitia der mittleren und gröberen Gefässe, namentlich der Arterien, während das Endothel lange erhalten bleibt und erst sekundär erkrankt. Das adventitielle Bindegewebe ist vermehrt. Ist das

Lumen durch Wandverdickung verengt, so kann eine Vermehrung der Endothelkerne dadurch vorgetäuscht werden, dass diese enger zusammengerückt erscheinen. Die Gefässwand wird dicker, trübe und streifig. Die Muskularis verschwindet durch molekularen, z. T. fettigen Zerfall; an ihrer Stelle kann sich Bindegewebe entwickeln. — Die ganze Gefässwand kann ferner hyalin entarten, das Gefäss unter zunehmender Verkleinerung des Lumens in einen hyalinen Strang umgewandelt werden. Dabei bleibt die Elastica oft lange erhalten und ist an ihrer halskrausenartigen Fältelung sowie durch spezifische Färbungen leicht zu erkennen.

Bei Nephritis fand Herzog Carl Theodor die Media vielfach in homogene Schollen fragmentiert. Diese zerfielen später zu feinkörnigen Massen. Als Folge der Wanderweichung traten Lücken und Spalten zwischen den Wandschichten auf, welche mit hyalinen Krümeln gefüllt waren, dissecierende Aneurysmen. Sackförmige Aneurysmen mittlerer und gröberer Arterien, besonders an den Teilungsstellen, beobachtet man bei Sklerose der Aderhautgefässe nicht selten (Flächenpräparate!). In den stark veränderten Gefässen finden sich oft hyaline Thromben. — Nicht selten sind die Gefässe bei Nephritis durch adventitielle Bindegewebswucherung verdickt, wie bei der senilen Sklerose.

Die Venen sind bei seniler wie nephritischer Sklerose viel weniger verändert, als die Arterien. Vorwiegend findet sich hier vermehrte Durchsetzung der perivaskulären Scheide mit Rundzellen. Das kommt als einfach senile Veränderung auch an den Vortexvenen vor, zugleich mit Vermehrung der Bindegewebszellen in der Adventitia. Im weiteren Verlauf des Processes kann auch an den Venen die ganze Gefässwand bindegewebig-fibrillär und auch hyalin entarten.

Die Capillaren zeigen bei allen Formen der Angiosklerose gewöhnlich bezirksweise erhebliche Veränderungen. Der normalerweise (Flächenpräparate!) zarte Kontour wird entweder sehr viel schärfer, glänzend, oder aber er wird undeutlich, die Kerne verschwinden. Es kommt vor, dass man an den auf den ersten Blick scheinbar frei in netzförmiger Anordnung sich präsentierenden Zügen roter Blutkörperchen nur bei genauer Beobachtung noch Reste der Capillarwand oder eine schärfere Grenze gegen die Intercapillarräume erkennt. Die Wände zeigen stellenweise unregelmässige Verdickungen, Buckel, das Lumen wird auch ganz ungleichmässig, bekommt starke Erweiterungen und Verengerungen. Ferner werden Capillaren bezirksweise in zart fibrilläre bindegewebige Stränge umgewandelt; auf Flächenpräparaten kann man oft den Uebergang

solcher Stränge in noch durchgängige Capillaren sehen. Während dabei gewöhnlich auch in den Intercapillarräumen Bindegewebe sich entwickelt, verschwinden die Capillaren schliesslich spurlos.

Bei der senilen wie bei der nephritischen Sklerose treten die Gefässveränderungen gewöhnlich zuerst am hinteren Pol auf; doch geht bei ersterer auch das weitmaschige Kapillarnetz an der Ora serrata sehr frühzeitig zu Grunde: gerade im Senium treten hier unregelmässige Erweiterungen der Röhren ein, die Wände werden verdickt, die Endothelien schwinden, schliesslich ist von dem ganzen Netz nichts mehr zu sehen.

b) Endovasculitis prolifera s. obliterans.

Oeller fand in einem Fall von chronischer Bleivergiftung mit Schrumpfniere typische Endarteriitis obliterans in den mittleren und gröberen Arterien. Die Endothelkerne waren vermehrt, zwischen der Intima und der Elastica lag faseriges, concentrisch zum Lumen angeordnetes Bindegewebe mit spärlichen spindelförmigen Kernen, teils nur auf einer Seite, teils ringförmig. Die Muscularis zeigte sich durch dieses Bindegewebe gedehnt; sie war atrophisch, an Stellen hochgradigster Veränderung erschien an ihrer Stelle nur eine ganz zarte Membran mit spärlichen, undeutlich contourierten Kernen. Das Endothel war an solchen Stellen oft abgelöst; dass das vital geschehen war, dafür spricht, dass unter ihm Blutkörperchen und hyaline Massen lagen, während bei der recht häufigen postmortalen Ablösung meist das Häutchen im Lumen liegt, ohne dass ausserhalb desselben in dem durch die Ablösung entstandenen Raum geformte Teile sich finden.

Endarteriitis prolifera obliterans mit secundärer Atrophie der Media und Quellung der Adventitia kommt auch bei septischen Prozessen vor, welche ohne Eiterung unter dem Bilde der Purpura hämorrhagica verlaufen. So fand ich sie sehr hochgradig in vielen mittleren und gröberen Arterien der Aderhaut eines Auges, bei sehr geringer Veränderung derselben im anderen, in einem Fall multipler Blutungen in der Haut, der Retina und sämtlichen inneren Organen. Der Patient ging an hypostatischer Pneumonie zu Grunde. Die Sektion ergab alte Lungenspitzentuberkulose, Tuberkulose des Pericards, der Milz, der Leber, parenchymatöse Nephritis, nichts von Lues. Ausser den beschriebenen Erscheinungen der Endarteriitis obliterans fand sich hier in einer gröberen Chorioidealarterie das Endothel auf einer Seite weit abgelöst, der zwischen

diesem und der Retina liegende Raum mit roten Blutkörperchen und Detritus ausgefüllt, in welchem mehrere spiessförmige scharf begrenzte Spalten lagen, wie sie als charakteristisch für die Lagerstellen aufgelöster Cholestearinkrystalle (cf. S. 237) angesehen werden. Das Bild ähnelte also einem wirklichen Atherom der Gefässwand.

Die Endarteriitis obliterans kann aber auch durch mechanische Verhältnisse bedingt sein, und zwar in den zuführenden Arterien eines Gefässgebietes, in welchem ein Stromhindernis besteht, namentlich solcher Bezirke, welche aus der Circulation mehr oder weniger ausgeschaltet sind ohne dass ein collateraler Abfluss des Blutes eintreten kann. Da bei einer derartigen Circulationsbehinderung im zuführenden Ast der Blutstrom sich verlangsamt, tritt zum Ausgleich zunächst Vermehrung des Gefässwandtonus, wenn dieser nicht mehr ausreicht, eine Bindegewebsneubildung in der Intima auf, welche das Lumen verengt, bis eine mittlere Stromgeschwindigkeit wieder hergestellt ist. (Compensatorische Endarteriitis obliterans von Thoma.) Besonders Ischreyt hat die hieraus für das Auge folgenden Verhältnisse genauer auseinandergesetzt und hervorgehoben, dass bei Ausschaltung selbst grösserer Gefässgebiete hier wegen der Möglichkeit des collateralen Abflusses seltener ausgedehnte Endarteriitis auftritt als an anderen Körperstellen; sie ist gewöhnlich auf einzelne kleine Gebiete beschränkt. Der gesteigerte Abfluss erfolgt für das Gebiet der langen Ciliararterien durch die vorderen Ciliarvenen, welche dann starke Ausdehnung zeigen, für das Gebiet der hinteren kurzen Ciliararterien durch die Wirtelvenen. Ist aber diese Möglichkeit des stärkeren Abflusses bei Untergang grösserer uvealer Gefässgebiete nicht vorhanden oder durch eine Störung im Abflussgebiet selbst verringert, so tritt in den zuführenden Arterien, selbst den Stämmen der Ciliararterien, die compensatorische Endarteriitis obliterans ein.

Für die Befunde an den Ciliararterien ist das bei allen intraokularen Veränderungen zu berücksichtigen, welche stärkere Atrophie von Iris, Ciliarkörper oder Aderhaut herbeiführen.

Wenn einzelne Capillargebiete untergegangen resp. in Degeneration begriffen sind, so findet man in der Regel auch die zuführende Arteriole durch Endarteriitis verändert. Ob letzteres primär ist, ob der pathologische Prozess sich von der Arterie aus auf die Capillaren oder umgekehrt fortgesetzt hat, oder endlich ob die Veränderung der Arterie nur compensatorischer Natur ist, dürfte meist schwer zu entscheiden sein.

c) Hyaline Thrombose.

In dem bereits zitierten Fall von Oeller (Endarteriitis obliterans der mittleren und grösseren Arterien bei Schrumpfniere und Saturnismus) fand sich eine ausgedehnte hyaline Thrombose der Arteriolen und Capillaren, zwar heerdförmig, aber über den ganzen Augengrund bis an die Ora serrata hin verbreitet. Die Capillarwandkerne zeigten teils Proliferation, lagen zu mehreren dicht hintereinander, teils wurden sie undeutlich, schwächer färbbar und gingen zu Grunde. Die hyalinen, glänzenden, mit Eosin intensiv färbbaren Massen lagen zum Teil in den Capillaren, zum Teil zwischen diesen und den Intercapillarräumen in unregelmässig buchtigen Räumen, welche nach aussen hin durch einen sehr scharfen Contour, welcher dem der Capillarwand selbst glich, begrenzt waren. Oeller fasst diesen Contour als »Perithelscheide« auf. Dass das Bild nicht auf Schrumpfung der Intercapillarsubstanz beruht, schliest Oeller daraus, dass die Scheide Ausbuchtungen zeigte, während die Substanzinseln bei Schrumpfung nur gleichmässig sich zurückziehen könnten; ferner rage an Bruchstellen von Flächenpräparaten mit den Endothelröhren auch die Perithelscheide über die Substanzinseln in das Gesichtsfeld hinaus. Er nimmt daher an, dass ein Perithel an den Capillaren vorhanden sei, welches sonst unmittelbar der Wand anliege, so dass es nicht sichtbar sei, giebt aber selbst zu, dasselbe sonst nie, weder in normalen noch pathologischen Verhältnissen gesehen zu haben, in Uebereinstimmung mit Sattler (s. S. 231). Die Kerne dieser »Perithelscheide« haben nach Oeller den Charakter der Capillarwandkerne und sind sehr spärlich. — Bei nephritischer Sklerose hat Herzog Carl Theodor ähnliche Bilder gesehen, die er als Perithelscheiden der Capillaren deutete.

Als Ausdruck einer praeformierten, »in der Norm dem Capillarrohr unmittelbar anliegenden« Scheide darf der zweite Contour jedenfalls aber nicht gedeutet werden; eine perivasculäre Scheide existiert an den Capillaren der Aderhaut nicht.

An den Stellen stärkster Entartung fand Oeller auch Capillarneubildung: diese ging nach ihm zum Teil von den Wandzellen aus, zum Teil von länglichen mit Fortsätzen versehenen Zellen in den Intercapillarräumen; die Fortsätze traten mit einander in netzförmige Verbindung, die Netze wurden dann kanalisiert. Beide Arten der Neubildung verbanden sich stellenweise miteinander.

Die hyalinen Massen waren hier, nach dem Autor, durch Metamorphose roter Blutkörperchen entstanden, teils durch direkte hyaline Quellung, teils nach Zerfall und Zusammensintern. Es fanden sich alle Uebergänge, sowohl in den Gefässen, als neben

ihnen, von noch erhaltenen roten Blutkörperchen, die mit Eosin gelbrot zu solchen, die damit kupferrot gefärbt wurden, und ebenso Uebergänge der normalen Formen zu den homogenen oder leicht körnigen hyalinen Massen.

Ganz mit Hyalin thrombosierte Capillaren waren in knorrige, bizarr geformte Stränge verwandelt, die sich dann wieder, unter ziemlich plötzlichem Aufhören der Verstopfungsmasse, in durchgängige Teile fortsetzten. — In den thrombosierten Arterien war auch die atrophierte Media als dünne, hyalin veränderte Schicht zu erkennen, während die Adventitia stets frei von Hyalin, aber meist verbreitert und zellig infiltriert war. Querschnitte durch derartige Arterien präsentierten sich in Eosinpräparaten als intensiv kupferrot gefarbte Scheiben.

An den Stellen frischer Thrombose waren die Gefässe von reichlicheren Blutungen begleitet, sonst fanden sich, als Vorstufe des extracapillaren Hyalins, nur durch Diapedese ausgetretene Erythrocyten. An Orten älterer Veränderungen lag auch spärliches Blutpigment. Fibrin und Leukocyten in grösserer Menge fanden sich nur da, wo Erweichung der Thromben eingetreten war.

Oeller, Virchow's Arch. 1881. Bd. 86.
Herzog Carl Theodor, Ein Beitrag z. pathol. Anatomie des Auges bei Nierenleiden. Wiesbaden. 1887.
Kerschbaumer, Arch. f. Ophth. 1892. Bd. 38.
Ischreyt, Arch. f. Augenheilk. 1894. Bd. 37.

Atrophie des Stroma.

Die Dehnungsatrophie der Chorioidea, welche sich bei ectatischen Prozessen, besonders bei hochgradiger Myopie entwickelt, unterscheidet sich in ihrem Ausgang nicht von der nach Resorption entzündlicher Exsudate auftretenden: es bleibt ein dünnes, fast oder ganz gefässloses, oft ungleichmässig, aber stark pigmentirtes fasriges Häutchen übrig. Nach Schweigger verschwinden zuerst die Chromatophoren nach Entfärbung; dann die Capillaris, während gleichzeitig das Pigmentepithel degeneriert. Auch die gröberen Gefässe obliterieren und verschwinden; am spätesten gehen die elastischen Elemente zu Grunde.

Ueber das Verhalten der Aderhaut bei Conus s. Kap. XI unter »Anomalien des Sklerochorioidalkanals«.

Schweigger, Arch. f. Ophth. 1863. Bd. 9.

4. Abhebung der Aderhaut.

Die Ablösung der Aderhaut von der Sklera betrifft meistens die Suprachorioidea nicht mit; die Lamellen der letzteren sind in der Regel nur durch Flüssigkeit auseinandergedrängt und gedehnt.

Abhebung inklusive der Suprachorioidea, »Abhebung der Aderhaut im anatomischen Sinne« (Fuchs) ist selten.

Fuchs unterscheidet vier Arten der Aderhautablösung: 1. durch Eindringen von Kammerwasser unter die Chorioidea nach Einriss des Ciliarkörpers, welcher bei Operationen (Extraktion, Iridektomie) entstehen kann; — 2. durch Zug cyklitischer Schwarten, welche hinter der Linse sich ausspannen, sowie durch Zug der abgelösten Netzhaut am vorderen Ende der Aderhaut, in der Gegend der Ora serrata. Dabei ist die Chorioidea hier, hinter dem Ciliarkörper, meist in einer kurzen, steilen Falte am weitesten in den Bulbusraum hineingezogen; — 3. durch Blutung aus Aderhautgefässen. Der Cruor kann sich senken, so dass rote Blutkörperchen nur an den tiefer gelegenen Teilen des Perichorioidealraumes angetroffen werden, während die oberen nur Serum enthalten. Später tritt gewöhnlich Entwicklung von Bindegewebe um die Blutung ein, wodurch letztere ganz abgekapselt werden kann. Schon 12 Tage nach Entstehung der retrochorioidealen Blutung fand Bloom etwas junges Bindegewebe, aus grossen verästelten sternförmigen, spindligen und runden Zellen in unregelmässiger Verteilung, locker sich durchflechternden Fasern und Gefässen zusammengesetzt, im hinteren Bulbusabschnitt in dem Winkel zwischen der abgelösten Aderhaut und der Sklera; es erstreckte sich auch schon eine kurze Strecke auf das Blutcoagulum hinauf. In einem anderen Fall war das Bindegewebe im Vorderteil des retrochorioidealen Raumes mächtiger entwickelt, bestand in der Hauptmasse auch aus verästelten Zellen, Fasern und spärlichen Gefässen, zeigte aber in der Peripherie schon Schichten parallel gelagerter spindelförmiger Zellen. Auch nach Fuchs nimmt das Bindegewebe später meist eine derbfaserige, selbst schwartige Beschaffenheit an, die innerste Schicht aber bleibt zellig, die platten, im Querschnitt spindelförmig aussehenden Elemente können eine fast epithelartig erscheinende Auskleidung der Bindegewebsmembran bilden. — 4. Am seltensten ist die Ablösung durch entzündliches Exsudat. (cf. Fig. 68, S. 239); sie kommt nur bei schwerer, tiefer Chorioiditis und Skleritis vor, bei welcher auch Bindegewebsentwicklung und Schwartenbildung in der Suprachorioidea sich zeigt. Erfahrungsgemäss führt die chronische Chorioiditis in der Regel nicht zur Absetzung von Exsudat in den Perichorioidealraum oder die Suprachorioidea; eher die eitrige. — Der Raum zwischen abgelöster Aderhaut und Sklera war in einem Falle Dor's von einem in Formol gallertig geronnenen, grünlichen, wohl bluthaltigen Exsudat ausgefüllt; die Aderhaut zeigte sich dabei oedematös,

von Blutungen und vereinzelten perivaskulären Rundzellenheerden durchsetzt, die Gefässwände waren hyalin und verdickt.

Doch giebt es Fälle, die sich durch keinen dieser vier Modi erklären lassen. In solchen tritt nach Netzhautablösung, manchmal unter kolossaler Vertiefung der Vorderkammer, (wobei die Iris nach hinten an den Ciliarkörper und die Linse angepresst wird), ziemlich plötzlich eine Ablösung der Aderhaut ein. Nordenson hat das in einem emmetropischen, Simon in einem hochgradig myopischen Auge beschrieben. Die Fälle stimmen bezüglich der gefundenen Veränderungen überein, nur dass im Fall Simon's eine blutige Beimengung zu der retrochorioidealen Flüssigkeit sich fand, welche grösstenteils aus zerrissenen Vortexvenen stammte. Nordenson nahm an, dass der schrumpfende verdichtete Glaskörper, welcher die Netzhautablösung (mit Ruptur) verursacht hatte, auch die Aderhaut abgezogen habe; doch findet man sonst bei Glaskörperschrumpfung meist keine Aderhautablösung.

Ebenso wenig befriedigend wie diese Erklärung ist die, dass hier ausnahmsweise ein bedeutendes retrochorioideales Exsudat durch die in beiden Fällen vorhandene Entzündung der Aderhaut abgesondert worden sei.

Auch die kolossale Vertiefung der Vorderkammer mit Anpressung der Iris an die Ciliarfortsätze ist schwer zu verstehen. Bei den postoperativ entstehenden Ablösungen wird die Vorderkammer seichter. Die histologisch untersuchten Fälle von reiner Netzhautablösung (ohne Aderhautablösung) zeigten zwar auch Vertiefung der Vorderkammer, namentlich peripher, aber nicht diese enorme Abknickung der Iris nach hinten. Letztere ist in nur klinisch beobachteten Fällen von Netzhautablösung beschrieben und auf »acute Glaskörperschrumpfung« bezogen worden (Hirschberg); da aber eine anatomische Untersuchung nicht vorliegt, so ist damit nicht nachgewiesen, dass ohne Aderhautablösung eine solche Abknickung der Iris vorkommt.

Endlich kann in derselben Weise, wie ein durch Organisation von Glaskörper-Blutungen neugebildetes Bindegewebe durch seine Schrumpfung Ablösung der Retina hervorruft, auch die Aderhaut abgelöst werden. Pröbsting fand nach Blutinjektion in den Kaninchen-Glaskörper diese Ablösung schon in den ersten Tagen beginnend; dabei war die Chorioidea stellenweise an der Netzhaut adhaerent, verklebt oder verwachsen; doch ist solche Adhaerenz nicht notwendige Vorbedingung für die Aderhautablösung.

Die Aderhaut haftet in der Umgebung des Opticus am festesten, da hier die zahlreichen hinteren kurzen Ciliararterien

sie an die Sklera fixieren. Die Wirtelvenen leisten weniger Widerstand; sie werden erst gedehnt und reissen schliesslich ein.

Nordenson, Die Netzhautablösung. Wiesbaden. 1887.
Pröbsting, Arch. f. Ophth. 1892. Bd. 38.
Dor, Arch. d'Ophth. 1896. Bd. 26.
Ginsberg und Simon, Centralbl. f. Augenheilk. 1898. Bd. 22.
Hirschberg, ib.
Bloom, Arch. f. Ophth. 1898. Bd. 46.
Fuchs, Arch. f. Ophth. 1901. Bd. 51 und Bd. 53.

5. Tumoren.

a) Primäre Geschwülste.

Dermoid.

Follin beschrieb ein zwischen Aderhaut und Retina sitzendes Dermoid, welches zufällig in einem sonst bis auf Cataract gesunden Auge einer 70 j. Frau gefunden wurde. Die der Chorioidea zugekehrte Seite war höckerig und gefurcht und trug ein mehrschichtiges Epithel mit Haaren und Haarbälgen. Dann folgte fibrilläres, schliesslich derberes Bindegewebe mit Fettzellen.

Follin, Société de Chirurgie, 2. série, Bd. II, 1861 (citiert nach Lagrange, Traité des Tumeurs de l'Oeuil, Paris 1901).

Myom.

Ein Myom der Aderhaut wurde von Guaita beobachtet. Es hat sich, nach dem Autor, aus den glatten Muskelfasern entwickelt, welche manchmal hinter dem eigentlichen Ciliarmuskel in der Aderhaut angetroffen werden. Dass, jedenfalls angeborener Weise, nach hinten vom Ciliarmuskel, durch ein Stück normaler Aderhaut von ihm getrennt, sogar ganze Muskelportionen vorkommen, zeigt ein Befund von Weiss.

Guaita, Annali di Ottalmol. 1895.
Weiss, Beobachtungen a. d. ophthalmiatr. Klin. Tübingen. v. Nagel. 1882, Bd. I, Heft 3.

Angiom.

Angiome sind wiederholt beschrieben worden. Zu den von Lagrange citierten Fällen von Panas, Nordenson, Schiess-Gemuseus, Giulini, Tailor kommen noch die von Milles und Wagenmann. Neben den Tumoren, welche Erbsen- bis Bohnengrösse hatten, waren schwere Veränderungen des Bulbus vorhanden, Netzhautablösung, Iridocyklitis, Glaukom.

Sie nehmen entweder die ganze Dicke der Aderhaut ein oder sind gegen die Sklera durch die Suprachorioidea abgegrenzt

und auch nach oben hin von Chromatophoren überzogen, haben sich also in den tieferen Aderhautschichten entwickelt. Die Gefässe in der Umgebung sind meist stark erweitert. Gewöhnlich ist der Uebergang der Geschwulst in die Aderhaut ein allmählicher.

Meist handelt es sich um rein cavernöse Angiome: grosse, unregelmässige, mit Endothel ausgekleidete Bluträume liegen dicht aneinander, nur durch schmale Bindegewebswände von einander getrennt. Wagenmann fand vorwiegend stark erweiterte, dünnwandige Gefässe, von denen nur einzelne zu unregelmässigen cavernösen Buchten entwickelt waren, also mehr teleangiektatische Partieen. Auch Arterien und Venen kann man in der Tiefe der Geschwulst gelegentlich noch unterscheiden. Nicht selten ist das Zwischengewebe auch in etwas grösserer Menge vorhanden. Gewöhnlich erweist es sich als Rest des Aderhautstromas durch einige Chromatophoren. Nordenson sah stellenweise auch spindelförmige Zellen in etwas grösserer Menge angehäuft; er lässt deshalb die Möglichkeit offen, dass solche Stellen als sarkomatös zu bezeichnen wären. Es ist oft, wenn bei Angiomen stellenweise zellreicheres Zwischengewebe vorhanden ist (so manchmal besonders bei teleangiektatischen) vom subjectiven Ermessen abhängig, ob man dieses als fibromatös oder als sarkomatös bezeichnen will; für so kleine Bezirke giebt es zwischen jungem Bindegewebe und wenig entwickeltem, beginnendem Sarkom keine durchgreifenden histologischen Unterschiede.

Im Fall Giulini's war die Geschwulst von derbem Bindegewebe bedeckt, bei Nordenson und Wagenmann war dieses recht stark entwickelt und schloss Knochenstücke ein, so dass der Tumor von einer Knochenschale überzogen schien. In dem Bindegewebe können sich eingesprengte Pigmentepithelien, Choriodalchromatophoren und Blutpigment finden. Wagenmann nahm für seinen Fall, in welchem die Schwarten- und Knochenneubildung noch ein Stück in die Geschwulst selbst hineinreichte, an, dass die Knochenbildung als »eine der Geschwulst selbst innewohnende Fähigkeit« anzusehen sei, nicht als abhängig von den »nur geringfügigen entzündlichen Prozessen«. Im allgemeinen aber dürfte dieses Bindegewebe wohl als Produkt einer reaktiven Entzündung aufzufassen sein. Neugebildetes, derbes Bindegewebe, wie es oft als Schwartenbildung nach Entzündung der Aderhaut aufgelagert erscheint, findet sich auch über Sarkomen und Carcinomen der Aderhaut und darf wohl auch hier auf eine vorausgegangene Entzündung bezogen werden. Dass es in derartigen Bindegewebsproliferationen zur Knochenbildung kommt, ist nichts

auffallendes (cf. S. 246); wohl aber wäre es merkwürdig, wenn ein Cavernom zur Knochenbildung neigte.

Angiome sind stets angeboren, wenigstens der Anlage nach. Die meisten Aderhautangiome wurden daher bei Kindern beobachtet, oder es liess sich anamnestisch mit grosser Wahrscheinlichkeit ermitteln, dass Sehstörung von frühester Jugend auf bestanden hatte; zweimal fanden sich gleichzeitig teleangiektatische Naevi der Gesichtshaut (Wagenmann). Deyl hat eine jedenfalls congenitale, (weil mit Entwicklungsstörung der Retina und Aderhaut combinierte) Teleangiektasie in der Maculagegend eines fünfjährigen Kindes mikroskopisch untersucht: hier lagen unter dem verdünnten Rest der Retina flache Erhabenheiten, die aus zahlreichen dünnwandigen, stellenweise ausgebuchteten, durcheinander gewirrten oder netzartig angeordneten Blutgefässen mit weitem Lumen zusammengesetzt waren; starke, dickwandige Gefässe, wohl kurze Ciliararterien, drangen durch die Sklera ein. Deyl sucht auf Grund solcher Teleangiektasien die sog. Macula-Colobome zu erklären.

Angiome finden sich besonders gern an Stellen, an denen beim Embryo Spalten bestehen; von den Aderhautangiomen wird nur in zwei Fällen erwähnt, dass sie in der Gegend des unteren Quadranten, also entsprechend der Augenspalte gesessen haben. Sonst wird die Localisation verschieden angegeben: »im Aequator«, »hinten aussen«, »an der Papille«; auch die Maculagegend hat mit der Augenspalte nichts zu thun.

Nordenson, Arch. f. Ophth. 1885, Bd. 31.
Schiess-Gemuseus, Arch. f. Ophth. 1888, Bd. 34.
Giulini, Arch. f. Ophth. 1890, Bd. 36.
Deyl, Wiener klin. Rundschau 1899.
Wagenmann, Arch. f. Ophth. 1900, Bd. 51.

Sarkom.

Von malignen Tumoren tritt primär nur das Sarkom in der Aderhaut auf. Meist bildet es einfache oder auch mehrfache Knoten, seltener zeigt es eine flächenhafte Ausbreitung (Flächensarkom, Tumeur en nappe). Der Tumor erhebt sich entweder allmählich aus der Chorioidea, wobei er die Gestalt eines Hügels mit sanft abfallender Oberfläche darbietet, oder er ragt knotenförmig oder cylindrisch bis walzenförmig steil in den Bulbusraum hinein. Häufig ist er an der Basis eingeschnürt, hier manchmal sogar stielförmig; auch wo er die Aderhaut nach innen zu durchbrochen hat, ist er oft halsartig eingeschnürt und im

Bulbusraum dann wieder in mehr ausgebreiteter Weise entwickelt, so dass eine pilzförmige Gestalt zu stande kommt.

Meist sind die Tumoren, entweder ganz oder teilweise, intensiv dunkelbraun gefärbt, melanotisch. Die Pigmentierung ist, für die Betrachtung mit blossem Auge oder mit der Lupe, entweder über grössere Teile gleichmässig ausgebreitet, oder tritt auf der Schnittfläche nur in Form vereinzelter oder anastomosierender, ein unregelmässiges Maschenwerk bildender Züge auf, wodurch ein marmoriertes Aussehen der Schnittfläche resultiert. Oder die pigmentierte Partie ist an der Basis und am Rande am stärksten entwickelt, manchmal auch ganz besonders dicht unter der freien Oberfläche. Es kommt sowohl vor, dass pigmentierte, gut abgegrenzte Teile von farblosen umgeben sind, wie umgekehrt, dass ein farbloser Knoten von einer pigmentierten Schicht umlagert erscheint. Auch finden sich manchmal pigmentierte und, für die makroskopische Betrachtung, ungefärbte Knoten nebeneinander.

a) Zellform und Bau. Für die Bezeichnung des Sarkoms sind ausser der Pigmentierung im wesentlichen Zellform und Struktur maassgebend; oft sind aber in demselben Tumor verschiedene Partieen nach beiden Richtungen hin verschieden zusammengesetzt.

Der Zellform nach kommt am häufigsten das Spindelzellensarkom vor, seltener das klein- und grosszellige Rundzellensarkom. Liegen die grossen »Rundzellen« dicht aneinander, so können sie im Schnittpräparat als polygonale oder cubische Elemente erscheinen. Zwei Fälle mit Riesenzellen sind beschrieben worden: in dem von Hirschberg ist Tuberkulose nicht auszuschliessen, die Riesenzellen lagen hier im Centrum kleiner Rundzellenknötchen, deren Aehnlichkeit mit frischen Tuberkeln der Autor selbst hervorhebt; auch das Alter des Kranken (2j. Kind) spricht eher für Tuberkulose. In dem Fall von Poncet fanden sich in einem kleinzelligen Rundzellensarkom Erweichungsheerde, welche aus einer feinkörnig amorphen, im Unterschied gegen Verkäsung und Verfettung durch Carmin lebhaft gefärbten Substanz bestanden: in einigen dieser Heerde lag hie und da eine Riesenzelle; hier dürften die Riesenzellen als »Fremdkörperriesenzellen«, hervorgerufen durch den Reiz der als Fremdkörper wirkenden abgestorbenen Massen, aufzufassen sein. Richtige Riesenzellensarkome, wie sie fast ausschliesslich am Knochensystem vorkommen, und bei denen die Riesenzellen diffus im Geschwulstgewebe verstreut liegen, sind in der Aderhaut bisher nicht beobachtet worden.

Die Zellform wird nur an Isolationspräparaten sicher erkannt; Schnittpräparate können insofern zu Irrtümern Veranlassung geben, als quer durchschnittene platte, dicht aneinanderliegende Elemente den Eindruck von Spindelzellen, quergeschnittene Bündel von Spindelzellen den Anschein von Rundzellen erwecken können. Nach Ribbert zeigen auch die im Schnitt spindelförmig erscheinenden Elemente im isolierten Zustande immer den Chromatophoren nahestehende Formen, haben mehrfache sich verästelnde Ausläufer, die keineswegs immer von den beiden Polen ausgehen, sondern nicht selten auch von beliebigen Stellen des Zellleibes, so dass sternförmige Gebilde entstehen.

Die sog. Spindelzellen der Sarkome sind auch nach Ackermann gewöhnlich nicht drehrund, sondern abgeplattete Elemente mit ziemlich plumpem Zellleib, welche in der Regel nach zwei entgegengesetzten Seiten hin bandartige Ausläufer haben, die sich meist mehrfach gabeln; der ovale Kern enthält ein oder mehrere oft auffallend grosse Kernkörperchen. Diese Zellen gleichen der Gestalt nach den normalen Chromotophoren. Ebenso wie unter diesen finden sich auch unter den isolierten Sarkomzellen viele sternförmige und ganz unregelmässig gestaltete, keulenförmige Elemente. Im Schnittpräparat aber erscheinen die Zellen gewöhnlich als dicht aneinandergelagerte Spindelzellen.

Die »kleinen Rundzellen« haben eine meist unregelmässige Form, zeigen auch häufig kurze Fortsätze. Ihre Grösse wechselt. Sie sind jedenfalls von den wirklich runden, lymphocytenähnlichen Elementen der Lymphosarkome verschieden; sie sind wohl mit den grossen Rundzellen, zu denen sich Uebergänge finden, zusammenzustellen.

Die »grossen Rundzellen«, »epitheloiden« Zellen, sind platt, unregelmässig begrenzt, können gleichfalls Fortsätze haben. Der ovale Kern ist meist wenig intensiv färbbar. —

Die Struktur des Sarkoms wird wesentlich durch die Gefässe bestimmt, welche oft allein das Stroma darstellen. Diese sind zahlreich, bestehen meist aus einem einfachen Endothelrohr, wie Capillaren, haben aber oft ein sehr weites Lumen. Aeltere Gefässe zeigen eine bindegewebige Hülle; Gefässe mit ausgebildeter Media und Adventitia sind aber stets als Reste der präformierten zu deuten. Das Lumen der Gefässe kann komprimiert sein, so dass nur zwei Reihen von dichtaneinanderliegenden Endothelzellen im Schnitt sichtbar sind, die entweder am Inhalt, (Blut resp. dessen Reste, Blutpigment etc.) oder am Zusammenhang mit unveränderten Gefässen noch als solche zu erkennen sind. Oft fehlt auch eine eigene Wand ganz, die Begrenzung der blut-

führenden Gänge wird dann nur von Sarkomzellen gebildet, wobei in einem einzelnen Schnitt manchmal nicht zu entscheiden ist, ob eine Blutlache oder ein zur Circulation gehöriger Raum vorliegt, besonders wenn ein solcher Raum stark dilatiert ist.

Im ausgebildeten Spindelzellensarkom verlaufen die Gefässe meist ganz unregelmässig; im beginnenden Sarkom liegt jedem neugebildeten Gefäss ein Mantel von Spindelzellen, deren Längsachse dem Endothelrohr parallel gerichtet ist, an: erst später, bei weiterem Wachstum und Neubildung der Gefässe und der Sarkomzellen wird das Bild verwischt, so dass der Aufbau im Schnitt nicht mehr klar zu Tage tritt (Ackermann).

Während die »Spindelzellen« dicht aneinanderliegen, keine oder nur minimale Zwischensubstanz und ausser den Gefässen meist sehr wenig Stroma aufweisen — welches dann nur in einigen Bindegewebszügen zu bestehen pflegt, — liegen die »Rundzellen« häufig zu einer oder mehreren in den Maschen eines reticulären Bindegewebes.

Wenn Bindegewebszüge oder Gefässe vielfach bogenförmig miteinander anastomosieren, so bietet die Schnittfläche ein bei epitheloiden Zellen drüsenähnliches Aussehen, sie erweckt den Anschein eines »alveolären« Baues.

Das Bild eines solchen kann nun auf verschiedene Weise zu stande kommen. Einmal können die Fasern des präformierten Gewebes durch die Zellwucherung auseinandergedrängt sein. So findet man häufig am Rand, besonders an der Basis von Aderhautsarkomen, noch bogenförmig verlaufende bindegewebige und elastische Fasern des Muttergewebes, welche im Schnitt Maschen bilden, die durch Tumorzellen ausgefüllt sind. — Oder die neugebildeten Gefässe begrenzen durch ihre vielfachen bogenförmigen Anastomosen Felder, die bald rundlich, bald mehr länglich sind, je nach der Richtung, in welcher die Gefässe getroffen sind. In den Feldern liegen entweder in einer Zwischensubstanz Rundzellen resp. epitheloide Zellen durcheinander, in den Maschen eines von dem die Gefässe begleitenden Bindegewebe ausgehenden Netzwerks, oder die ausfüllenden Zellen sind ganz epithelartig unmittelbar aneinander gelagert. Besteht dann das Stroma nur aus capillar gebauten Gefässen, welchen die (im Schnitt) epitheloiden oder kubischen bis cylindrischen Zellen in wenigen Schichten aufsitzen, so resultiert das Bild einer »tubulösen« Struktur, welche da, wo die Zellen in grösserer Menge vorhanden sind und wo die Gefässe mit den ihnen angelagerten Zellen im Schnitt quergetroffen sind in die »alveoläre« übergeht. Solche Tumoren, bei denen also die Anordnung der Zellen um die Gefässe herum besonders hervortritt

(z. B. Knapp, Günther), werden als perivaskuläre Sarkome, von manchen auch als Angiosarkome bezeichnet (s. u. Histogenese).

In allen diesen Fällen ist der Bau des Tumors nur scheinbar alveolär, das Bild beruht auf der Felderung der Schnittfläche. Ein reell alveolärer Bau kann nur da zu stande kommen, wo Tumorzellen in abgegrenzten Räumen sich entwickelt, diese ausgedehnt und ausgefüllt haben, resp. in solche Räume eingewuchert sind. Tumoren dieser Art zeigen in einem bindegewebigen gefässführenden Stroma, welches im Schnitt mehr oder weniger breite Züge bildet, rundliche und längliche Räume, welche von Tumorzellen ausgefüllt sind. Als derartige Räume kommen in der Chorioidea vorzugsweise Lymphgefässe, seltener Blutgefässe in betracht (s. u. Histogenese).

b) Lagerung und Form des Pigments. Das Pigment liegt meist in Zellen, seltener auch frei in Form feiner Körnchen oder gröberer Klumpen zwischen den Tumorzellen verstreut. Die Verteilung im Groben ist entweder regellos, oder pigmentierte Knoten sind von ungefärbten Teilen umgeben oder umgekehrt; in anderen Fällen sind die bindegewebigen gefässführenden Septen und ihre Umgebung besonders dicht oder fast ausschliesslich pigmentiert, oder endlich (seltener), die pigmentierten Elemente sind gerade am weitesten von den Septen und Gefässen entfernt.

Unter den pigmentierten Sarkomzellen kann man folgende Formen unterscheiden:

1. Zellen von der Form normaler Chromatophoren. Sie liegen (im Schnittpräparat) entweder vereinzelt zwischen ungefärbten spindligen oder sternförmigen Elementen oder auch zwischen mehr unregelmässig rundlichen Zellen, sind oft auffallend gross und enthalten den Farbstoff in Form feiner, gleichmässig runder Stäubchen, welche am dichtesten gewöhnlich am Zellrande und in den Zellausläufern angehäuft sind, wodurch gerade diese sehr deutlich hervortreten; oder diese Zellen bilden fast ausschliesslich grosse Teile des Tumors, liegen dann sehr dicht, sind sehr viel reicher an Farbstoff, der oft zu gröberen dunklen Schollen geformt ist und auch den Zellleib mehr oder weniger ausfüllt; so sehen z. B. die gefärbten Partieen aus, welche der Lage nach aus den stark pigmentierten tiefen Aderhautschichten hervorgegangen sein könnten. — Die Anordnung des in geringer Menge vorhandenen Pigments in den peripheren Zellteilen entspricht der physiologischen Pigmentbildung in den Chromatophoren (Rieke).

2. Von den Chromatophoren finden sich allmähliche Uebergänge zu solchen Zellen im Schnitt, an denen die Fortsätze nur noch ganz kurz sind und zu solchen, die nur noch als unregelmässig

rundliche oder etwas eckige Gebilde erscheinen. In diesen bildet das Pigment meist gröbere, ungleichmässig grosse Tröpfchen oder Kügelchen und liegt auch sehr dicht. Diese Zellform kommt auch bei entzündlichen Veränderungen der Aderhaut vor. Mit Ribbert ist sie vielleicht als Kontraktionszustand der Chromatophoren aufzufassen, wobei auch die Form des Pigments sich ändert. — Auch einzelne isolierte Fortsätze von Chromatophoren, manchmal von kolossaler Grösse, liegen oft zwischen den Zellen; das könnte auf eine Wanderung derselben hinweisen, wobei einzelne Fortsätze abgerissen werden: doch muss das durch Serienschnitte sichergestellt werden, da auch die Fortsätze einer Zelle ohne ihren Körper in einem Schnitt getroffen sein können.

3. In den am tiefsten gefärbten Stellen findet man häufig sehr grosse, unregelmässig rundliche bis polygonale, tief schwarzbraune Gebilde dicht aneinanderliegen, in welchen ein Kern erst nach Depigmentierung erkennbar wird. Der Farbstoff füllt oft die Zelle ganz gleichmässig, als wäre sie mit einer Lösung getränkt, oder er bildet ungleichmässig grosse, intensiv gefärbte und dichtliegende Schollen oder Tropfen. Sie liegen meist in grösseren Haufen beisammen, meist ohne deutliche Beziehung zu Gefässen. Entfärbt man in verdünntem Eau de Javelle (wobei die Schnitte nicht brüchig werden und die Tinktionsfähigkeit der Kerne gut erhalten bleibt), so sieht man, dass die Kerne dieser Zellen meist geschrumpft und eckig sind, offenbar in Degeneration begriffen. (Fig. 76.) Dem Aussehen nach ähneln die entfärbten Zellhaufen bei Betrachtung mit schwacher Vergrösserung Nestern von Fettkörnchenzellen, deren Fett extrahiert ist. Liegen sie dicht aneinander, so sind sie gegenseitig derartig abgeplattet, dass sie den Eindruck von polygonalen Epithelien machen, manchmal geradezu an 5- bis 6 eckige Pigmentepithelien erinnern. — Auch diese Zellen stellen wohl Abkömmlinge der Chromatophoren dar, welche bei zunehmender Pigmentierung schliesslich degenerieren. Sind die Zellen zerfallen, so findet sich in den nekrotischen Partieen solcher stark gefärbten Geschwülste resp. Geschwulstteile das Pigment häufig in Form eines sehr feinen, intensiv dunkelbraunen Staubes in der amorphen nekro-

Fig. 76.
Grosse, tiefschwarze Pigmentzellen nach Behandlung mit Eau de Javelle — Hämatoxylinfärbung. — V. = 925. (Die Zellen sind in der Reproduktion zu dunkel ausgefallen.)

tischen Masse ausgestreut. Einmal habe ich eine eigentümliche Umwandlung des Farbstoffs gesehen: ein Knoten — der ganze Tumor war aus einem farblosen und zwei intensiv gefärbten, etwa kirschkerngrossen Knoten zusammengesetzt — fiel schon makroskopisch durch die intensiv chromgelbe Farbe des centralen Teiles auf, nur die Randpartie war schwarzbraun. Mikroskopisch zeigte sich, dass der centrale Teil aus gelben Schollen und Bröckeln mit spärlichen Kernresten bestand, während eine dünne Schicht von Chromatophoren am Rande dieser Masse den allmählichen Uebergang ihrer schwarzbraunen Pigmentschollen in chromgelbe Schollen und Körner erkennen liess. Von Blutungen war nichts zu sehen, goldgelbes Pigment oder Hämatoidin etc. fehlte, Eisenreaktion war an dieser Stelle gänzlich negativ.

4. In sog. Alveolarsarkomen können einzelne der grossen Rundzellen pigmentiert sein. Nach Ribbert sind auch hier die im Schnitt rundlich erscheinenden Zellen isoliert als Chromatophoren zu erkennen. Meist sind die grossen Zellen farblos, und das Pigment liegt in klumpigen, unregelmässig gestalteten Gebilden entlang den Septen oder, gerade im Gegensatz dazu, an den am weitesten von diesen entfernten Teilen; in beiden Fällen entsteht eine pigmentierte Abgrenzung von ungefärbten oder schwachgefärbten Feldern auf der Schnittfläche. Auch bei nicht ausgesprochen »alveolär« erscheinenden Sarkomen können in dieser Weise die Septen resp. die Gefässumgebung pigmentiert sein.

5. In grossen Räumen, welche rote Blutkörperchen enthalten, findet man häufig kuglige oder etwas ovale Zellen in Haufen beisammen liegend, deren Grösse von der eines weissen Blutkörperchens bis zum 5—6 fachen derselben schwankt; die kleinen sind viel spärlicher als die grossen. Sie enthalten Pigment in Form verschieden grosser Körnchen, Tröpfchen und Schollen, manchmal auch rote Blutkörperchen. Die Farbe des Pigments ist teilweise heller als die dunkelbraune der Chromatophoren. (Selbstverständlich sind die letzteren, wenn sie bei hellpigmentierten Individuen in der Aderhaut und Sklera heller, mehr gelbbraun sind, auch wo sie im Tumor zwischen farblosen Elementen ausgestreut erscheinen, heller als bei Brunetten.) Doch zeigen die meisten Schollen und Körner eine dunkelbraune Farbe. Ein Kern ist in diesen Elementen manchmal nicht zu erkennen, trotzdem das Pigment nicht so dicht liegt, dass es denselben verdecken könnte. Das Pigment dieser Elemente giebt meist Eisenreaktion; doch finden sich unter solchen Zellen fast immer einige von morphologisch gleichem Aussehen, an welchen die Reaktion negativ ausfällt. Das Pigment dieser Zellen

wird, wie Pigment mit positiver Eisenreaktion, durch Salzsäure gebleicht; aber nie alles Pigment, ein kleiner Teil bleibt gefärbt. Eau de Javelle, Chlorwasser etc. bleicht, im Gegensatz zu den Chromatophoren und dem Pigmentepithel, von diesem Farbstoff nur wenige Körner. Ein geringer Teil widersteht oft sowohl der Salzsäure wie dem Chlor; dasselbe hat schon von v. Hippel bei seinen Untersuchungen über »Siderosis bulbi und hämatogene und xenogene Pigmentierung« erwähnt.

Wenn diese Zellen in Haufen in grossen blutgefüllten Räumen liegen, finden sie sich auch mehr vereinzelt oder in Zügen im Gewebe, und zwar besonders in der Nähe der Gefässe. Manchmal fallen sie, ausser durch ihre rundliche Form, schon durch die grobkörnige Beschaffenheit ihres Pigments auf.

Diese Zellen haben eine sehr grosse Aehnlichkeit mit Wanderzellen, welche Blutpigment in sich aufgenommen haben; man kann solche häufig in ganz derselben Form und demselben Verhalten gegen Reagentien in älteren Blutungen antreffen, bei denen vom Hineingelangtsein präformiert pigmentierter Gebilde keine Rede sein kann, z. B. in subhyaloidalen Hämorrhagieen. — Ob sie auch im Sarkom Wanderzellen sind oder Sarkomzellen, Chromatophoren, die in die Blutbahn gelangt sind (Schieck), wage ich nicht zu entscheiden.

6. Bei Hämorrhagieen findet sich auch goldgelbes bis braunes, scholliges Blutpigment in unregelmässigen Bröckeln frei oder in Wanderzellen; selten Hämotoidinkrystalle.

7. Endlich können, wenn die Lamina vitrea durchbrochen ist, Retinalepithelien in den Tumor einwandern. Sie sind an der spiessförmigen Beschaffenheit der meisten ihrer Pigmentteilchen kenntlich, und sind bei Blutungen in der Geschwulst oder ihrer Umgebung oft eisenhaltig (Leber). Doch möchte ich tieferes Einwuchern von Pigmentepithelien für recht selten halten; in den meisten Sarkomen ist nichts davon zu sehen. Als eingewuchertes Pigmentepithel deutet Griffith lange Säulen oder Stränge polygonaler, ziemlich epithelial liegender Zellen in einem bis an den Ciliarkörper heranreichenden Sarkom; doch geht aus der Beschreibung nicht hervor, dass zwischen diesen Zügen und dem Epithel ein Zusammenhang bestand.

c) Degenerative Prozesse im Tumor bestehen gewöhnlich in Verfettung oder hyalinartiger oder schleimiger Degeneration einzelner Partieen. Oft ist die Nekrobiose durch Blutungen bedingt.

Durch die Verfettung der Zellen wird gewöhnlich erst fleckweise die Kernfärbung mangelhaft, während einzelne Inseln

in oder zwischen den bereits abgestorbenen Massen noch gut färbbar sind. Schliesslich können grosse Teile des Tumors, sogar die Hauptmassen nekrobiotisch zerfallen. In den regressiv veränderten Teilen kann es zur Ablagerung von Kalksalzen kommen. Werden die amorphen Massen resorbiert, so entstehen grössere, unregelmässig fetzig begrenzte Höhlen. In diese hinein können dann Blutungen erfolgen.

Die hier seltene schleimige Entartung betrifft gewöhnlich grössere Partieen, wobei oft die den Gefässen am nächsten liegenden Elemente verschont bleiben, wodurch dann auch das Bild eines »perivasculären« Sarkoms entstehen kann. Coppez fand schleimige Umwandlung des zwischen den Läppchen des Tumors gelegenen Bindegewebes.

Eine hyaline Entartung können erstens die Gefässwände erleiden. An Stelle des spärlichen fibrillären Gewebes um die Endothelröhren sieht man dann eine homogene Hülle; auch können die Endothelien verschwinden. Manchmal findet man nicht eine hyaline Entartung der Gefässwand, sondern eine hyaline Abscheidung auf ihrer Innenfläche. — Ferner treten, besonders bei den rundzelligen Formen, im gehärteten Präparat kleine, unregelmässig rundliche, hyalin aussehende Massen auf, sowohl in als zwischen den Zellen. Manchmal ist der Nachweis zu führen, dass es sich um Glycogen handelt (Panas, Best). Dieses kommt bekanntlich sowohl bei Entzündungen wie in Tumoren (Carcinomen, Sarkomen etc.) reichlich vor. Das Glycogen erscheint in Form von kleinen Tröpfchen und halbmondförmigen Figuren im gehärteten Präparat. Am sichersten ist es im frischen Präparat nachzuweisen, nach Best sicher auch nach Härtung in Alkohol absol. und in Formol, besonders Formol-Alkohol. Es ist leicht erkennbar an seiner Löslichkeit in Speichel und der Braunrotfärbung mit Jodjodkali. Manchmal färben sich einzelne Partikel nach Weigert. Jodschwefelsäure und Methylviolett färben nicht spezifisch. Das jodierte Glycogen ist in Wasser, besonders aber in Glycerin leicht löslich. Best fand in seinem Fall das Glycogen nicht mit Säurefuchsin, wohl aber mit Carbolfuchsin färbbar. Er empfiehlt folgende Methoden: a) für Jodjodkalium: Vorfärbung mit Alauncarmin oder Böhmer'schem Hämatoxylin — Auswaschen in Wasser — Behandlung mit starker Lösung von Jodjodkalium in 50 pCt. Alkohol — Entwässern in jodhaltigem Alkohol absol. — Origanumoel-Balsam. b) Für Carbolfuchsin: Vorfärbung mit Böhmer's Hämatoxylin — Auswaschen in Wasser, $^1/_2$ Stunde und länger — Carbolfuchsin 15 bis 30 Minuten. — Momentanes Eintauchen in $^1/_2$ pCt. Salzsäurealkohol.

— Rasches Entfärben in Alkohol absol. — Dabei werden »viele Tropfen« leuchtend rot, die Kerne blau.

d) Verhalten zur Umgebung und sekundäre Veränderungen derselben. Das Aderhautgewebe ist an der Stelle, an der sich ein Tumor entwickelt hat, bis auf Spuren verschwunden. Letztere bestehen in einigen Gefässen am Rande und Resten der elastischen Fasern, die teils auseinandergedrängt, teils zusammengeschoben im Tumorgewebe durch spezifische Färbung leicht deutlich zu machen sind. Die seitlichen Ränder der Geschwulst sind entweder scharf und abgerundet; dann wächst der Tumor mehr nach vorn oder hinten als nach den Seiten hin. Oder die Ränder schieben sich, flacher werdend, in die umgebende Aderhaut ein. In letzterer selbst sind, wenn der Tumor so sitzt, dass Gefässe komprimiert werden, die Gefässe auf der entsprechenden Seite oft hochgradig erweitert; am stärksten bei Geschwülsten, die zwischen Papille und Aequator sitzen, weil hierbei sowohl die zu den Venae vorticosae ziehenden venösen Gefässe der Aderhaut als auch die arteriellen, deren Blutstrom in gleicher Richtung geht, komprimiert werden können, so dass die (in der Stromrichtung) zentralen Teile durch Stauung strotzend mit Blut gefüllt und erweitert, die peripheren blutleerer erscheinen (Knapp). Durch die Stauung kommt es oft zu Hämorrhagien in der Umgebung des Tumors.

Häufig findet sich in der Chorioidea am Rande der Geschwulst kleinzellige Infiltration. Dieselbe beruht entweder auf entzündlicher Reaktion, oder die Zellen sind junge Sarkomzellen, welche noch eine indifferente Form haben, so dass sie von Lymphocyten und ähnlichen kleinen Rundzellen (jungen Bindegewebszellen) nicht zu unterscheiden sind. Stärkere entzündliche Veränderungen im Bulbus fehlen meist. Sind sie vorhanden, so ist auch ausgedehnte Nekrose des Tumors zu konstatieren. In der Regel wird wohl die Entzündung durch die beim Zerfall der Tumorelemente entstehenden Stoffe hervorgerufen. Für Sarkom-Augen, welche hochgradig entzündlich verändert sind, plastische Iridochorioiditis oder als deren Ausgang starke Knochenbildung oder Phthisis aufweisen, haben Leber und Krahnstöver auf die Möglichkeit hingewiesen, dass der Tumor das Auge gewissermaassen »zur Entstehung einer endogenen Infektion durch entzündungserregende Mikroben disponiert«. Während dann Iridochorioiditis eintritt, finden die Mikroben in den zerfallenen Tumorzellen einen günstigen Nährboden und führen zu weiterer, manchmal totaler Nekrose der Geschwulst. Für diese Art der Nekrose wird als charakteristisch angegeben: Thrombose von

Tumorgefässen, und die erhebliche Ausdehnung der Nekrose über grosse Teile des Tumors ohne Beziehung zu seiner Struktur (die Grenze zieht »quer durch die Läppchen der Geschwulst und die Fasern des Bindegewebes hindurch, wie wenn ein Teil der Geschwulst eine chemische Einwirkung von aussen erfahren hätte«). Die nekrotische Partie ist in der Regel von einer »Reaktionszone« (zellige Infiltration durch phagocytäre Wanderzellen etc.) umgeben.

An der skleralen Seite der Geschwulst finden sich meist noch Lagen der Suprachorioidea; in anderen Fällen ist diese verschwunden, der Tumor grenzt direkt an die Sklera. Die mittleren und oberflächlichen Aderhautschichten sind in der Regel eine grosse Strecke weit auf die Geschwulst hinauf zu verfolgen; in der Mitte ist aber schon bei ziemlich kleinen Geschwülsten regelmässig ein Durchbruch vorhanden. Am weitesten reicht gewöhnlich die Lamina vitrea. Sehr oft ist die Oberfläche auf dem Gipfel von neugebildetem derbem Bindegewebe überzogen, welches auch noch unter die Vitrea sich erstrecken kann, so dass die Capillarschicht streckenweise in ihr aufgegangen ist. Das Bindegewebe unterscheidet sich nicht von den nach Granulationsexcrescenzen oder Organisation von Blutungen entstehenden pigmentierten Schwarten. Das Pigment stammt zum Teil von Blutungen, zum Teil vom Pigmentepithel. Bei grösseren Geschwülsten ist dieser Ueberzug oft nicht vollständig, sondern ist meist in der Mitte von dem Tumor durchbrochen, der dann, hier halsartig eingeschnürt, pilzförmig in den Bulbusraum hineinwuchert. In dem Bindegewebe kann es zur Knochenbildung kommen; dadurch kann ein Sarkom mit einer knöchernen Schale umgeben werden (Leber).

Die Retina ist entweder über dem Tumor ganz abgelöst oder total oder an einzelnen Stellen mit ihm resp. mit dem neugebildeten Bindegewebe verwachsen. Das Pigmentepithel zeigt die von der Chorioiditis her bekannten proliferativen und degenerativen Erscheinungen, Desquamation, Quellung, Pigmentverlust und stellenweise Zusammensintern der Pigmentmoleküle zu grösseren scholligen oder klumpigen Gebilden etc.

Die Weiterverbreitung des Sarkoms kann durch Dissemination einzelner Zellen im subretinalen oder Glaskörperraum vor sich gehen (Ewetzki, Michel). In den anliegenden Geweben schieben sich die Sarkomzellen an den Orten des geringsten Widerstandes vor; in der Aderhaut teils in den Intervascularräumen, teils wohl auch in den perivasculären Scheiden der Venen, endlich auch im Lumen von Gefässen. In der Sklera benutzt das Sarkom die Umgebung der durchtretenden Nerven und Gefässe oder wuchert in den letzteren selbst oder ihren Scheiden; es kann von da aus

auch intraskleral in den Saftspalten zwischen den Sklerallamellen sich eine Strecke weit ausbreiten, gewöhnlich aber wuchert es erst auf der Aussenfläche der Lederhaut weiter. Im Sehnerven benutzt es als Bahn die bindegewebigen Septen und die Scheidenräume. Im peribulbären Gewebe dringt es in den Saftspalten oder in Gefässen (meist Blutgefässen) vor, durchsetzt und zerstört Fettgewebe und Muskeln, indem es in sie einwuchert. Das Bild dieser extrabulbären Tumoren ist oft verschieden von dem der intrabulbären Geschwulst, weil der Boden, in dem hier das Sarkom zur Entwicklung kommt, ein anderer ist. Hier ist der Bau oft alveolär, weil die Geschwulstzellen in präformierten, abgegrenzten Räumen (Blut- oder Lymphgefässe) wuchern, (womit aber nicht gesagt ist, dass sie aus den präformierten Zellen dieser Gebilde hervorgehen).

e) Histogenese. Da wir in nicht zu grossen Tumoren in der Regel die mittleren Gefässschichten über und die suprachorioidealen Lamellen, wenigstens zum grossen Teil, unter der Geschwulst erhalten finden, dürfen wir annehmen, dass das Sarkom meist aus der Haller'schen Schicht der grossen Gefässe (Fuchs) oder vielleicht auch den oberflächlichen Lagen der Suprachorioidea hervorgeht.

Die Frage, aus welchen Elementen die Geschwulst entsteht, ist hier womöglich noch schwieriger zu beantworten als sonst, weil die Geschwulst so frühzeitig die Struktur des schmalen Mutterbodens auslöscht, dass selbst in kleinen Tumoren nichts mehr von einer Beziehung der Tumorelemente zu den präformierten Gebilden erkennbar ist.

Wichtig ist, dass pigmentierte Naevi in der Chorioidea vorkommen, die nur aus dicht gedrängten, intensiv gefärbten Chromatophoren bestehen; Purtscher sah sogar ausser solchen schon einen richtigen Tumor, eine starke, nur durch Chromatophoren erzeugte Verdickung der Aderhaut. Fuchs fand eine Veränderung in der Aderhaut, welche mit grosser Wahrscheinlichkeit als »beginnendes Sarkom« aufzufassen war. In der Maculagegend lagen in der Schicht der grossen Gefässe, hauptsächlich an den Arterien, Heerde von dichtgedrängten kurzen, braunpigmentierten Spindelzellen. Die Zellgrenzen waren stellenweise undeutlich. Die Zellen entstehen, obwohl sie der Gefässwand innig anlagen, nicht aus dieser, sondern »aus den verzweigten Pigmentzellen und aus den unpigmentierten Endothelzellen, welche in der Suprachorioidea und in den Intervascularräumen vorhanden sind. Die verzweigten Pigmentzellen werden kürzer und dicker. Die unpigmentierten Endothelzellen zeigen zu beiden Seiten des flachen Kerns immer mehr Protoplasma, das Anfangs unpigmentiert ist, dann einzelne Pigmentkörnchen und zuletzt immer mehr

Pigment aufweist. Dabei werden die Zellen samt dem Kerne allmählich dicker, bis sie endlich ebenso zu kurzen pigmentierten Spindelzellen geworden sind, wie die verzweigten Pigmentzellen.« Fuchs sagt weiter: »Ob aus den Heerden bei längerem Leben der Patientin wirklich ein Sarkom geworden wäre, kann man natürlich nicht wissen. Man kann nur sagen, dass das Aussehen der kleinen Heerde vollkommen gleich war mit dem Gewebe eines Spindelzellensarkoms.« In der Diskussion zu Fuchs' Demonstration erwähnte Wintersteiner, dass er ebenfalls als Zufallsbefunde zweimal die Anfangsstadien von Sarkomen der Aderhaut untersucht habe; die Tumoren lagen beide — es war ein Melanosarkom und ein Leukosarkom — in der Schicht der grossen Gefässe.

Die Befunde am Rande der Geschwülste beweisen nichts für die Histogenese. Denn das Sarkom wächst, nach der heute wohl allgemein geltenden Anschauung, nicht durch »sarkomatöse Entartung« benachbarter Zellen, sondern dadurch, dass die Tumorzellen selbst sich vermehren und in die Umgebung vordringen. Wir haben also am Rande nur den Verbreitungsbezirk des Sarkoms vor uns, nicht den Entstehungsbezirk. Die Sarkomzellen die wir hier an oder in Gefässen oder in Lymphbahnen oder sonst wo finden, sind dorthin gewandert oder transportiert, aber nicht dort aus präformierten Elementen entstanden.

Für die pigmentierten Tumoren unterliegt es keinem Zweifel, dass sie aus Chromatophoren entstehen. Nach Ribbert ist es sehr wahrscheinlich, dass auch die ungefärbten Teile die gleiche Abstammung haben, selbst da, wo die Zellen epitheloid aussehen und in scheinbaren Alveolen, d. h. durch Bindegewebszüge oder Gefässe gebildeten Maschenräumen liegen. Die charakteristischen Elemente sind die verästelten Chromatophoren. »Die Abrundung ihrer Gestalt und den Mangel an Pigment dürfen wir als den Ausdruck einer unvollkommenen Entwicklung, eines Jugendzustandes ansehen.« »Man kann sich denken, dass die sehr rasch und in den kürzesten Zwischenräumen immer wiederholte Zellteilung eine volle Ausbildung des Zellcharakters nicht zu Stande kommen lässt. Eine solche Verzögerung resp. Verhinderung tritt bald früher, bald später ein. Zuweilen bleibt die Zusammensetzung aus Chromatophoren auch in grossen Tumoren und in Metastasen erhalten, oft aber verliert sie sich schon früh, sodass auch die intrabulbären noch kleinen Neubildungen schon aus spindligen oder rundlichen Zellen gebildet sind.« In der Suprachorioidea kommen ja in der Norm auch unregelmässig rundliche, fortsatzlose Pigmentzellen vor. Nach Ribbert sind sogar die unpigmentierten,

in Nestern zusammenliegenden Zellen der weichen Warzen, die »Naevuszellen« (cf. S. 11), Abkömmlinge von Chromatophoren.

Nach dem Pigmentzellencharakter der Aderhautgeschwulst sagt Ribbert, dass diese Anschauungen »in der freilich etwas ungefügen Bezeichnung »Chromatophorom« (»Pigmentzellen-Geschwulst«) ihre beste Wiedergabe finden. Will man diese Benennung vermeiden, so würde man wohl am besten »Melanom« sagen, denn der Name »Melanosarkom« könnte leicht die Meinung erwecken, als handle es sich um ein beliebiges Sarkom, welches sich durch eine nicht vom Charakter der Zelle abhängige Pigmentierung auszeichne«. Die Melanome »sind Geschwülste, die ebenso durch die Wucherung einer bestimmten Zellart charakterisiert sind, wie die Chondrome durch die Proliferation der Knorpelzellen etc.«

Nun giebt es aber in der Aderhaut Geschwülste, in welchen eine zusammenhängende Wucherung der Chromatophoren gar nicht oder nur in relativ unbedeutendem Grade sichtbar ist. Fehlt die pigmentierte Wucherung vollständig, so liegen die Zellen entweder in mehr oder weniger epithelialer Weise in den Maschen eines von Gefässen gebildeten Netzwerks eingeschlossen (van Duyse) oder sie füllen als epitheliale Stränge und Haufen spaltförmige und buchtige Räume aus (Coppez); in anderen Fällen bilden sie einen durchaus epithelialen Mantel um Blutgefässe von capillarer Struktur (Knapp, Günther).

Fälle der ersteren Art werden von vielen Autoren von Endothelien abgeleitet und als »Endotheliom« bezeichnet. Die Endothelien sind diejenigen Zellen in der Aderhaut, welche die Blut- und Lymphgefässe[1]) auskleiden. Dazu sind vielleicht auch noch die Zellen, welche die perivaskuläre Scheide um die mittleren und kleinen Venen zusammensetzen, die »Perithelien«, und die vereinzelt liegenden adventitiellen Elemente der Capillaren zu rechnen; doch ist der Begriff dieser »Perithelien« nicht ganz klar: Waldeyer identificiert sie einmal mit den äussersten Zellen der Gefässadventitia, an anderer Stelle mit den grossen, dunkelkörnigen Bindegewebszellen, den »Plasmazellen« (s. S. 1); andere fassen sie als die Endothelien der perivaskulären Lymphscheiden auf.

[1]) Anm. Auch die Lymphspalten gehören zu den Lymphgefässen. Ebenso wie die röhrenförmigen sind sie von einem kontinuierlichen Endothel ausgekleidet und hängen miteinander netzartig zusammen; nur sind diese Kanäle eben nicht röhrenförmig sondern spaltförmig. Die Lymphspalten sind aber nicht mit den Saftspalten zu verwechseln; diese sind nicht von Endothel ausgekleidet; vielmehr werden sie nur durch die Bindegewebsfasern begrenzt, und in ihnen liegen die gewöhnlichen fixen Bindegewebszellen.

Das Blutgefässendotheliom, welches durch Wucherung des Endothels der Blutgefässintima entsteht, ist im allgemeinen sehr selten. In der Aderhaut ist ein solches noch nicht einwandsfrei beobachtet, der als solches von v. Krüdener beschriebene Tumor kann ebenso gut ein metastatisches Carcinom gewesen sein.

Es kommen also die Endothelien der Lymphgefässe in Betracht. Auf eine Vermehrung von Lymphgefässen, deren Endothel gleichzeitig gewuchert sei, führt Lagrange einen Fall zurück und bezeichnet ihn als »Lymphangiomsarkom«. In den Endothelien der Intervaskularräume sieht v. Duyse für seinen auf dem Schnitt grosszelligen und alveolar strukturierten Tumor die Mutterzellen der Geschwulst. — In solchen Fällen liegen aber nur Analogieschlüsse nach der Aehnlichkeit der alveolären Geschwulst mit einem weit entwickelten Endotheliom vor, die Anfänge der Tumoren in den Lymphbahnen etc. sind nicht beobachtet worden.

Nur Coppez fand am vorderen Rande seines alveolar gebauten, flachen »Endothéliome interfasciculaire« Stränge epithelial liegender Zellen, sowie ebensolche Elemente in pericapillarer Anordnung; er bildet auch Uebergänge von einzeln liegenden grossen Zellen, welche er für geschwollene Lymphspaltenendothelien hält, zu den Strängen bis zur Bildung von Läppchen ab. Dass aber auch hier die letzteren nicht etwa einfach durch Ausdehnung mit Tumorzellen angefüllter Lymphgefässe entstanden sind, geht daraus hervor, dass die Zellen in einem feinen bindegewebigen Netzwerk — meist je eine Zelle in einer Masche — lagen. Die wirklich epithelial, ohne intercellulare Bindegewebsfasern, in Strängen angeordneten Elemente können Lymphgefässe mit geschwollenen resp. gewucherten Endothelien darstellen: es ist aber doch nicht ganz einwandsfrei nachgewiesen, dass hier diese Wucherung mit der Tumorbildung etwas zu thun hat und nicht nur einfach reaktiv entzündlicher Natur ist. Auch weicht das Bild von dem der Wucherung in anderen Organen, z. B. in der Haut oder in den Speicheldrüsen (Volkmann), Niere (Manasse) etc. in welchen die Proliferation der Endothelien in den Anfängen konstatiert werden konnte, doch etwas ab; hier entstehen plexusartige Zellstränge mit Auftreibungen etc. entsprechend der Anordnung der Lymphgefässe, bei späterem Wachstum unregelmässige alveoläre Bildungen. Aus dem Vorhandensein der letzteren allein ist jedenfalls kein Schluss auf die Genese zu ziehen, namentlich nicht, wenn in ihnen die Zellen nur dicht, aber nicht wirklich epithelial, sondern in den Maschen eines bindegewebigen Netzwerks liegen (vgl. Naevus S. 11).

Bei den Aderhauttumoren hat man auch aus der Lymphgefässendothelwucherung in den extrabulbären Teilen einen Schluss auf die Natur der intraokularen Tumorzellen gezogen; ein solcher Schluss ist aber nicht einwandsfrei. Allerdings beurteilen die meisten Autoren die Genese der »Endotheliome« nach dem Verhalten der Randpartieen des Tumors, sind also der Ansicht, dass ein solcher, im Gegensatz zu allen anderen Geschwülsten, nicht ausschliesslich aus sich heraus durch Vermehrung seiner Zellen, sondern auch durch Einbeziehung gleichartiger, benachbarter, bis dahin normaler Teile, gleichsam durch eine Infektion derselben wächst. Ist aber schon diese Anschauung nicht unbestritten, so geht es entschieden zu weit, aus der zelligen Anfüllung von Lymphgefässen im extrabulbären Gewebe den Schluss zu ziehen, dass der intraokulare Tumor, dessen Struktur kein Urteil über seine Histogenese erlaubt, durch eine Wucherung der Lymphgefässendothelien entstanden sei. Die Struktur eines gewöhnlichen Sarkoms ist extrabulbär häufig eine andere als intraokular wegen der Verschiedenheit des Grundgewebes; man kann auch bei einem gewöhnlichen Sarkom, wenn es extraokular sich ausbreitet, feine Gefässe mit Zellen dicht angefüllt finden. Sind die Zellen nicht pigmentiert, so ist meist nicht zu entscheiden, ob Tumorzellen eingedrungen oder ob die präformierten Endothelien gewuchert sind. Aber auch wenn letzteres der Fall ist, geht daraus noch nicht hervor, dass die Lymphendothelwucherung spezifische Bedeutung für die Tumorbildung hat und nicht als reaktiv-entzündlicher Vorgang aufzufassen ist. Ein Schluss auf die Histogenese des Primärtumors aus der extrabulbären Verbreitungsweise scheint mir nicht zulässig.

Für solche ungefärbten Tumoren, welche aus Blutgefässen capillarer Natur, mit einem bald schmalen, bald breiteren epithelialen Zellmantel umgeben, aufgebaut sind, ist klar, dass eine besonders starke Neubildung von Blutgefässen stattgefunden haben muss. An diese Gefässe können sich dann Sarkomzellen dicht anlegen, sich stark vergrössern und gegenseitig abplatten, wie das Ribbert auch bei Chromatophoren beobachtet hat; oder die Zellen sind aus dem mitwuchernden »Perithel« entstanden (Günther). Dass aber perivasculäre Anordnung von Tumorzellen nicht ohne weiteres die Abstammung der letzteren von der Gefässwand beweist, dafür bietet die Struktur des Netzhautglioms ein einwandfreies Beispiel.

Weiter kompliziert wird die Frage nach der Histogenese der ungefärbten Zellen dadurch, dass nicht selten Tumoren vorkommen, welche neben typisch melanomatösen Teilen ganz ungefärbte enthalten, die entweder nach dem Typus des Alveolarsarkoms gebaut sind oder eine starke Gefässentwicklung mit perivasculärer Zellen-

ordnung, sowie eine scharfe Abgrenzung gegen die übrige Geschwulst erkennen lassen. Man ist, wenn man für solche Fälle die Entstehung auch der ungefärbten Zellen aus Chromatophoren ablehnt, zu der Annahme gezwungen, dass das Sarkom aus verschiedenen Zellarten entstanden sei. So sagt Coppez, welcher die gesamte Litteratur über die intraocularen »Endotheliome« kritisch zusammengestellt hat, dass es in der Aderhaut und im Ciliarkörper Sarkome und diesen nahestehende Geschwülste (Peritheliome, Endotheliome) giebt, welche sich auf Kosten verschiedener Zellarten (Gefässperithelien, Lymphspaltenendothelien und Gewebszellen) entwickeln, und dass man den Tumor nach der Zellart benennen solle, welche am meisten an der Proliferation teilnehme. — Auch für Sarkome anderer Lokalitäten wird vielfach Entwicklung aus verschiedenen Zellarten anerkannt. —

Knapp nahm an, dass die Leukosarkome aus der Choriocapillaris hervorgehen. Schieck hat das genauer ausgeführt und diesen Ursprung für solche Teile in melanotischen Tumoren angenommen, welche bogenförmig scharf gegen die basal und am Rande liegenden gefärbten sich absetzen und eine »angiosarkomatöse« Beschaffenheit erkennen lassen.

Nun finden sich aber auch zwischen den Zellen der angiosarkomatösen Partieen fast immer vereinzelte Chromatophoren. Dass diese etwa Ueberreste der präformierten sein sollen, wie manchmal angenommen wird, halte ich für ausgeschlossen; das könnte höchstens für die in den Randpartieen liegenden zutreffen. Diese Chromatophoren könnten identisch mit den ungefärbten, im Schnitt spindlig erscheinenden Zellen sein, von denen oft nur die länglichen Kerne sichtbar sind; das ist etwas unwahrscheinlich, aber nach den Befunden Ribbert's an Isolationspräparaten keineswegs ausgeschlossen. Schieck hat darauf aufmerksam gemacht, dass durch das häufig zu konstatierende Hineingelangen von Chromatophoren aus den stark gefärbten Teilen in die Blutbahn und ihre Weiterverbreitung mit dem Blutstrom auch pigmentierte Sarkomzellen in bisher ungefärbte Partieen eingeschwemmt werden können.

Dies führt auf die Frage, ob primär farblose Teile der Geschwulst später durch Hineingelangen von Pigment oder Pigmentzellen in pigmentierte umgewandelt werden können, ohne dass die bisher farblosen Zellen die Eigenschaft haben, im Verlauf ihrer Entwicklung durch ihren Stoffwechsel aus ungefärbtem Material Pigment zu bilden. Schieck nimmt das, wie erwähnt, nach seinen Befunden an. Leber glaubt, dass wenigstens ein Teil des Pigments

durch die eingewanderten retinalen Pigmentepithelien hineintransportiert werde, welche in die Blutbahn gelangen und so im Tumor verschleppt werden. Mit Schieck möchte ich aber doch das Eindringen der Pigmentepithelien für einen nebensächlichen und nicht sehr häufigen Vorgang halten. —

Woher der Farbstoff überhaupt stammt, wie er sich bildet, das ist unbekannt. Nach der Ansicht der einen ist er »hämatogen«, das soll aber nicht heissen »aus dem Blut«, sondern »aus dem Hämoglobin« entstanden. Nach der anderen Ansicht wird er vermöge einer specifischen Eigenschaft der Zelle selbst durch Umwandlung ungefärbten Materials, welches sie bei ihrem Stoffwechsel aufnimmt, »metabolisch« gebildet.

Sicher hämatogenes, z. B. durch Blutungen entstandenes Pigment ist nun allerdings nach Form und Farbe oft nicht mit Sicherheit von »melanotischem« zu unterscheiden. Ersteres giebt in einer gewissen Periode nach seiner Entstehung eine Zeit lang Eisenreaktion.. Im Anfang aber und nach einer gewissen Zeit ist das Eisen in mikrochemisch nachweisbarer Form nicht vorhanden. Negativer Ausfall an einzelnen Elementen würde also nichts gegen die »hämatogene« Entstehung beweisen. Aber man findet in der Regel nur einen kleinen Teil der Zellen im pigmentierten Sarkom mit positiver Reaktion; gewöhnlich liegen diese im Blute (s. S. 276) oder in der Umgebung von Blutgefässen; dass so viele Zellen Eisenreaktion geben, wie z. B. in den Fällen von Vossius, scheint mir doch zu den Ausnahmen zu gehören. Für ein genetisches Verhältnis dieses »Blutpigments« zu dem Melanin beweist der Befund nichts. Es ist eine Eigenschaft vieler Zellen, Eisen aufzunehmen, sowohl wenn Blutungen in der Nähe vorliegen, als auch, wie es scheint, bei Stauungszuständen, und zwar ohne dass Pigment gebildet werden muss. Leber benutzte die Eisenreaktion geradezu, um die eingewucherten Pigmentepithelien, welche sich bekanntlich durch ihre Neigung, Eisen aufzunehmen, auszeichnen (v. Hippel), deutlich zu machen. Schieck fand abgerundete Chromatophoren, wenn sie in Blut lagen, eisenhaltig; ausnahmsweise geben auch einzelne verästelte, auch bei einfachen Blutungen (ohne Tumor) positive Reaktion. Auch Carcinomzellen wurden eisenhaltig in Lebermetastasen gefunden (Schwalbe). Es können also auch pigmentierte Zellen Eisenreaktion geben, ohne dass der Farbstoff von Natur eisenhaltig ist.

Mikrochemisch giebt jedenfalls in der Regel das Pigment nur in einigen Zellen im Sarkom Eisenreaktion, oft aber nicht in einer einzigen, während zugleich das Pigmentepithel ausserhalb der Geschwulst sich eisenhaltig zeigt. Viele der Zellen mit

positivem Ausfall sind jedenfalls Wanderzellen. Dass vereinzelt auch Sarkomzellen Blutpigment oder Eisen im Protoplasma haben, wenn sie Gelegenheit gehabt haben, rote Blutkörperchen resp. Zerfallsteile solcher in sich aufzunehmen, ist nicht auffallend, beweist aber nichts für die Entstehung des Geschwulstpigments aus Hämoglobin.

Die Analyse im Grossen hat sehr wenig übereinstimmende Resultate ergeben. Eisen wurde teils gar nicht, teils in Spuren gefunden, bis zu 0,625 % (nach Jooss), wobei zu berücksichtigen ist, dass die Methoden der Darstellung manche Fehler-Quelle einschliessen. Vor allem aber wurde mehrfach ein enormer Schwefelgehalt der Melanins konstatiert, bis 10,67 %, was jedenfalls beweist, dass Proteinsubstanzen zum Aufbau des Pigments verwendet werden (Jooss).

Nach Moerner handelt es sich wahrscheinlich um ein Gemisch verschiedener Farbstoffe; er hat zwei verschiedene isoliert: der eine war in Essigsäure löslich, enthielt 5,9 % Schwefel, 0,21 Eisen und hatte ein Absorptionsverhältnis von 0,00094 bei 562 μμ Wellenlänge, der andere war in Essigsäure unlöslich, enthielt 7,97 Schwefel, 0,072 Eisen und zeigte an der angegebenen Stelle des Spectrums ein Absorptionsverhältnis von 0,00038. —

Jedenfalls geht aus der physiologischen Entwicklung der Chromatophoren mit Sicherheit hervor, dass das Hämoglobin für die Bildung des physiologischen Farbstoffs genetisch nicht in Betracht kommt (Rieke). Die gefärbten Tumorzellen aber, welche Abkömmlinge der Chromatophoren sind, haben die pigmentbildende Eigenschaft von ihren Mutterzellen her bewahrt. Es ist möglich, dass auch andere, vorher nicht pigmentierte Zellen (Endothelien Fuchs) gleichfalls pigmentiert werden, wie ja auch Epithelien über gefärbten Sarkomen manchmal Pigment enthalten. Ob die ungefärbten Elemente auch immer Abkömmlinge der Chromatophoren (Ribbert) oder anderer, ungefärbter Zellen sind (Endothelien v. Duyse, Best, Coppez u. A.), ist unentschieden. Für die rein angiosarkomatös gebauten Tumoren, wie den Günther's, ist wohl die Entstehung aus Perithelien, wie sie die mittleren und kleineren Venen bekleiden, oder den spärlichen adventitiellen Zellen der Capillaren wahrscheinlich. Dieselbe Genese ist für die scharf abgegrenzten »angiosarkomatös« gebauten weissen Knoten mit melanotischer Umgebung resp. Basis im Sinne Schiecks möglich; doch ist nicht sicher, dass die Zellen aus der Gefässwand entstanden sind und nicht sich nur an ihr entwickelt haben.

Bei der Schwierigkeit, die verschiedenen Zellformen bei den Aderhauttumoren von einander zu trennen, und der Divergenz der Meinungen, schien es mir zweckmässiger, die möglicherweise von

Endothelien herzuleitenden Tumoren hier nicht in einem besonderen Abschnitt ausserhalb der Sarkome zu besprechen. —

Primäre Sarkome mit anderen Gewebsbestandteilen als den erwähnten sind bisher nicht beschrieben worden. Dass die Bildung der manchmal vorhandenen Knochensubstanz nicht von den Tumorzellen ausgeht, wurde bereits erwähnt (s. S. 280). In der Regel ist es nur das den Tumor überziehende derbe Bindegewebe, welches manchmal verknöchert. Nur Ducamp hat, wie Lagrange anführt, auch einzelne Knocheninseln im Sarkom gefunden. Es ist jedenfalls zu berücksichtigen, dass Sarkomgewebe auch verknöcherte Aderhautpartieen nachträglich durch- und umwachsen kann.

Knapp hat ein »intraokulares Enchondrom« beschrieben; dasselbe ist aber zweifellos vom Sehnerven ausgegangen, als Sarkom desselben mit Knorpelinseln aufzufassen (s. u. primäre Opticustumoren Kap. XI). — Ein zweiter Fall von angeblichem Aderhautsarkom mit Knorpel stammt von Alt. Auch hier ist der Nachweis nicht erbracht, dass der Tumor von der Chorioidea ausgegangen war. Es ist sogar ziemlich sicher, dass die Geschwulst epibulbär begonnen hatte. Bei dem 8j. Knaben, der vor 8 Monaten einen Schlag auf das rechte Auge erhalten hatte, war 2 Monate nach dem Trauma eine am inneren Augenwinkel der Sklera aufsitzende kleine Geschwulst bemerkt worden. Bald rapides Wachstum, heftige Schmerzen. Es fand sich ein 4 cm langer und ebenso breiter, der Sklera aufsitzender Tumor, in dem die Cornea aufgegangen war, und der intraokular »die grossen Venen« der Chorioidea befallen hatte.

Knapp, Die intraokularen Geschwulste. Karlsruhe. 1868.
Waldeyer, Virchow's Archiv. 1872. Bd. 55. »Die Entwicklung der Carcinome.« (Perithelien etc. pag. 131 u. ff.)
Knapp, Arch. f. Augenh. 1873. Bd. 3.
Waldeyer, Arch. f. mikrosk. Anat. 1875. Bd. 11. »Ueber Bindegewebszellen« (Plasmazellen, Perithelien etc.)
Hirschberg, Arch. f. Ophth. 1876. Bd. 22.
Alt, Arch. f. Augenheilk. 1876. Bd. 6.
Knies, ibid.
Poncet, Atlas de l'anatomie patholog. 1879.
Fuchs, Das Sarkom des Uvealtractus. Wien. 1882.
Ackermann, Die Histogenese und Histologie des Sarkoms. Volkmann's Sammlung klin. Vortr. No. 233—234. 1883.
Leber, Bericht der ophth. Gesellsch. zu Heidelberg. 1883.
Vossius, Arch. f. Ophth. 1885. Bd. 31.
Mörner, Zeitschr. f. physiol. Chemie. 1887. Bd. 11.
Ducamp, Montpellier médical. 1889. (cit. nach Lagrange).
Rieke, Arch. f. Ophth. 1891. Bd. 37.

Günther, Arch. f. Augenheilk. 1892. Bd. 25.
Griffith, Transact. of the Ophth. Soc. 1893—94. Bd. 14.
Jooss, Ueber den Ursprung des Pigments in melanotischen Tumoren. Diss. inaug. München. 1894.
v. Krüdener, Arch. f. Augenheilk. 1895. Bd. 31.
Volkmann (Endotheliom). Deutsche Zeitschr. f. Chirurgie. 1895. Bd. 41.
Panas, Arch. d'Ophth. 1896. Bd. 16.
v. Duyse, Ibid.
Manasse, Virchow's Arch. 1896. Bd. 143.
Ewetzki, Arch. f. Ophth. 1896. Bd. 42.
Leber (Pigment in melanot. Tumoren). Arch. f. Ophth. 1897. Bd. 44.
Ribbert, Ziegler's Beitr. z. path. Anat. 1897. Bd. 21.
Ewetzki, Arch. f. Ophth. 1898. Bd. 45.
Schieck, Ibid.
Leber und Krahnstöver, Ibid.
Best, Ziegler's Beitr. z. path. Anat. 1898. Bd. 23.
v. Michel, Beiträge z. Onkologie d. Auges, Festschr. der Phy.-Med. Gesellsch. Würzburg. 1899.
Schieck, Arch. f. Ophth. 1899. Bd. 48.
Fuchs (Beginnendes Sarkom). Bericht der Ophth. Gesellsch. Heidelberg. 1900.
P. Kerschbaumer, Das Sarkom des Auges. Wiesbaden. 1900.
Purtscher, Arch. f. Ophth. 1900. Bd. 50.
Schwalbe, Centralbl. f. allg. Path. u. path. Anat. 1901. Bd. 12. (Eisenhaltige Carcinomzellen.)
Coppez, L'Endothéliome interfascicul. de la chorioide. Arch. d'Ophth. 1891. Bd. 21.
Ribbert, Lehrb. d. allg. Path. Leipzig. 1901.
Best, Bericht d. Ophth. Gesellsch. Heidelberg. 1901.
Lagrange, Traité des tumeurs de l'oeuil. Paris 1901.
v. Hansemann, Die mikroskopische Diagnose d. bösartigen Geschwülste. II. Aufl. Hirschwald. 1902.

B. Metastatische Geschwülste.

Sarkom.

Metastatische Sarkome der Aderhaut sind sehr selten; ganz einwandsfrei ist mikroskopisch überhaupt noch kein Fall nachgewiesen. Mit grosser Wahrscheinlichkeit ist der Fall von Brömser hierher zu rechnen. Ein Jahr nach Entfernung eines in der letzten Zeit rapid gewachsenen Naevus pigmentosus der Wange durch Ligatur entwickelte sich auf dem gleichseitigen Auge Sehstörung nach oben, dann Status glaukomatosus und völlige Erblindung. Die Untersuchung des von v. Graefe enukleierten Auges ergab einan wandungslosen Gefässen reiches, melanotisches Spindelzellensarkom der Aderhaut, in welchem das Pigment meist in grossen Zellen, die einen Kern nicht erkennen liessen, an den von den Gefässen am weitesten entfernten Stellen lag; die Sklera war mehrfach durchbrochen. Eine mikroskopische Untersuchung des Naevus-

tumors hatte nicht stattgefunden, ein Recidiv desselben war in der mehrere Jahre dauernden Beobachtungszeit nicht eingetreten. Der Autor hält das Sarkom für wahrscheinlich metastatisch. Während Fuchs bezweifelt, dass der Wangentumor ein Sarkom war, weil er nach der Abbindung nicht recidivierte, und die langsame Entwicklung des Augentumors mit dem bekanntermaassen meist raschen Wachstum von Metastasen nicht im Einklang findet, spricht sich Leber für die Deutung Brömser's aus. — Ein Fall von Pflüger »ausgebreitete Metastasenbildung nach einem pigmentierten Naevustumor«, ist leider nur klinisch beobachtet, doch ist hier die Aderhautmetastase nach dem klinischen Befund zweifellos.

Brömser, Diss. inaug. Berlin. 1870.
Leber, Arch. f. Ophth. 1885. Bd. 31.
Pflüger, Arch. f. Augenheilk. 1885. Bd. 14.

Adenom.

Bock beschrieb ein Adenom der Leber bei einem 40j. Patienten, welches ausser in Haut, Muskulatur, Arachnoidea, Lunge, und Orbita auch in die Aderhaut metastasiert hatte. In letzterer sass ein bohnengrosser, auf dem Durchschnitt tief serpentingrün gefärbter Tumor. Seine Zellen waren gross, polygonal oder auch mehr cylindrisch, in Schläuchen angeordnet, glichen vielfach Leberzellen; im Lumen der Schläuche fand sich grüne Galle, chemisch wurde Biliverdin nachgewiesen. Die Tumoren der Leber und der Muskeln waren stark verfettet, die der Arachnoidea und der Lunge glichen der Aderhautmetastase.

Bock, Virchow's Arch. 1883. Bd. 91.

Carcinom.

Von metastatischem Aderhautcarcinom sind, nach der Zusammenstellung von Lagrange, mit dessen eigenen Beobachtungen 25 sichere Fälle in der Litteratur beschrieben. Dazu kommt noch der hier nicht aufgeführte Fall von Kamocki und (der von Michel angeführte) von Chevallereau. Drei Fälle habe ich mikroskopisch (zwei davon auch klinisch) untersucht. Im ganzen sind also damit 30 Fälle bekannt.

Die Affektion sitzt häufiger im linken als im rechten Auge, in Analogie mit der häufigeren linksseitigen cerebralen embolischen Apoplexie, wegen des direkten gradlinigen Abganges der linken Carotis von der Aorta, gegenüber dem der rechten aus der Anonyma (Schultze). Manchmal sind beide Augen betroffen. Schultze sah in einem Auge ausser einer grossen auch noch,

ohne Zusammenhang mit dieser, eine zweite kleine Metastase in der Chorioidea.

Der primäre Tumor sitzt meist in der Brustdrüse, viel seltener in der Lunge, im Magen; einmal fand er sich in der Schilddrüse.

In der Aderhaut nimmt die Geschwulst fast immer den hinteren Abschnitt ein, gewöhnlich die Gegend des hinteren Pols, oft den Sehnerveneintritt umschliessend. Sie bildet in der Regel eine flache, kuchenförmige Verdickung, nur ausnahmsweise kommen etwas stärker prominierende Formen vor (Hirschberg und Birnbacher, Uhthoff), niemals wurden grössere oder gar kegelförmig hervorragende Tumoren beobachtet.

Auf dem Durchschnitt sieht die Geschwulst entweder grobkörnig aus oder sie erscheint hell gefleckt, selbst landkartenartig gezeichnet; die hellen Flecke und Züge entsprechen nekrotischen Partieen.

a) Histologie des Tumors. Das mikroskopische Bild kann verschieden sein. Im allgemeinen scheint das von dem Bau des Primärtumors abzuhängen, der sich bekanntlich auch in den Metastasen meist wiederfindet, zum Teil auch von der Entwicklung und dem Alter der Metastase.

Man kann die Formen als medullare, adenomatöse und skirrhöse unterscheiden; doch soll damit nur der Bau im allgemeinen ausgedrückt werden, da oft in einem Teil des Tumors die Zellmasse, in einem andern das dicke Zwischengewebe überwiegt.

Bei der erstgenannten Form besteht die Hauptmasse des Tumors aus den Krebszellen. Diese sind epithelial liegende, grosse, meist polygonale Elemente mit grossem Kern, mehrkernige Krebszellen kommen selten vor. Die Zellen liegen in Alveolen der verschiedensten Grösse, manche bilden nur kleine Zapfen oder Züge. Das Stroma zwischen den Krebsnestern ist spärlich. Es besteht aus dem komprimierten Aderhautgewebe mit den gleichfalls stark komprimierten Gefässen, enthält noch Chromatophoren, die oft in Degeneration begriffen sind, zum Teil ohne Fortsätze oder auch als kernlose Pigmentklumpen erscheinen; ausserdem finden sich gewöhnlich kleine Blutungen im Stroma. Dieses als Medullarcarcinom zu bezeichnende Bild ist, wie erwähnt, selten, gewöhnlich findet es sich nur an einzelnen Stellen, während an anderen das Stroma überwiegt. Das reine Bild des Medullarcarcinoms mit sehr spärlichem Stroma, wobei also die Aderhautverdickung nur durch die zelligen Massen bewirkt wurde, bot z. B. der kleine Tumor im ersten Fall von Schultze und (bis auf einige kleine Partieen mit etwas derberem Stroma, welche

in den tiefsten Stellen nahe dem vorderen Rande lagen) mein erster Fall, in welchem die auf der temporalen Seite sitzende, bis dicht an die Papille reichende Geschwulst, die schon vor 7 Monaten Netzhautablösung hervorgerufen hatte, einen Durchmesser von fast $1^1/_2$ cm aufwies. (Primärsitz unbekannt, Halsdrüsenschwellung, Enukleation wegen Glaukom mit Totalcataract, 45jähriger Mann. — Dr. Jacobsohn.)

Schultze fand in den Krebszellhaufen mehrfache runde, scharfbegrenzte Lücken. In meinem zweiten Fall (60jähriger Mann, primäres Lungencarcinom mit Metastasen in Pleura, Haut, Nieren, Pancreas), welcher ebenfalls wenig Stroma aufwies, fanden sich in den meisten Alveolen runde, teils quer, teils längs getroffene Lumina, von einem homogenen, durch Eosin rot gefärbten Saum umgeben, an welchen ganz unveränderte Krebszellen angrenzten. (Fig. 77.) Das Lumen war von einer fädigen Substanz durchzogen, welche durch Hämatoxylin himmelblau, durch Thionin rotviolett gefarbt wurde und sich dadurch als Schleim erwies; regressive Metamorphosen der Parenchymzellen oder des spärlichen Stromas fanden sich nicht.

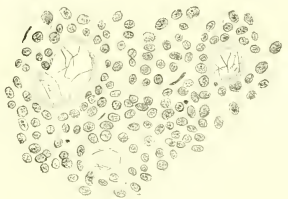

Fig. 77.
Lumina in den Alveolen eines medullaren Aderhautcarcinoms. Saum hyalin, Inhalt Schleimfaden. Sehr spärliches Stroma, von dessen Zellen hier nur drei längliche, stark gefarbte Kerne sichtbar sind. Ham. Eos. — V. = 240.

Den ausgesprochenen Typus des Adenocarcinoms fanden Gayet (primärer Magenkrebs) und — in noch reinerer Form — Kamocki (Primärsitz unbekannt). Ausser soliden Krebszellenhaufen bestand die Neubildung bei Gayet aus zahlreichen Zellschläuchen. Bei Kamocki überwogen diese noch weit mehr; sie waren unregelmässig, sehr weit, der fast kubische Epithelbelag oft nur zweischichtig; das Lumen war mit einer glasigen Substanz gefüllt, in der sich gequollene Carcinomzellen sowie einzelne rote und weisse Blutkörperchen fanden. Die Hohlräume machten im Schnitt vielfach den Eindruck von Cysten; dabei waren zahlreiche verzweigte Sprossen der krebszelligen Begrenzung zottenartig oder papillär in das Lumen eingewuchert, wie das auch sonst bei Cysto-Adenomen vorkommt (Cysto-Adenoma papillare).

In der Regel zeigt das Aderhautcarcinom aber eine Struktur, die im Ganzen mehr der des Skirrhus ähnlich ist: das Stroma

ist sehr entwickelt, besteht aus stark verdicktem, derbem Bindegewebe, welches Reste des Aderhautgewebes, aus dem es hervorgegangen ist, aufweist (namentlich also Chromatophoren), während die zelligen Parenchymteile an Masse zurücktreten, so dass die Aderhautverdickung vorwiegend auf der starken Verdickung und Sklerosierung des Bindegewebes beruht. Doch sei hier nochmals erwähnt, dass auch in diesen Fällen die Form meist nicht rein skirrhös ist, indem gewöhnlich auch Stellen vor-

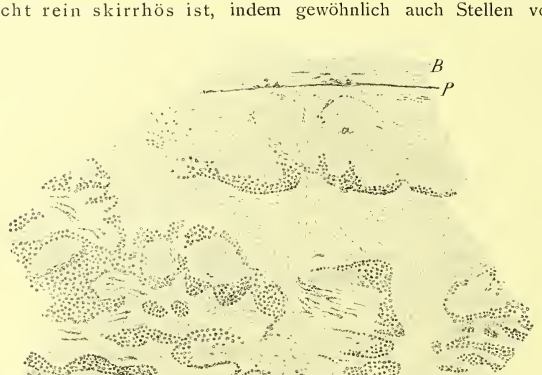

Fig. 78.

Aderhautcarcinom der gewöhnlichen Form, mit Nekrosen und starker Verdickung des Stroma. — Bei S beginnt die Sklera. — G Blutgefäss. — P Pigmentepithel. — B Faseriges, derbes, pigmentiertes Bindegewebe auf dem Pigmentepithel. — Im Stroma vielfach noch Züge von Chromatophoren erkennbar, ausserdem längliche Bindegewebszellkerne. — Die Krebsalveolen zeigen vielfach ausgedehnte Nekrosen, in denen noch spärliche Zellen (hier meist Leukocyten) liegen. In der grossen nekrotischen Partie bei a deuten Bindegewebszellen noch den Rest des ebenfalls nekrotisch gewordenen Stroma an. — Häm. Eos. — V. = 70.

handen sind, an denen die Krebszellhaufen viel grösser und zahlreicher sind, als bei dem reinen Skirrhus, ja dass sogar trotz einer im allgemeinen derben Beschaffenheit des Stroma einzelne Partieen, durch sehr geringe Ausbildung desselben, geradezu den Eindruck des infiltrierenden Krebses machen können. Nur in einem Fall von Uhthoff war auf einem Auge die Metastase ein reiner Skirrhus, in derbem Bindegewebe lagen verhältnismässig wenige, kleine Krebszellnester. Wegen der im allgemeinen

in einem und demselben Tumor wechselnden Beschaffenheit des Stromas ist es wahrscheinlich, dass die Form desselben nicht immer von der specifischen Eigenschaft der Krebszellen abhängt, gerade zur Bildung von viel oder wenig, von derbem oder zartem Stroma das praeexistierende Gewebe »anzuregen«, sondern dass man vielleicht auch annehmen darf, dass im Laufe der Entwicklung das ursprünglich zarte, nur aus comprimierten Aderhautresten bestehende Zwischengewebe verdickt wird.

Lagrange sah in einem Fall im vorderen, an den Ciliarkörper grenzenden Teil der Geschwulst so erhebliche Wucherung der Chromatophoren, dass dieser Abschnitt melanotisch erschien.[1])

Fast immer findet man nun, sowohl in den medullaren wie den skirrhösen Teilen, Blutungen und Nekrosen. Die Blutungen sind zum Teil auf die durch Kompression erzeugte Circulationsstörung zu beziehen, zum Teil auf Arrosion von Gefässwänden durch Krebszellen. Letztere wurden innerhalb der infiltrierten Partieen mehrfach in Gefässen gefunden. Perls fand Carcinom in den Capillaren, Abelsdorff fand in ausserhalb des kompakten Tumors mehr vereinzelt liegenden Krebsalveolen blutgefüllte Gefässe, in welche von der Seite her Krebszellen eingedrungen waren. Die Hämorrhagieen liegen teils im Stroma, teils im Innern der sonst intakten Alveolen; Schultze nahm an, dass sie in die in seinem Fall konstatierten rundlichen Lücken im Innern der Zellmassen (s. o.) erfolgt seien.

Die Nekrosen betreffen oft nicht nur den Alveolarinhalt, sondern auch das Stroma. An Stelle solider Zellhaufen finden sich amorphe, bei stärkerer Vergrösserung oft feinkörnig oder schollig aussehende, mit Eosin schwach rosa, nach van Gieson gelb färbbare Massen, welche am Rande von einem oft nur schmalen, aus wenig Schichten bestehenden Mantel von Krebszellen umgeben sind. (Fig. 78.) Gewöhnlich sind die Zellen von der nekrotischen Masse durch einen schmalen, wohl bei der Härtung durch Schrumpfung der amorphen Substanz erzeugten Spaltraum getrennt. In der Masse finden sich meist nur einige Leukocyten; am Rande sieht man oft eine schmale Schicht von Zellen, die kleinere und stärker färbbare Kerne haben als die gewöhnlichen Krebszellen, sowie eine grössere Menge von Leukocyten mit teils rundlichen,

[1]) Anm. Dieser Fall scheint mir nicht ganz einwandsfrei als metastatisches Carcinom nachgewiesen. Abgesehen von der Entwicklung eines grossen, die Orbita fast ausfüllenden Tumors und dem fehlenden Nachweis der Primärgeschwulst ist die Wucherung der Chromatophoren sehr auffallend, welche aus dem Grunde eine specifische Rolle zu spielen scheint, weil der Opticus von melanotischer Neubildung ergriffen war.

teils länglich wurstförmigen Kernen. Dadurch hebt sich im gefärbten Präparat die Grenze der erhaltenen Krebszellen gegen die Nekrose oft als eine dunklere Linie ab. Diese ist aber fast immer sehr schmal, oft nur an einer Seite ausgesprochen; vielfach fehlt sie auch fast ganz, so dass die nekrotische Partie ziemlich unvermittelt an die Krebszellen zu grenzen scheint. Die amorphe Masse liegt meist nicht im Centrum der Alveolen, sondern gewöhnlich excentrisch, so dass die Krebszellenumhüllung nicht an allen Stellen gleich breit ist.

Einen allmählichen Uebergang der normalen Krebszellen in die Nekrose hat bisher nur Uhthoff konstatiert: an die intakten Zellen schlossen sich solche an, deren Kern schwächer färbbar war, dann solche, die sich nur noch diffus mit Carmin färbten und immer undeutlicher wurden. In meinem dritten Fall (primäres Mammacarcinom, Metastasen in den Schädelknochen, Carcinose des Sehnerven, der Orbita, der Haut), von dem Fig. 78 ein Stück der Aderhautgeschwulst wiedergiebt, konnte ich ebenfalls an vielen Stellen einen ganz allmählichen Uebergang der Krebszellen in die amorphe Substanz feststellen; hier wurden die Zellen und die Kerne ganz allmählich kleiner, dabei unregelmässiger, die Kerne zunächst intensiver färbbar (wie das nicht selten bei degenerierenden Zellen der Fall ist), waren schliesslich aber nur noch als blasse, kaum oder garnicht mehr färbbare Gebilde erkennbar, die sich in der nekrotischen Masse dann ganz verloren.

Das Stroma selbst ist bei ausgedehnterer Nekrose in der Regel mit betroffen. Reste desselben zeigen sich als schmale Streifen von Bindegewebe, welche in die nekrotische Partie hineinragen (Fig. 78 bei a) oder auch nur als einige Chromatophoren, deren Richtung noch den Verlauf des früheren Septums andeutet. Als Zeichen der Stromanekrose findet man schliesslich oft nur noch einzelne Reste von Chromatophoren oder auch nur noch Pigment aus denselben in der nekrotischen Masse.

Während in der Regel ausser Leukocyten und eventuell Stromaresten keine zelligen Bestandteile in der Masse vorhanden sind, sah Uhthoff normale, blutgefüllte Gefässe darin, welche mit einem Mantel gut erhaltener, unveränderter Krebszellen umgeben waren.

Sehr häufig wurden Blutungen in den nekrotischen Teilen konstatiert, sowohl aus frischen roten Blutkörperchen bestehende als auch ältere, die sich nur noch durch rostbraune Pigmentkörnchen verrieten.

Ueber das Zustandekommen der Nekrosen und ihr Verhältnis zu den Blutungen gehen die Ansichten auseinander.

Mitvalsky nahm an, dass die amorphen Massen nicht aus den Krebszellen hervorgingen, sondern alte, nicht resorbierte, »coagulierte« Blutungen seien, welche durch Krebsmassen erst nachträglich umwachsen würden, die entlang den erhaltenen Bindegewebssepten vordringen; bei grösseren Blutungen würde auch das Bindegewebe umwachsen und dann nekrotisch. — Nach Schultze sind die kleineren amorphen Stellen in den Alveolen, welche Mitvalsky als »Pfröpfe« bezeichnete, Reste von Hämorrhagieen (wenn ich ihn recht verstehe). Die grossen, Stroma und Parenchym treffenden Nekrosen seien davon verschieden; in diese abgestorbenen Partieen hinein könnten dann ebenfalls noch Blutungen stattgefunden haben. Was primär sei, liesse sich nicht mehr entschieden. »Blutungen ohne Nekrose konnten in meinem Fall beobachtet werden, Nekrosen ohne Blutungen sind noch nicht beschrieben worden, und deshalb erscheint mir die Annahme berechtigt, dass die Blutungen das Primäre, die Nekrosen das Sekundäre sind.« Nach Elschnig liegt eine Coagulationsnekrose des carcinomatös entarteten Gewebes vor, welche durch die mangelhafte Ernährung der betroffenen Teile verursacht wird; thatsächlich sind ja auch hier die Gefässe zum Teil stark komprimiert, andererseits in dem derben Stroma überhaupt nur noch spärlich vorhanden. Uhthoff hat für seinen Fall die Entstehung der Heerde aus Krebszellen durch den allmählichen Uebergang nachgewiesen. v. Michel leitet dieselben dagegen mit Mitvalsky aus alten Blutungen her, auch ist es ihm sehr wahrscheinlich, dass diese alsdann von Carcinomzellen umwachsen werden, weil die angrenzenden Zellen »den Charakter der frisch gewucherten (lebhafte Tinktionsfähigkeit der Kerne, Mitosen u. s. w.)« zeigen.

Wahrscheinlich kommen die Nekrosen auf verschiedene Weise zu stande. Für die Mitvalsky-Michel'sche Anschauung spricht, dass oft, auch ausserhalb der carcinomatös afficierten Aderhautpartie, Blutungen in der Aderhaut auftreten; wenn solche von Carcinom umwachsen werden, können die geschilderten Bilder zu stande kommen. Dass Mitosen in der angrenzenden Zellschicht vorkommen, ist ein für diese Annahme wesentliches Moment. Den Zellen mit stärker färbbarem Kern kommt m. E. in diesem Sinne weniger Bedeutung zu, da auch degenerierende Kerne, wie erwähnt, sich intensiver färben können; als solche möchte ich sie, wegen der zunehmenden Verkleinerung nach dem Centrum der Nekrose zu, auch in meinem dritten Fall auffassen. Für diesen schliesse ich mich Uhthoff's Erklärung an, dass eine einfache Nekrose der Krebsmasse eingetreten ist; wo grosse Zellmassen absterben, wird auch das dazwischenliegende Bindegewebe

nekrotisch. Für beweisend in diesem Sinne halte ich ferner, für diesen Fall, die Thatsache, dass sich genau die gleiche Nekrose auch in vielen selbst kleinen Krebszellnestern in der Duralscheide des Opticus und im Orbitalgewebe fand, während hier weder frische noch ältere Blutungen nachweisbar waren. Auch im ersten Fall von Lagrange waren die Blutungen nur unbedeutend und fanden sich fast nur in der Schicht der grossen Gefässe, während die Nekrosen bedeutende Dimensionen in den Krebsmassen einnahmen.

b. Verhalten des Tumors zum übrigen Bulbus und zur Umgebung. In der Aderhaut nimmt die flache Geschwulst die ganze Dicke ein. Von der Suprachorioidea sind manchmal noch einige pigmentierte Züge im Schnitt zu sehen, welche gegen die Sklera eine Grenze bilden, meist fehlt auch dies, und der Tumor hängt organisch mit der Sklera zusammen, sein Stroma setzt sich continuierlich in diese fort, er ist mit ihr verwachsen (cf. Fig. 78). Nach innen reicht er bis an die Glashaut, wobei die Capillaren oft zu Grunde gegangen sind. An den Rändern schieben sich einzelne Krebszapfen zwischen den Gefässen vor. Oft findet sich hier in der Umgebung kleinzellige Infiltration. Die Glaslamelle kann durchbrochen werden; auch in meinem zweiten, sonst gar nicht sehr ausgedehnten Fall wucherte eine knopfartige Masse von Krebszellen, mit Blut vermischt, in den subretinalen Raum hinein. Solche Perforationen können sich auch im Kleinen zu mehreren finden.

Die dadurch in den Bulbusraum gelangten Krebszellen können dann mit dem Lymphstrom verbreitet werden und durch Dissemination Metastasen am Kammerwinkel hervorrufen (Abelsdorff, v. Michel). Auch eine epitheliale Wucherung zwischen zwei Ciliarfortsätzen deutete v. Michel in seinem Fall als solche durch Dissemination erzeugte Metastase (cf. S. 189).

Die nicht carcinomatöse Aderhaut ist manchmal von grossen Blutungen durchsetzt, manchmal auch in geringem Grade entzündlich verändert, häufiger atrophisch. Mehrfach wurden auch, in nicht verdickten oder sogar atrophischen Stellen, die makroskopisch nichts von Tumor erkennen liessen, vereinzelte Krebsnester gefunden.

Der Ciliarkörper ist oft discontinuierlich ergriffen, wesentlich die musculäre Partie, der bindegewebige Teil ist meist ganz frei, auch die Iris dabei manchmal carcinomatös, wobei unentschieden ist, ob die Metastase hier durch freie Dissemination (im Glaskörper-, subretinalen oder perichorioidalen Raum) oder im Gewebe erfolgt war.

Ueber die Durchwucherung der Sklera s. S. 96. Ueber Propagation auf den Opticus s. Kap. XI »Sekundäre Opticustumoren«.

Perls, Virchow's Arch. 1872. Bd. 56.
Hirschberg und Birnbacher, Arch. f. Ophth. 1884. Bd. 30.
Gayet, Arch. d'Ophth. 1889. Bd. 19.
Mitvalsky, Arch. f. Augenheilk. 1890. Bd. 21.
Schultze, ibidem.
Ewing, Arch. f. Ophth. 1890. Bd. 36.
Elschnig, Arch. f. Augenheilk. 1891. Bd. 22.
Uhthoff, Internat. Beiträge z. wissensch. Medizin. (Festschrift zu Virchow's 70. Geburtstag.) 1891. Bd. 2.
Schultze, Arch. f. Augenheilk. 1893. Bd. 26.
Kamocki, Arch. f. Augenheilk. 1893. Bd. 27.
Abelsdorff, Arch. f. Augenheilk. 1896. Bd. 33.
Devereux Marshall, Ophthalm. Hosp. Reports. 1897. Bd. 14.
v. Michel, Beiträge zu Onkologie des Auges. Festschr. d. Phys.-Med. Gesellsch. Würzburg 1899.
Lagrange. Traité des tumeurs de l'oeuil. Paris 1901.

Zehntes Kapitel.

Retina.

Normale Histologie. Die Retina besteht aus Ganglienzellen und deren Ausläufern, aus den Zellen und Fasern der Bindesubstanz (Neuroglia) und Gefässen; leimgebendes Bindegewebe findet sich nur in der Adventitia der letzteren. Wir unterscheiden von aussen nach innen: 1. Die Schicht der Stäbchen und Zapfen (M. Schultze). 2. Durch die Membrana limitans ext. von ihr getrennt, die äussere Körnerschicht, deren innerer Teil durch die Henle'sche Faserschicht gebildet wird. 3. Aeussere plexiforme Schicht (Cajal) [Zwischenkörnerschicht (H. Müller), äussere granulierte Schicht (M. Schultze)]. 4. Innere Körnerschicht. 5. Innere plexiforme Schicht (Cajal) [granulöse Schicht (H. Müller), innere granulierte oder molekuläre Schicht (M. Schultze)]. 6. Ganglienzellenschicht. 7. Nervenfaserschicht, welche gegen die Hyaloidea des Glaskörpers auf dem Querschnitt durch eine scharfe Linie, die Limitans interna [Margo lim. (Schwalbe)], begrenzt wird. Die Retina wird in der ganzen Dicke von den Müller'schen Fasern [modifizierten Ependymzellen (Schwalbe)] durchzogen.

Schwalbe fasste die beiden ersten Schichten, welche ganz gefässlos sind, als Neuroepithel- (Sinnesepithel-) Schicht zusammen und stellte diesen die übrigen, welche Aehnlichkeit mit der Kleinhirnrinde haben, als Gehirnschicht gegenüber.

1. An Stäbchen und Zapfen finden wir ein Aussenglied und ein Innenglied. Ersteres ist bei den Stäbchen cylindrisch, bei den Zapfen conisch und kürzer, erreicht bei diesen das Pigmentepithel nur in der Fovea. Osmiumsäure färbt die Aussenglieder schwarz. Das Innenglied ist rundlich, dicker und nimmt Kernfärbungsmittel an; die Innenglieder der Zapfen sind stärker bauchig als die der Stäbchen. An der Basis sind die Innenglieder von feinen, senkrecht aus der Limitans ext. aufsteigenden stachelartigen Fortsätzen (Faserkörben) umgeben.

Die Limitans externa ist eine durch seitliche Ausbreitung der Müller'schen Fasern gebildete, siebförmig durchlöcherte Membran, durch deren Oeffnungen die Sehzellen hindurchtreten.

2. Die äussere Körnerschicht enthält die kernhaltigen Teile der Sehzellen. Die etwas ovalen, mit der Längsachse senkrecht zur Retinalfläche gestellten »Körner« sind die Kerne derselben. Die Kerne der Zapfenzellen liegen einschichtig unter der Limitans, sind grösser als die der Stäbchenzellen und unterscheiden sich auch durch die Anordnung ihres Chromatins von diesen. Die Kerne der Stäbchenzellen bilden mehrere Lagen übereinander. Die kernhaltige Anschwellung des Zellleibes geht in einen schlanken, senkrecht zur Retina verlaufenden Fortsatz

über, welcher bei den Stäbchenzellen knopfförmig, bei den Zapfenzellen mit breiterem, aufgefasertem Fuss an der Grenze zwischen äusserer Körnerschicht und äusserer plexiformer Schicht endet. Die schlanken Zellteile zwischen kernhaltigem Teil und dem Fuss sind die Henle'schen Fasern, welche, in der ganzen Retina vorhanden, in der Maculagegend besonders deutlich und lang erscheinen: diese Fasern sind dort am besten sichtbar, wo nicht Kerne benachbarter Sehzellen zwischen ihnen liegen und sie verdecken.

In den centralen Partieen normaler Netzhäute liegen oft einzelne Zapfenkerne in oder selbst ausserhalb der Limitans; die Bedeutung dieser Thatsache ist nicht bekannt.

3. In der äusseren plexiformen Schicht, welche bei Anwendung der gewöhnlichen Färbungsmethoden feinkörnig aussieht, treffen die Enden der Sehzellen mit den Endausbreitungen der bipolaren Ganglienzellen aus der inneren Körnerschicht zusammen; ausserdem wird sie gebildet durch die Endausbreitungen der ebenfalls in der letztgenannten Schicht befindlichen horizontalen Ganglienzellen und durch ein Filzwerk von Gliafasern, die mit den Müller'schen Fasern zusammenzuhängen scheinen.

4. Im äusseren Teil der inneren Körnerschicht bilden horizontale Ganglienzellen mehrfache Lagen; die Fortsätze und Netze verlaufen im wesentlichen gleichfalls horizontal. Die Hauptmasse der »inneren Körner« besteht aber aus den Kernen der bipolaren Ganglienzellen, deren Fortsätze gerade nach oben und unten verlaufen und einerseits mit den Enden der Sehzellen in der äusseren, andrerseits mit den Dendriten der Opticusganglienzellen in der inneren plexiformen Schicht in Kontakt treten. Etwa in der Mitte dieser Schicht sind in einer Lage die schmaleren, längeren, ellipsoidischen Kerne der Müller'schen Fasern angeordnet, welche in einer, auf dem Schnitt unregelmässig eckig aussehenden, Anschwellung des sonst faserartigen Zelleibes liegen und der Faser seitlich aufzusitzen scheinen. An der Grenze gegen die innere plexiforme Schicht liegt eine Schicht von Zellen mit stärker färbbaren Kernen. Sie wurden früher als »Spongioblasten« bezeichnet, weil sie die spongiöse Substanz der molekularen Schicht absondern sollten. Neuere Untersuchungen haben gezeigt, dass auch diese Zellen Ganglienzellen sind, welche aber keinen langen Fortsatz haben. Wegen dieser Eigentümlichkeit nannte sie Cajal »amakrine« Zellen.

5. Die innere plexiforme Schicht enthält die Endverästelungen von bipolaren Ganglienzellen, gewisser Amakraninen und Opticusganglienzellen. Ausserdem ist die Schicht wie die äussere plexiforme, von feinen, sich durchkreuzenden Gliafasern durchzogen, welche wohl auch mit den Müller'schen Stützzellen zusammenhängen. Die feinen Körnchen, aus welchen sie im Schnittpräparat vorzugsweise zu bestehen scheint, sind Querschnitte und Kreuzungspunkte der feinen Fasern. Manchmal finden sich einige spärliche runde Kerne in dieser Schicht, welche versprengten Ganglienzellen oder Gliazellen angehören können.

6. In der Ganglienzellenschicht liegen die multipolaren Ganglienzellen, deren Axencylinderfortsätze zu Sehnervenfasern werden, ferner Gliazellen mit unregelmässig ovalem Kern, welche bei Anwendung der Golgi'schen Methode die bekannte Spinnenform zeigen, ausserdem versprengte Amakrine. Die Opticusganglienzellen sind verschieden gross und bilden im allgemeinen eine einfache Schicht; nur in der Umgebung der Macula beginnt diese zuzunehmen, und in der Macula selbst liegen ca. 8 Zellen übereinander. Nach der Peripherie zu rücken die Zellen immer weiter auseinander, in der Ora serrata finden sie sich nur noch vereinzelt.

7. In der Nervenfaserschicht breiten sich die spitzwinklig miteinander verflochtenen Bündel der Sehnervenfasern aus. In und neben der Papille sind sie

übereinandergeschichtet, sonst bilden sie eine dünne Lage; nach Michel ist eine doppelte Schicht oberhalb der Verbindungslinie von Papille und Fovea vorhanden. Die Dicke der Nervenfaserschicht nimmt nach der Peripherie zu bedeutend ab. Sie misst 0,5 mm nach innen von der Papille 0,2 mm, in einer Entfernung von 2 mm nur noch 0,09—0,08 mm und 5 mm vom Sehnerveneintritt entfernt 0,02 bis 0,03 mm (H. Müller). Auf der temporalen Seite findet man eine ähnliche allmähliche Dickenabnahme nur, wenn man den bogenförmig um den gelben Fleck verlaufenden Fasern folgt, in grader Richtung nimmt die Dicke der Schicht viel rascher ab; auch weiter temporalwärts von der Macula, längs der horizontalen Linie, in welcher die bogenförmig die Macula umkreisenden Fasern im Flächenpräparat von oben und von unten her scheinbar zusammenstossen, finden sich nur wenige Nervenfasern. Einige Millimeter vor der Ora serrata kann von einer Faserschicht überhaupt nicht mehr gesprochen werden, hier verlaufen nur noch vereinzelte Fasern. Die Dickenabnahme der Schicht ist nicht allein durch die radiäre flächenhafte Ausbreitung bedingt, sondern auch dadurch, dass von der Papille zur Peripherie hin immer mehr Fasern aus der Nervenschicht in die Tiefe treten oder, richtiger ausgedrückt: die Nervenfaserschicht wird nach der Papille zu deswegen dicker, weil immer mehr Nervenfasern aus den Ganglienzellen in sie eintreten.

Die Nervenfasern sind beim Menschen in der Regel marklos. Nur in der Nähe der Papille kommen manchmal markhaltige Fasern in Bündeln vor. Gewöhnlich setzen sich dann nicht die Markscheiden vom Opticus her kontinuierlich in die Retina hinein fort, sondern die Markhülle ist diskontinuierlich, fehlt an einem Stück der Fasern in der Papille und tritt erst jenseits der Lamina cribrosa oder der Papille wieder auf (vgl. Opticus).

Ausser den Nervenfasern liegen in dieser Schicht noch Gliazellen, beim Kinde, namentlich beim Neugeborenen, reichlicher als beim Erwachsenen, sowie die Endkegel der Müller'schen Zellen. Die trompeten- oder trichterförmigen Enden erscheinen streifig oder faserig, ihre breiten Basalflächen stossen unmittelbar aneinander und bilden so auf dem Querschnitt einen scharfen Kontour; eine eigentliche isolierbare Grenzmembran der Retinalinnenfläche existiert somit nicht; nach Schwalbe ist daher statt »Membrana limitans interna« besser Margo limitans int. zu sagen (vergl. S. 219). —

Gliagewebe der Retina. Die Müller'schen Fasern sind modifizierte Gliazellen, welche die Retina in ihrer ganzen Dicke durchsetzen; die Kerne liegen in der inneren Körnerschicht. In der Macula sind die Fasern zarter und feiner verzweigt. In allen Schichten gehen feine Fasern seitlich von ihnen ab, welche zwischen den anderen Elementen sich verfilzen. Die Limitans externa wird durch solche seitlichen Ausläufer gebildet. In der Nervenfaserschicht bilden auch die Ausläufer der Gliazellen ein Filzwerk. Zwischen den Opticusganglienzellen liegen die Gliazellen mehr vereinzelt. Das Filzwerk ist nur unter pathologischen Verhältnissen, wenn es verdickt ist (Gliose), deutlich sichtbar. Es ist bisher nicht gelungen, dasselbe elektiv zu färben.

Blut- und Lymphgefässe. Die grösseren Blutgefässverzweigungen liegen in der Nervenfaserschicht, die Capillaren reichen bis an die äussere plexiforme Schicht. Letztere selbst und das ganze Neuroepithel sind gefässlos, also auch die Fovea in der ganzen Ausdehnung, in welcher nur Neuroepithel vorhanden ist (Foveola). Die grösseren Arterien haben eine Elastica zwischen dem Endothel (der Intima) und der Media. Letztere besteht aus Muskelzellen und fibrillärem Bindegewebe; je kleiner die Arterien werden, um so mehr treten erstere zurück: während sie in den grösseren Zweigen 2—3 circuläre Lagen mit einer Hülle von

längsverlaufenden Muskelzellen bilden, sind sie an den kleineren auf eine einzige Schicht reduziert, und die Media der kleinsten Zweige enthält nur noch vereinzelte Muskelzellen. Entsprechend wird das Bindegewebe relativ reichlicher. Die Dicke der bindegewebigen Adventitia nimmt ebenfalls mit der Grössenabnahme der Gefässe ab. In der Media finden sich spärliche, in der Adventitia reichliche elastische Fasern, welche in der äussersten Schicht longitudinal verlaufen (Hertel). — Die Venen besitzen keine Elastica unter dem Endothel; die bindegewebige Media ist schmal, nach Stöhr fehlt sie in den Retinalvenen ganz; jedenfalls ist sie nicht deutlich nach aussen abgegrenzt, besteht aus unregelmässig verlaufenden Bindegewebsfibrillen und enthält nach Hertel — bei grösseren Aesten — sehr spärliche circuläre Muskelfasern, aber reichlich elastische Fasern. Die adventitielle Bindegewebshülle enthält letztere in mässiger Menge, aber in gleicher Anordnung wie die Arterien. Die Venen und die Capillaren der Retina besitzen perivasculäre, aus Endothelzellen gebildete Scheiden (ebenso wie die im Gehirn), welche mit der Gefässwand einen perivasculären Raum abgrenzen (Riedel); die Capillaren und kleinsten Venen erscheinen daher als Endothelröhren, welche in einer weiteren Endothelröhre stecken. Diese perivasculären Räume stellen die präformierten Lymphbahnen der Retina dar; andere Lymphgefässe sind nicht bekannt.

Die bindegewebigen und elastischen Elemente vermehren sich mit dem zunehmenden Alter, besonders an den Arterien; die Unterschiede sind schon bei Individuen im mittleren Alter gegenüber Kindern deutlich vorhanden (Hertel).

Macula lutea, Fovea und Foveola centralis. Die gelbe Farbe der Macula beruht auf diffuser Durchtränkung der Gehirnschicht (bis in die äussere Faserschicht hinein) mit einem gelben Farbstoff. Was gewöhnlich als Macula lutea bezeichnet wird, ist nach Dimmer die centrale Vertiefung der Retina, welche, von einer nasal am meisten ausgesprochenen wallartigen Verdickung umgeben, in einer schiefen Ebene unter einem Winkel von 15—25° allmählich nach der Mitte hin abfällt. Diese »Fovea« (Dimmer) ist nicht identisch mit der Macula, sie kann grösser sein als die Ausdehnung des gelben Fleckes. Sie ist meist queroval, oft auch kreisrund und gewöhnlich grösser als die Papille. An der tiefsten Stelle der Fovea liegt ein stark nach vorn concaves Grübchen von 0,12—0,3 mm Durchmesser, die »Foveola« (sonst meist als »Fovea« bezeichnet).

In der Fovea ist eine Nervenfaserschicht nicht nachweisbar, sie hört dicht hinter dem verdickten Rande derselben auf. Die Opticusganglienzellen liegen namentlich am Rande, aber auch noch eine Strecke weit in der Umgebung (nasal bis fast an die Papille heran) zu mehreren übereinander und bilden, in 6—8facher Lage, zusammen mit den hier gleichfalls in vermehrter Schichtung liegenden inneren Körnern, das Substrat der wallartigen Verdickung.

In der Foveola selbst sind nur Zapfenzellen vorhanden; alle anderen Schichten fehlen, oder es setzen sich einige wenige Zellen aus den gangliösen Schichten darüber fort (Dimmer). Nach dem Rande der Fovea hin treten dann vereinzelte Stäbchenzellen auf. Die Kerne der Zapfenzellen liegen hier nicht in einfacher Schicht, sondern zu mehreren übereinander. Die Henle'sche Faserschicht ist viel breiter als sonst; die Fasern verlaufen von aussen nach innen divergierend, in einem geschweiften Bogen, nahe der Mitte der Fovea oft fast flächenhaft; die Foveola ist frei von Fasern. Der schräge Verlauf der Fasern, im Gegensatz zu dem in der übrigen Retina senkrechten, kommt daher, dass die Ganglienzellen, mit welchen die Enden der Sehzellen in Kontakt treten, hier nicht, wie sonst, gerade unter ihnen liegen, sondern nach dem Rande der Macula hin zusammengeschoben

sind; während in der übrigen Retina mehrere Neuroepithelien mit einer Bipolaren in Kontakt treten, hat hier jede Zapfenzelle ihre eigene Bipolare. —

An der Ora serrata endet die eigentliche Netzhaut mit einem unregelmässig zackigen Rande, um in die Pars ciliaris überzugehen. Die Stäbchen und Zapfen verschwinden allmählich. Die Körnerschichten werden immer schmäler, die Zwischenkörnerschicht hört plötzlich auf, sodass schon eine kurze Strecke vor den cylindrischen Ciliarzellen die Körnerschichten nicht mehr zu differenzieren sind. —

Altersveränderungen. Bei Individuen jenseits der vierziger Jahre findet man fast konstant an bestimmten Stellen Schwund der nervösen Elemente und Zunahme der Stützsubstanz (Gliose), wahrscheinlich abhängig von einer Verödung der Choriocapillaris und der Netzhautcapillaren, infolge deren die nervösen Teile zu Grunde gehen, während die Glia den Defekt ausfüllt (Landsberg, Kuhnt). Diese Gliose tritt besonders an zwei Stellen auf: in der Umgebung der Papille (Kuhnt) und an der Ora serrata (Iwanoff). An der Papille kann sich das neugebildete Gliagewebe sogar zwischen Retina und Aderhaut unter Auswärtsrollung der Stäbchenschicht einschieben (Kuhnt). An der Ora serrata können bei der Gliose auch leichte entzündliche Erscheinungen, Verwachsung zwischen Aderhaut und Netzhaut, auch mit Pigmentierung der letzteren, sowie ganz kleine disseminierte Heerde in der Chorioidea auftreten (Kuhnt). Sekundär kommt es dann in dem veränderten Gewebe zur Bildung von Hohlräumen. Auf Flächenpräparaten erscheinen diese als gewundene, vielfach kommunizierende, helle Stränge, welche in ungleicher Breite einen mehrere Millimeter breiten Raum hinter der Ora einnehmen, wobei sie dieser nicht parallel, sondern unregelmässig zickzackförmig verlaufen. Sie bedingen eine Verdickung, manchmal selbst eine blasenartige Vorwölbung der Netzhaut. Auf dem Meridionalschnitt präsentieren sie sich als glattwandige, scharf begrenzte Cysten (Blessig'sche Hohlräume). Sie sitzen in der in ·ren Körnerschicht oder dem inneren Teil der äusseren Körnerschicht (der Henle'schen Faserschicht) oder in beiden, durch Reste der Zwischenkörnerschicht von einander getrennt, welche eine quere Scheidewand bilden, oder zu einem einheitlichen Hohlraum confluiert. Bei starker Entwicklung können sie die ganze Dicke der Netzhaut einnehmen. Seitlich bilden gewucherte Gliafasern mit platten Kernen die Begrenzung der einzelnen Lücken. Im Schnitt sehen diese Fasern aus wie Pfeiler mit arkadenartigen Ausläufern. Die Hohlräume sind nach Iwanoff mit einer eiweissreichen Flüssigkeit gefüllt. Im gehärteten Präparat sind sie oft leer; sonst enthalten sie eine homogen oder auch feinkörnig und fädig geronnene Masse, welche manchmal durch Hämatoxylin intensiv färbbar ist.

Iwanoff deutete die Lücken als Folge eines Oedems. Diese Ansicht ist nicht richtig, wie Landsberg und namentlich Kuhnt gezeigt haben. Ersterer nahm primären Schwund der nervösen Elemente mit folgendem Schwund des Stützgewebes an, letzterer zeigte sehr eingehend, dass sich die Hohlräume nie in intaktem Gewebe entwickeln, sondern stets im gliös entarteten, wobei die durch Untergang nervöser Elemente entstehenden Lücken confluieren und durch Transsudation aus Capillaren, welche wohl durch Schwund collateraler Bezirke unter pathologische Druckverhältnisse gekommen sind, sich vergrössern; in total gliös gewordenem Gewebe entstehen sie durch Einschmelzung beliebiger Stellen desselben (vgl. S. 314).

Sehr mannigfach sind die kadaverösen Veränderungen und die durch nicht tadellose Härtung entstandenen Kunstprodukte. Bei Neugeborenen bildet sich an der Ora serrata oft, als Leichenerscheinung, eine circulär verlaufende Falte (Lange'sche Falte). — Frühzeitig post mortem wird die Macula verändert. Sie wird

in Form einer horizontal verlaufenden Falte abgehoben, welche bis dicht an die Papille heranreichen kann und manchmal an ihrem temporalen Ende von einer zweiten, hufeisen- oder halbkreisförmig verlaufenden Falte umfasst ist (Plica centralis). Bei der Härtung sinkt manchmal die Rückseite der Fovea und deren Umgebung nach vorn zu ein, an der dünnsten Stelle kommt es leicht zu Einrissen. — Durch ungleichmässige Schrumpfung bei der Härtung hebt sich die Retina von der Unterlage ab; in Leichenaugen liegt sie überhaupt selten tadellos an. Zwischen ihr und der Aderhaut findet sich entweder feinkörnige Masse, mit Zerfallsprodukten der Stäbchen und Zapfen untermischt, oder auch abgelöste Fetzen des Pigmentepithels. In der Litteratur findet sich vielfach die Angabe, dass hinter einer seichten Abhebung der Retina sich feinkörnige Masse befand und dass daher eine solche Ablösung schon im Leben vorhanden gewesen sein müsse; in Uebereinstimmung mit Anderen habe ich mich vielfach an normalen Augen von Foeten und Erwachsenen überzeugt, dass fast regelmässig hinter seicht abgehobenen Stellen der Netzhaut sich eine solche Masse in geringer Quantität findet, z. B. auch hinter der Plica centralis. Die Substanz liegt auf der Aderhaut und füllt den Raum zwischen dieser und der Retina nicht aus, was wohl darauf zu beziehen ist, dass sie bei der Härtung geronnen und geschrumpft ist. Zeigt sich, wenn der Bulbus nicht vor der Härtung eröffnet war, die subretinale Masse von grösserer Ausdehnung, füllt sie den Raum zwischen Aderhaut und Netzhaut ganz oder fast ganz aus, so ist vitale Ablösung anzunehmen.

Infolge ungleichmässiger Schrumpfung können die Körnerschichten eine ganz unregelmässige Begrenzung bekommen.

Die Stäbchen- und Zapfenschicht ist besonders oft kadaverös alteriert; sie ist von der Limitans abgehoben, manchmal durch klare, nicht färbbare Tröpfchen; ist sie gefaltet, so erscheint sie auf dem Querschnitt als ein in kleinen Bogen verlaufendes, die Limitans nur in Abständen berührendes Band. Manchmal schiebt sich die Schicht an einzelnen Stellen so zusammen, dass sie buckelartige Erhöhungen auf der Limitans bildet, wobei durch die nach allen Seiten abstehenden Stäbchen eine Aehnlichkeit mit einem zusammengerollten Stachel-Igel hervorgerufen wird (Nuël). Die Stäbchen und Zapfen selbst sind, auch wenn sie nicht abgehoben sind, in Kadaveraugen selten ganz intakt, oft verbogen, gequollen (besonders die Zapfeninnenglieder können zu dickbauchigen Gebilden aufquellen) oder zerfallen. Die Limitans externa ist manchmal an vielen Stellen erweicht oder eingerissen, wobei einzelne Kerne und selbst ganze Stücke der äusseren Körnerschicht prolabiert sein und ausserhalb der Retina im subretinalen Raum sich finden können; es scheint, dass diese kadaveröse Veränderung besonders intensiv und schnell in solchen Augen auftritt, welche zahlreiche Netzhautblutungen auf septischer Grundlage — auch ohne Eiterung und ohne Kokken — enthalten, sodass man daran denken darf, ob nicht vielleicht im Auge vorhandene Toxine die kadaveröse Zersetzung begünstigen.

Iwanoff, Arch. f. Ophth. 1869. Bd. 15.
Landsberg, Arch. f. Ophth. 1877. Bd. 23.
Kuhnt, Ophthalm. Gesellsch. Heidelberg 1881.
Schwalbe, Anatomie der Sinnesorgane. Erlangen 1887.
Dimmer, Beiträge zur Anat. und Physiol. der Mac. lut. des Menschen. F. Deuticke. 1894.
v. Hippel, Arch. f. Ophth. 1898. Bd. 45.
Greeff, Mikr. Anat. d. Sehnerven u. d. Netzhaut. Handb. d. Augenheilk. v. Graefe u. Saemisch. II. Aufl. 1901.

1. Retinitis.

A. Allgemeines.

Wie bei jeder Entzündung, so finden wir auch hier exsudative, degenerative und proliferative Veränderungen; die einzelnen Retinitisformen unterscheiden sich von einander im wesentlichen einmal durch die Lokalisation, indem bald die inneren, bald die äusseren Schichten betroffen sind, oder die Veränderungen diffus oder vorwiegend umschrieben (z. B. in der Maculagegend) auftreten, ferner durch die Kombination jener drei Prozesse, sodass bald die regressiven, bald die proliferativen etc. Veränderungen überwiegen, was vielfach nur vom Verlauf und dem Stadium des Prozesses abhängt. Als Retinitis bezeichnen wir aber klinisch nicht nur die eigentliche »Entzündung« der Netzhaut, sondern auch rein exsudative und rein degenerative Veränderungen derselben, z. B. sprechen wir von Retinitis pigmentosa, auch wenn nur einfache Atrophie der Retina mit Pigmentierung vorliegt, von Retinitis haemorrhagica, wenn in einer gar nicht veränderten Netzhaut Blutungen auftreten (z. B. durch Thrombose der Centralvene etc.). Ferner sind oft exsudative und degenerative Veränderungen einfach von Blutungen oder durch degenerativ veränderte Gefässe bedingten Circulationsstörungen abhängig.

Können wir nun histologisch derartige Prozesse immer sicher von den entzündlichen trennen?

Die Entzündung im Bindegewebe erkennen wir mikroskopisch an Exsudation, Auswanderung zelliger Elemente aus den Gefässen und kleinzelliger Infiltration des Gewebes, sowie Proliferation der fixen Gewebszellen, während die degenerativen Veränderungen als mehr nebensächlich, für den Begriff der Entzündung nicht wesentlich in Betracht kommend angesehen werden; bei den akuten Entzündungen überwiegen im allgemeinen Emigration und Exsudation, bei den chronischen im allgemeinen die proliferativen Prozesse, während hier die Emigration nicht mehr oder nur noch vereinzelt nachweisbar ist; die ausgewanderten Zellen verschwinden mit der Zeit, aber die kleinzellige Infiltration bleibt oft, besonders an Gefässen, lange bestehen.

Bei akuter Entzündung der Retina müssen wir demnach Auswanderung weisser Blutkörperchen und Infiltration des Gewebes mit diesen (eitrige Retinitis) oder mit einkernigen Rundzellen (kleinzellige Infiltration) finden; fehlt das bei akut einsetzenden Veränderungen, welche noch nicht sehr lange bestehen, so dürften wir nicht von »Entzündung« sprechen.

Von den chronischen Affektionen der Retina sind zunächst alle jene mit Sicherheit als »entzündlich« im gebräuchlichen Sinne des Wortes zu bezeichnen, bei welchen kleinzellige Infiltration oder Neubildung von Granulationsgewebe zu beobachten ist. Es giebt aber viele chronische Formen, bei welchen nur Exsudation, Proliferation der Glia und rein degenerative Prozesse vorhanden sind; trotzdem sind diese Formen, wenn ihnen auch die kleinzellige Infiltration und Bindegewebsneubildung fehlt, nicht scharf von den »entzündlichen« zu trennen: Erstens ist dabei oft die Papille in typischer Weise »entzündet«. Zweitens ist die Retina ein Organ, welches sich dadurch vor allen anderen auszeichnet, dass es nur sehr wenig Bindegewebe enthält, dafür viele nervöse Elemente, welche nicht proliferieren, sondern nur degenerieren können, und als proliferationsfähige Bindesubstanz die Glia; daher wird sich eine Entzündung in diesem Gewebe unter einem anderen Bilde abspielen als in bindegewebsreichen Teilen; die Wucherung der Glia tritt dort an die Stelle, welche hier die Wucherung der Bindegewebszellen einnimmt; die kleinzellige Infiltration kann unbedeutend oder wieder verschwunden sein. Drittens endlich gehen derartige Formen ohne jede scharfe Grenze in solche über, bei denen bindegewebige Neubildungen mit im Spiele sind.

Daher dürfte für solche chronischen Netzhautaffektionen, bei welchen Exsudation und erheblichere Gliawucherung nachweisbar ist, die Bezeichnung Retinitis doch gerechtfertigt sein, auch wenn die kleinzellige Infiltration an Gefässen fehlt.

Ob Exsudation und geringe Gliawucherung auch schon als »entzündlich« aufgefasst werden dürfen, ist zweifelhaft.

Nach alledem ist eine Trennung der entzündlichen Veränderungen der Netzhaut von den rein-degenerativen bei den chronischen Formen meines Erachtens nicht unter allen Umständen möglich, zumal in der Retina immer, auch bei Entzündung, die degenerativen Veränderungen (besonders an den nervösen Elementen, aber auch an Exsudaten und neugebildetem Gewebe) sehr ausgedehnt und auffallend sind und viel mehr Raum einnehmen als in einem in gewöhnlicher Weise entzündeten Bindegewebe; das Analoge gilt für das Centralnervensystem und den Opticus (s. Kap. XI). — Daher soll die klinisch eingebürgerte Bezeichnung »Retinitis« auch hier für alle jene Prozesse beibehalten werden.

Nach Darstellung der einzelnen in Betracht kommenden Vorgänge im allgemeinen wird sich dann bei Besprechung der speziellen Retinitiden ergeben, welche als sicher entzündlich, welche als sicher nicht-entzündlich und welche als in dieser Hinsicht zweifelhaft anzusehen sind.

Die in Betracht kommenden Veränderungen sind: a) Vom Gefässapparat ausgehende (Oedem und Exsudation, Blutungen, Emigration und kleinzellige Infiltration). b) Proliferative Prozesse (der Glia und des Gefässwandbindegewebes). c) Degenerative Prozesse (an präformierten Netzhautelementen und Gefässen und an neugebildetem Gliagewebe). d) Pigmentierung.

a) Vom Gefässapparat ausgehende Veränderungen.

Oedem und Exsudat.

Beim Oedem finden wir im Schnitt die einzelnen Elemente auseinandergedrängt. In der Nervenfaserschicht werden dadurch die in der Norm sehr schmalen, kaum sichtbaren Maschenräume zwischen den Nervenfasern grösser. Die Opticusganglienzellen liegen in weiten Lücken, welche durch Vergrösserung der pericellulären Räume entstanden sind und im Präparat leer erscheinen, vorher jedenfalls mit Flüssigkeit gefüllt waren. In den Körnerschichten und der Zwischenkörnerschicht ist das Oedem nicht so deutlich; die Körner liegen auch hier nicht so dicht wie normal, es finden sich zwischen ihnen unregelmässige, in der Hauptrichtung dem Verlauf der Müller'schen Fasern folgende Spalträume. Deutlicher zeigt sich die Auseinanderdrängung der Elemente in der Henle'schen Faserschicht, namentlich wenn die Macula betroffen ist, weil diese Schicht hier am dicksten, daher am besten sichtbar ist. Die Stäbchen und Zapfen können in ganz derselben Weise, wie wir das als postmortale, kadaveröse Veränderung manchmal finden, durch glasige, klare, in Eosin nicht färbbare Tröpfchen von der Limitans abgedrängt sein oder sie sind verquollen, besonders die Zapfeninnenglieder, und selbst zerfallen.

Nach Tartuferi kann es bei Oedem zu hydropischer Anschwellung von Zapfen dadurch kommen, dass die von den gefasshaltigen inneren Schichten her nach aussen vordringende Flüssigkeit zu einer »Wassersucht« der Zapfen führt. Die Flüssigkeit sammelt sich in Form eines allmählich grösser werdenden Tropfens im inneren Teil der Zapfenzelle an und drängt allmählich den Zapfenkern nach aussen vor die Limitans.

Das Oedem ist nur ausnahmsweise ein reines Stauungstranssudat, meist ist die bei Entzündung oder auch ohne diese aus Gefässen, deren Wand durch degenerative Prozesse abnorm durchlässig geworden ist, abgesonderte Flüssigkeit eiweissreicher; vielleicht mischen sich auch eiweissartige Körper aus degenerierenden Zellen noch nachträglich der das Gewebe durchtränkenden Flüssigkeit bei. Jedenfalls kommt es häufig zur Abscheidung eiweiss-

artiger Substanzen im Gewebe, und zwar unter verschiedenen Formen. So findet man feine Körnchen, homogene, mit Eosin schwach färbbare Tröpfchen (Nuël); häufig auch stärker färbbare colloidartige Klümpchen; nicht selten kommt es zu typischer fibrinöser Gerinnung.

Die homogenen Tröpfchen und Klümpchen sowie die Fibringerinnsel sieht man besonders deutlich in der Henle'schen Faserschicht, namentlich in der Macula. Durch netzförmig geronnenes Fibrin kann diese Schicht als Netzwerk erscheinen, wobei durch Weigert'sche Färbung die Fibrinfäden von den Gewebsfasern leicht zu differenzieren sind; eine netzartige Struktur der sonst aus nebeneinander verlaufenden Fasern bestehenden Schicht kommt auch dadurch zu stande, dass die Fasern an einigen Stellen mit einander verkleben, während sie dazwischen durch Flüssigkeit oder homogene Tröpfchen auseinander gedrängt werden.

Die Netzhaut ist, wenn wir Exsudat in ihr finden, in der Regel auch sonst erheblich verändert; sie ist teils infolge der Exsudation, teils durch Gliose und durch primäre Degeneration erfolgten Schwund nervöser Elemente cystoid degeneriert. (s. S. 323); die cystoide Degeneration ist aber nicht mit »Oedem« identisch (s. u.). Das Exsudat findet sich dann in den meist (aber nicht immer) in der inneren Körnerschicht gelegenen Hohlräumen. Diese sind dann also entweder mit netzförmigem Fibrin ausgefüllt, welchem auch rote und weisse Blutkörperchen beigemengt sein können; oder die flüssigen Bestandteile sind im Präparat nicht mehr vorhanden, es finden sich nur meist etwas gequollene Zellen, die als Leukocyten oder zum Teil auch als gequollene Netzhautelemente aufzufassen sind; am häufigsten liegt in jedem Hohlraum ein Klumpen meist homogener Substanz, welcher oft von Löchern durchsetzt ist (so dass das Aussehen der Schnittfläche an Schweizer oder Holländer Käse erinnert [Nuël]), seltener im Innern eine fibrilläre Struktur aufweist; auch Zerfall in Körnchen oder Tröpfchen verschiedenster Grösse kommt vor, wobei die feinsten staubförmig sind. Die Masse färbt sich ziemlich stark mit Eosin, wird nach v. Gieson rotbraun, bei Weigert'scher Markscheidenfärbung meist dunkelbraun.

Die Resorption dieser Massen geht in der Regel durch phagocytäre Wanderzellen vor sich. Wir sehen am Rande der Klumpen grosse (bei entsprechender Konservierung fettkörnchenhaltige) Zellen mit körnig erscheinendem Protoplasma, welche Fortsätze in die Masse hineinschieben, sich ganz in sie einbohren und Stücke davon in ihren Leib aufnehmen. Nach Nuël ist die fibrilläre Struktur der Klumpen da am deutlichsten ausgeprägt, wo am meisten Phagocyten vorhanden sind, also, wie man wohl

annehmen darf, die Resorption am stärksten im Gange ist. Schliesslich findet man nur noch Haufen von solchen Phagocyten in den Hohlräumen, während von der Substanz selbst höchstens

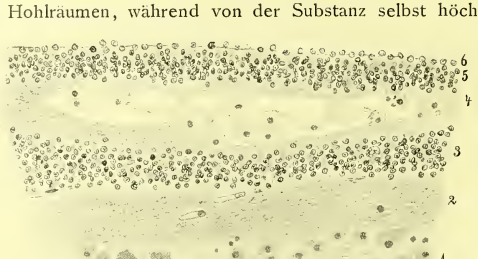

Fig. 79.

Phagocyten (Fettkörnchenzellen) in Hohlräumen der Zwischenkörnerschicht (Ret. album., unweit der Macula). 1. Nervenfaser-Ganglienzellenschicht. — 2. Innere plexiforme Schicht. — 3. Innere Körner. — 4. Aeussere plexiforme Schicht. — 5. Aeussere Körner. — 6. Limitans externa mit zahlreichen hindurchgetretenen Kernen. — Stäbchen und Zapfen cadaverös abgelöst (nicht abgebildet). Beide plexiformen Schichten durch Gliose derber faserig als normal. Ganglienzellenschicht oedematös, Gliazellen vermehrt und vergrössert. — Vom Exsudat sind nur noch Spuren sichtbar. Die rechts liegenden Phagocyten haben Bröckel davon im Protoplasma, die anderen nicht oder nur andeutungsweise. — Häm. Eos. — V. = 240.

noch Bröckelchen, meist intracellular gelegen, nachweisbar sind (vgl. Fig. 79).

Grössere Exsudatmassen werden, wenn die Zeit dazu bleibt, organisiert. Dann finden wir in der Retina als Endprodukt der

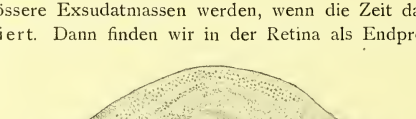

Fig. 80.

Grosser, teilweise organisierter Exsudatklumpen in der Retina. (Ret. album., Maculagegend.) Limitans nach aussen durchbrochen, Netzhaut hier umschrieben abgelöst. Man erkennt am Rande des Klumpens Zellkerne, die meisten sind erst bei stärkerer Vergrösserung sichtbar. Ferner sieht man Pigmentund blasse, von Lücken durchsetzte Partieen. Kleinere Klumpen liegen auch in der Ganglienzellenschicht und in der äusseren Körnerschicht. Die grau gehaltenen Teile sind im Präparat durch Eosin rot gefärbt. 1 Ganglienzellenschicht. — 2 innere Körnerschicht. — 3 äussere Körnerschicht. — Der Limitans externa liegt links etwas geronnene Masse auf. — S Subretinaler Raum. — Häm. Eos. — V. = ca. 60.

Organisation, ebenso wie in und auf der Aderhaut, aus narbenartigem, zellarmem Bindegewebe bestehende Knoten. Zwischen den derben Balken oder Lamellen liegen schmale, spindlig

erscheinende Zellen in spärlicher Menge, ausserdem oft Pigment, welches sowohl aus eingewanderten Pigmentepithelien resp. aus eingeschwemmten Pigmentmolekülen derselben, als aus blutigen Beimengungen herstammen kann. Oft finden sich in solchen Knoten noch Reste des Exsudats in Form von homogenen oder von kleinen Hohlräumen durchsetzten Klumpen. (Fig. 80.)

Tartuferi, Centralbl. f. d. med. Wissenschaften. 1882.
Nuël, Arch. d'Ophth. 1895. Bd. 15 und 1896 Bd. 16.

Blutungen.

Die Blutungen können jede Grösse aufweisen, von kleinsten, aus zählbaren Mengen roter Blutkörperchen bestehenden Häufchen bis zu mächtigen, in ausgebreiteter Weise einzelne Schichten oder die ganze Dicke der Retina durchsetzenden und sogar die Grenzhäute aussen und innen durchbrechenden Infiltrationen. Beim Erwachsenen sind die Blutungen in der Nervenfasernschicht gewöhnlich flächenhaft ausgebreitet, in den Körnerschichten entsprechen sie mehr dem Verlauf der Stützfasern, teils weil diese von vornherein beim Erwachsenen dicker sind, teils weil durch den pathologischen Prozess, dessen Folge auch die Blutungen sind (z. B. Nephritis), das Stützgewebe hypertrophiert ist (Leber). Beim Neugeborenen dagegen, bei welchem letzteres zarter ist, breiten sich die Hämorrhagieen auch in den Körnerschichten mehr flächenhaft aus, wobei die beiden plexiformen Schichten einen stärkeren Widerstand bieten (Naumoff).

Bei grösseren Hämorrhagieen wird das Gewebe in ausgedehnter Weise zertrümmert. Die Netzhautelemente am Rande zeigen schlechte Kernfärbung. Blutungen der Nervenfaserschicht, welche die Limitans interna durchbrochen haben, können sich flächenhaft zwischen Netzhaut und Hyaloidea oder, häufiger, in den äussersten Glaskörperschichten ausbreiten. Dann kommt es sehr oft zu einer Art Abkapselung des Blutes durch neugebildete, zellige Häutchen, die, oft zu mehreren übereinander vorhanden, mit der Limitans in Verbindung zu stehen scheinen und deren Zellen wohl mobil gewordenen Elementen der zerrissenen Gefässwände (Endothelien, Bindegewebszellen der Adventitia) ihre Entstehung verdanken (vgl. S. 225 u. S. 317).

Das ergossene Blut macht dann, wenn Zeit dazu bleibt, die gewöhnlichen Veränderungen durch. Neben Fibrin findet man in der ersten Zeit auch oft eine feinkörnig geronnene Substanz. Manchmal kleben die roten Blutkörperchen auch zu einer homogenen, colloiden Masse zusammen. Die roten Blutkörperchen zerfallen.

werden zum Teil von Leukocyten aufgenommen; ebenso wie bei der Resorption von Exsudaten treten auch hier nicht selten Fettkörnchenzellen auf. Aus dem Hämoglobin wird Pigment gebildet, welches bald nach seiner Entstehung eine Zeit lang Eisen in mikrochemisch nachweisbarer Form enthält. Dieses Pigment erscheint in Gestalt von verschieden grossen, unregelmässig geformten, meist gelbbraunen Schollen, die in Salzsäure entfärbt werden, während sie in Eau de Javelle etc. die Farbe behalten. Im weiteren Verlauf der Pigmententwicklung ist Eisen nicht mehr darin nachweisbar, sei es, dass das Metall an organische Substanzen gebunden ist und sich so dem mikrochemischen Nachweis entzieht, sei es, dass das Eisen wieder abgespalten und durch den Saftstrom fortgeführt wird.

Bei häufig wiederholten intraokularen Blutungen kommt es zur Anhäufung von mikrochemisch nachweisbarem Eisen nicht nur im Pigmentepithel, besonders in solchen Epithelien, welche aus dem Verband gelöst sind (v. Hippel), sondern auch vorzugsweise in der Netzhautstützsubstanz. Einmal sah ich bei oft recidivierten Netzhautblutungen positiven Ausfall der Perls'schen Reaktion — abgesehen von pigmentierten Zellen — besonders deutlich an dem papillaren Rande der Lam. vitrea chorioideae und in der Retina an den Gefässwänden, und zwar schien es, als hätte sich vorzugsweise die Elastica der letzteren gefärbt; die am tiefsten blau erscheinende Schicht lag im innersten Teil der Wand und zeigte das typische, halskrausenrtig gefaltete Aussehen der Elastica, war aber dicker als diese. Hier hätte das Eisen sich verhalten wie Silber, welches bekanntlich mit Vorliebe an den elastischen Geweben sich niederschlägt (s. S. 63).

Seltener als das schollige und körnige Pigment sieht man in alten Retinalblutungen Hämatoidinkrystalle.

Die Blutungen erfolgen entweder aus vorher erkrankten Gefässen, welche einreissen oder manchmal auch nur durchlässiger geworden sind (z. B. bei seniler Sklerose, Nephritis, metastatisch-eitriger Retinitis), oder aus solchen, an denen eine präexistierende Veränderung mikroskopisch nicht zu konstatieren ist. Im letzteren Fall kommt entweder eine Stauung in Betracht (z. B. bei Thrombose der Centralvene) oder eine Giftwirkung welche die Gefässwände, namentlich die der Capillaren, in mikroskopisch nicht wahrnehmbarer Weise verändert (z. B. Sepsis). Besonders zu bemerken sind die nicht seltenen Blutungen bei Neugeborenen, welche während der Geburt meist in der Netzhaut (seltener auch in der Aderhaut) entstehen (Naumoff, v. Hippel). Sie sitzen meist im hinteren Abschnitt, dann auch in der Peripherie.

Hier nehmen sie gewöhnlich mehr die Nervenfaser- und Ganglienzellschicht ein, dort mehr die innere Körnerschicht. Dass sie sich auch in letzterer mehr flächenhaft verbreiten und schwerer in die plexiformen Schichten eindringen als bei Erwachsenen, wurde bereits erwähnt (s. S. 311). Naumoff konnte meist zerrissene Capillaren nachweisen, aus denen die Blutungen erfolgt waren; an einigen Stellen waren die Capillaren aber intakt, sodass er auch daneben Blutungen per Diapedesin annahm. Die Hämorrhagieen finden sich besonders häufig bei langdauernden Geburten; doch ist ihre Ursache nicht klargestellt. Schleich nahm als solche die Blutstauung im Kindesschädel an; Naumoff macht dagegen geltend, dass Blutstauung im Kopf ebenso häufig Blutungen in der Bindehaut wie in der Netzhaut machen müsste, und sieht ausser der Blutstauung die durch Kompression des kindlichen Schädels beim Geburtsakt hervorgerufene Steigerung des intracraniellen Druckes, welche besonders auf die Netzhautcirculation wirken muss, als wesentlich an.

Naumoff, Arch. f. Ophth. 1890. Bd. 36.
v. Hippel, Ueber Siderosis bulbi und die Beziehungen zwischen siderotischer und hämatogener Pigmentierung. Arch. f. Ophth. 1894. Bd. 40.
v. Hippel, Path.-anat. Befunde am Auge d. Neugeborenen. Arch. f. Ophth. 1898. Bd. 45.

Zellige Emigration.

Die zellige Infiltration findet sich um die Gefässe herum bei allen akuten und vielfach bei chronischen Retinitiden. Bei eitrigen Prozessen im Bulbus (Ulcus corneae, beginnendem Glaskörperabscess nach Verletzung u. a.) ist sehr frühzeitig Anhäufung einkerniger und mehrkerniger Rundzellen in der Wand der Netzhautgefässe und um dieselbe, sowie Vermehrung der Leukocyten im Lumen zu konstatieren, sogar manchmal bei traumatisch-infektiöser Cyklitis, wenn diese selbst auch gar nicht eitrigen Charakter angenommen hat. Wird die Emigration stärker, so dringen die Leukocyten entweder in den Glaskörper ein und bilden hier die Hauptmasse der Eiterzellen beim Glaskörperabscess (neben solchen aus dem Corp. ciliare, s. S. 227) oder sie häufen sich in dichterer Schicht auf der Netzhautinnenfläche an. Kommt es zur eitrigen Retinitis, so ist die Netzhaut von Eiter durchsetzt, ihre Innenfläche von eitrigem Exsudat überlagert, schliesslich geht sie ganz in der Eitermasse unter oder sie wird an einzelnen Stellen eingeschmolzen; so beginnt die pyhaemisch-metastatische eitrige Ophthalmie sehr häufig mit einer eitrigen Retinitis (s. S. 330).

b) Proliferative Vorgänge.

Gliose.

Vermehrung des Stützgewebes der Netzhaut, Gliose, erkennt man in leichteren Fällen an der Vergrösserung und Vermehrung der Gliazellen mit Verdickung der Fasern, stärkere Grade zeigen massige Neubildung von faserigem, oft netzförmigem Gliagewebe.

In der Nervenfaserschicht sind die Gliakerne vermehrt; in Schichten, in welchen sonst nur vereinzelte oder keine vorhanden sind, z. B. den plexiformen, liegen unregelmässig rundliche oder längliche Kerne, oft von erheblicher Grösse. In der inneren plexiformen Schicht tritt viel deutlicher als normal ein scharf gezeichnetes Netzwerk mit eckigen Maschen auf, manchmal auf einzelne Stellen beschränkt, nicht selten auch so, dass sternartige Figuren von Fasern sichtbar sind, welche von einem Punkt auszustrahlen scheinen. Die Müller'schen Stützzellen zeigen verdickte und dadurch abnorm deutliche Ausläufer; die vertikal verlaufenden Stücke selbst sind gleichfalls verdickt, entweder homogen oder faserig, und lassen sich aufs deutlichste durch die Körnerschichten hindurch verfolgen. Ihre Enden können durch die Grenzmembranen nach aussen und nach innen hindurchwachsen und dann entweder in pinselförmigen Büscheln ausstrahlen oder mit benachbarten sich zu arkadenartigen Figuren vereinigen und ein lockeres Maschenwerk bilden.

Auf der Netzhautinnenfläche finden sich solche in den Glaskörper hineinragenden Fasernetze, oft zusammen mit der weiter unten zu besprechenden bindegewebigen Neubildung, besonders entwickelt bei der Ret. proliferans. Auch in umfangreiche Bindegewebsmassen im Glaskörper (welche nach Organisation von Exsudaten etc. entstanden sind) können die Gliafasern hinein wachsen. Iwanoff beschreibt, ausser diffuser Gliawucherung, auch kleine, aus Gliagewebe bestehende, meist birnförmige und gestielte Auswüchse der Netzhautinnenfläche, welche in den Glaskörper hineinragen, namentlich im vordersten Netzhautabschnitt; solche kleinen warzenartigen Gebilde fand er auch in Augen, die aus äusserer Ursache (epibulbäre oder orbitale Tumoren) enukleiert waren und keine sonstigen pathologischen Veränderungen im Innern erkennen liessen.

Aussen wachsen die Gliafasern in chorioiditische Heerde, wenn die Vitrea durchbrochen ist, hinein und führen zur Verwachsung der Aderhaut mit der Netzhaut, oder das neugebildete faserig-netzförmige Gewebe breitet sich zwischen der Aderhaut und der Limitans externa, die meist nur an wenigen Stellen deutlich bleibt, aus.

Bei sehr starker Glianeubildung (Fig. 81) finden sich dann von Netzhautschichten nur noch Andeutungen in Form von stellenweise zusammenliegenden »Körnern«. An solchen Stellen, welche bald mehr die äusseren, bald mehr die inneren Schichten oder beide einnehmen, aber gewöhnlich nicht über grössere

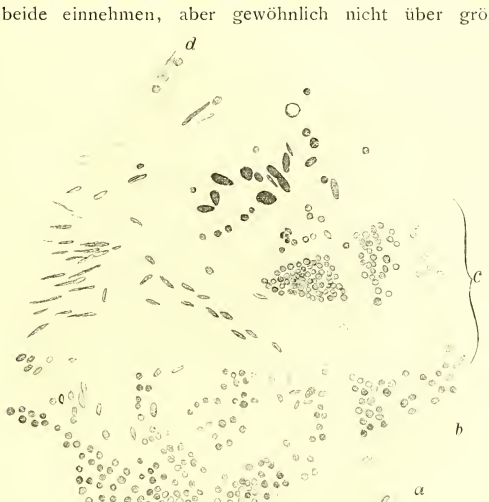

Fig. 81.

Starke Gliawucherung, welche die äusseren Netzhautschichten durchbrochen hat. — a Gliazellen in der Ganglienzellenschicht. — b innere plexiforme Schicht mit abnorm deutlichen Fasern. — c Reste der übrigen Schichten, von faseriger und netzförmiger Glia durchwuchert, deren Kerne teils schmale und längliche, teils rundliche, teils unregelmässig birnförmige Gestalt haben, wobei die grössten intensiv gefärbt sind. Rechts oben ein Kern mit grosser Vacuole. Ausserdem zwei scharfbegrenzte kleine Hohlräume im Gewebe. — Bei d Lam. vitrea chor. und drei pigmentlose Epithelzellen. Der ganze Raum zwischen c und d ist von neugebildetem Gliagewebe ausgefüllt. — (Hinterer Netzhautabschnitt unweit der Papille.) — Häm. Eos. — V. = 250.

Strecken ausgedehnt sind, kann sich das neugebildete Gewebe als eine die Retina völlig substituierende Fasermasse darstellen. Die Fasern verlaufen teils einander parallel, so besonders in der Nervenfaserschicht, wo sie in der Regel straff und ziemlich derb sind und, dicht aneinandergelagert, die Schicht in allen Richtungen durchsetzen; auf den ersten Blick können die Fasern, wenn sie der Fläche parallel verlaufen, mit Nervenfasern verwechselt werden,

doch sind sie viel gröber und liegen meist dichter, auch ist der starke Gehalt an meist schmalen Kernen, welche zwischen den Fasern zu liegen scheinen, in die Augen springend. Sie können auch wie derbes Bindegewebe aussehen, von welchem sie sofort durch die v. Gieson'sche Färbung zu unterscheiden sind, bei welcher sie nicht rot, sondern, wie alle Glia, gelb werden. Die Körnerschichten sind von teils in Bündeln angeordneten, teils netzartig verfilzten Fasern durchbrochen, welche bald gerade, bald schief oder auch bogenförmig verlaufend, sich vielfach durchflechten und nur noch spärliche Reste der präformierten Teile erkennen lassen. Ein ebensolches Gewebe breitet sich in vorgeschrittenen Fällen auch in dicker Schicht zwischen Netzhaut und Aderhaut aus; von der Limitans externa ist dann manchmal, wie in der in Fig. 81 abgebildeten Gliawucherung, nichts mehr zu erkennen. Die Zellkerne solcher mächtigen Gliawucherungen zeigen verschiedene Formen, sind entweder rundlich oder mehr länglich abgerundet, dann blass färbbar, oder sie sind auffallend lang und schmal, andere sind ovoid und birnförmig, dann oft enorm gross und intensiv färbbar, zeigen dann auch häufig Degenerationserscheinungen, Lücken oder Vacuolen; schon die Grössenzunahme mit starker Färbbarkeit ist jedenfalls als Degenerationszeichen aufzufassen. —

Die Gliose entsteht besonders bei lokal oder ausserhalb des Bulbus (z. B. Herzfehler) bedingten chronischen Stauungshyperaemien in der Retina und ist danach wohl (Klebs) auf eine Stufe mit der unter analogen Verhältnissen auftretenden hyperaemischen Induration (Bindegewebsvermehrung) anderer Organe (Niere, Leber etc.) zu setzen.

Leichtere Grade der Gliose, besonders in der Nervenfaser- und inneren plexiformen Schicht, treten, wie es scheint, schon frühzeitig bei einige Zeit bestehenden Hyperaemieen ein. Wie die Gliawucherung Schwund der nervösen Elemente zur Folge hat, kann sie auch sekundär nach primärem Schwund nervöser Netzhautelemente auftreten. Ausser bei Entzündungen und im Senium (s. S. 304) findet sie sich regelmässig bei Verletzungen der Retina; während die nervösen Elemente am Wundrande untergehen, tritt Vermehrung der Gliafasern ein. Auch Anwesenheit von Eisen im Bulbus (aus Blut oder aus Fremdkörpern) regt Gliawucherung an. —

Der Endausgang der Gliose scheint immer in Veränderungen regressiver Natur zu bestehen. Entweder schrumpft das neugebildete Gewebe und verschwindet grösstenteils, zusammen mit Atrophie der übrigen Netzhaut; dann ist schliesslich an solchen Stellen von der Netzhaut oft nichts mehr übrig, als ein aus

faserig-netzförmigem Gewebe bestehendes dünnes Häutchen, welches in unregelmässiger Weise von Kernen durchsetzt ist und entweder in der Mitte eine ungleichmässig dicke Kernschicht als Rest der konfluierten und zerstörten Körnerschichten erkennen lässt oder ausschliesslich ein areoläres Gefüge ohne irgend welche Andeutung von Netzhautstruktur darbietet (cf. Fig. 87); oder es bilden sich, und zwar gerade bei excessiver Wucherung, durch den Faserschwund zunächst kleine Hohlräume, durch deren Zusammenfliessen cystische Bildungen entstehen können (s. »Cystoide Degeneration«).

Iwanoff, Arch. f. Ophth. 1865. Bd. 11.
Klebs, Arch. f. Ophth. 1865. Bd. 11.
Landsberg, Arch. f. Ophth. 1877. Bd. 23.
Kuhnt, Ophth. Gesellsch. Heidelberg. 1881.
Falchi, Arch. f. Ophth. 1895. Bd. 41.

Bindegewebige Neubildungen.

Die von den Endothelien und anderen Zellen des Bindegewebes ausgehenden Neubildungen zeigen sich als rein zellige Häutchen oder als flächenhaftes gefässhaltiges Granulationsgewebe; beide Formen sind nicht streng von einander getrennt. Die Neubildungen liegen in den innersten Netzhautschichten und dicht vor der Innenfläche der Retina im Glaskörperraum. Sie hängen häufig mit den Gefässadventitien zusammen, von deren Elementen sie meist nachweislich ausgehen. Oft sind sie mit Gliawucherungen kombiniert, kommen aber auch ohne diese bei chronischen Entzündungen vor. Häufig finden sich diese Veränderungen in Augen, welche längst erblindet oder schon phthisisch waren und bei denen ein Einblick wegen Medientrübung nicht mehr möglich war. Auch vielen Fällen von ophthalmoskopisch diagnosticierter Ret. proliferans liegt die gleiche Neubildung zu Grunde. Tuberkulose der Retina zeigt sich oft in Form eines solchen teils in, teils vor der Retina liegenden Granulationsgewebes, welches dann Tuberkel und Riesenzellen etc. enthält. Im Glaskörper und zwischen ihm und der Retina gelegene Blutungen werden nicht selten von solchen bindegewebigen Häutchen überzogen, auch setzen sich derartige Membranen manchmal eine Strecke weit von der Limitans auf die Rückseite des abgelösten Glaskörpers fort. (Nordenson, Herzog Karl Theodor.)

Die dünnen, gefässlosen Zellhäutchen sind durchsichtig und trotz ihrer Zartheit ziemlich resistent, so dass sie sich, ohne zu zerreissen, leicht auf grössere Strecken von der Netzhaut abziehen lassen. Sie bestehen aus grossen, platten, im Querschnitt spindelförmig bis strichförmig aussehenden Zellen, welche in der

Flächenansicht »epitheloiden« Habitus zeigen und dicht aneinander liegen. Die Zellgrenzen sind oft undeutlich. Meist sind solche Membranen zu mehreren übereinander vorhanden, hängen lamellös mit einander zusammen und verschmelzen stellenweise. Sie lassen sich bis an die Limitans verfolgen, welche fast immer nachweislich an einer Stelle durchbrochen oder zerrissen ist (z. B. durch Blutung) und scheinen allmählich in sie überzugehen. Nicht selten sind dabei die grösseren Netzhautgefässe von einem förmlichen Mantel solcher epitheloider Zellen umgeben, wie das z. B. Groenouw bei Glaukom und Ciliarkörpersarkom beschrieben hat.

Zwischen den aus Zellen zusammengesetzten Lamellen verlaufen oft dickere, wellige, homogene Bänder, welche an Durchschnitte der gefalteten Linsenkapsel erinnern. Ausserdem findet man oft dazwischen zarte Fasern, ferner Elemente vom Charakter kleiner einkerniger Lymphocyten, sowie kleine Wanderzellen, die im Flächenpräparat einen kleinen, stark färbbaren länglichen Kern und zahlreiche, zarte, sich verzweigende Fortsätze aufweisen. Vielleicht sind das gewucherte Glaskörperelemente; sie spielen aber m. E. eine nebensächliche Rolle und haben mit der Gewebsproduktion, soviel bis jetzt nachgewiesen ist, nichts zu thun; die Möglichkeit, dass Glaskörperelemente Bindegewebe bilden können, ist bisher nicht erwiesen.

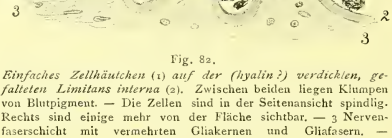

Fig. 82.

Einfaches Zellhäutchen (1) *auf der (hyalin?) verdickten, gefalteten Limitans interna* (2). Zwischen beiden liegen Klumpen von Blutpigment. — Die Zellen sind in der Seitenansicht spindlig. Rechts sind einige mehr von der Fläche sichtbar. — 3 Nervenfaserschicht mit vermehrten Gliakernen und Gliafasern. — v. Gieson. — V. = 325.

Dicht an der Limitans, innerhalb der Retina, sind die in der Flächenansicht epitheloiden, in Seitenansicht meist spindelförmigen Zellen manchmal so aneinandergelegt, dass es aussieht, als würde die Limitans selber aus ihnen zusammengesetzt. Auch kann — wie man annehmen darf, wohl als Abscheidungsprodukt dieser Zellen — eine ziemlich dicke, homogene, strukturlose (hyaline oder bindegewebige?) membranartige Schicht an Stelle der Limitans auftreten, welche nach v. Gieson intensiv rot gefärbt wird; sie hat gewöhnlich nur eine mässige Flächenausdehnung und verliert sich an den Seiten ganz allmählich. Die sonst im Querschnitt lineare Limitans erscheint dann breit und doppeltkontouriert (s. Fig. 82). Die

Lamellen im Glaskörper, vor der Retina, sind von letzterer meist, wenigstens stellenweise, durch einen Zwischenraum getrennt, selten liegen sie vollständig der Limitans an; besonders deutlich wird das, wenn die Netzhautinnenfläche gefaltet ist, wobei die Zellhäutchen oft den Tiefen der Falten nicht folgen, sondern sie überbrücken (Fig. 82). Sowohl von der Hyaloidea des Glaskörpers wie von dem abgerissenen inneren Netzhautrand ist ein solches Häutchen leicht zu unterscheiden, weil es aus Zellen zusammengesetzt ist, jene beiden Gebilde aber nicht; ausserdem ist die retinale Oberfläche der abgerissenen Limitans nicht glatt sondern rauh, weil ihr zahlreiche Stückchen der zerrissenen Müller'schen Fasern, von deren Endkegeln sie ja zusammengesetzt wird, anhaften.

Das Granulationsgewebe darf als eine höhere Entwicklungsstufe dieser lamellären Neubildungen aufgefasst werden, von welchen es sich durch seinen grösseren Zellreichtum, durch den stärkeren Gehalt an feinen Fibrillen und Gefässen und seine grössere Dicke unterscheidet. Bezüglich der Lokalisation verhält es sich ebenso wie jene. Teils substituiert es die innersten Netzhautschichten, teils findet es sich vor der Retina. Wo grössere Gefässe in dieser verlaufen, hängt es meist mit der Adventitia derselben organisch zusammen. Oft lässt sich nachweisen, dass das Granulationsgewebe von den ersten Verzweigungen der Centralgefässe in der Papille ausgegangen ist und von hier aus sich flächenhaft teils in, teils vor der Retina ausgebreitet hat. Doch kann man diesen Nachweis nicht immer führen; man kann dann nur konstatieren, dass das Granulationsgewebe im wesentlichen vor der Retina, deren Innenfläche häufig etwas gefaltet ist, sich ausdehnt und mit der Adventitia grösserer Gefässe durch zellige Gewebszüge, welche die Limitans durchbrechen, kontinuierlich zusammenhängt. Dabei kann auch die Adventitia eine wesentlich aus epitheloiden Zellen zusammengesetzte, im Präparat knotenförmig erscheinende Wucherung aufweisen, auch ohne dass eine spezifische Ursache (Tuberkulose, Lues) dafür nachweisbar ist. Aehnliche umschriebene Verdickungen kommen auch in dem Granulationsgewebe selbst vor. Landsberg fand in einem Auge mit traumatischer Iridocyklitis und Retinitis zwei »Lymphknötchen« in dem der Retina aufliegenden neugebildeten Bindegewebe.

Auch blosse Gefässentwicklung in den Glaskörper hinein, ohne sonstige Gewebsneubildung, wird beobachtet. Die neugebildeten Gefässe, welche gewöhnlich mit den Papillengefässen zusammenhängen, bestehen in der Regel nur aus einem Endothelrohr mit schmaler, homogener Hülle. Die Gefässe bilden meist Convolute.

Feine Gefässe, welche mit den Zweigen in der Papille zusammenhängen, können aber auch Reste der embryonalen Glaskörpergefässe sein, wie solche bei Kindern bis zum 13. Lebensmonat als konstanter Befund von Terrien nachgewiesen wurden.

Landsberg, Arch. f. Ophth. 1877. Bd. 23.
Karl Theodor, Herzog in Bayern. Arch. f. Ophth. 1879. Bd. 25.
Nordenson, Die Netzhautablösung. Wiesbaden. 1887.
Groenouw, Arch. f. Ophth. 1899. Bd. 47.

c) Degenerative Prozesse.

Regressive Veränderungen erleiden sowohl die präformierten nervösen Elemente und die Stützsubstanz als auch das durch pathologische Wucherung neugebildete Gliagewebe, ferner die Blutgefässe und ihr Inhalt, und zwar: bei wirklich entzündlicher Retinitis (hier entweder primär oder nach Gliawucherung sekundär), ferner nach Ablauf von entzündlichen Vorgängen als deren Folge, dann bei vielen Vergiftungen, endlich bei anderen Ernährungsstörungen nicht entzündlicher Natur (einfache Atrophie, z. B. bei Netzhautablösung).

Degeneration der Nervenfasern.

Die Nervenfasern erleiden sehr häufig degenerative Veränderungen.

Schon bei ödematöser Durchtränkung des Gewebes entsteht oft heerdweise eine auf grössere Bezirke ausgedehnte homogene Quellung der Fasern, wobei letztere im Schnitt wie plattgedrückt aussehen und unscharfe Contouren bekommen. Sie können mit benachbarten zu homogenen, blassen, klumpigen Massen zusammensintern, welche im Eosin-gefärbten Schnitt als stärker rot gefärbte Flecke schon bei Betrachtung mit schwacher Vergrösserung auffallen.

Eine eigentümliche, wohl unter die Gruppe der »colloiden« gehörige Degeneration der Nervenfasern stellt die sog. »varicöse Hypertrophie« derselben dar (Fig. 83). Im Schnittpräparat findet man Nester ziemlich dicht zusammenliegender, kugliger oder mehr unregelmässig länglicher bis spindelförmiger, homogener oder wenig gekörnter Gebilde von verschiedener, aber oft erheblicher Grösse, welche manchmal die der grössten Opticusganglienzellen noch überschreitet. Vielfach haben diese Gebilde einen je nach ihrer eigenen Form runden oder länglichen, central gelegenen, scharf begrenzten, etwas glänzenden, kernähnlichen Körper, manchmal mehrere. Dieser centrale Teil nimmt Kern- wie Proto-

plasmafarben stärker auf als der übrige, wird auch bei Weigert-scher Markscheidenfärbung dunkler und nach v. Gieson dunkelbraunrot. Bei der Russel'schen Färbung mit Carbolfuchsin und Jodgrün werden die centralen Körper leuchtend rot, der übrige Teil der gequollenen Faser blaugrün. (Fig. 83.) Die Nester solcher Gebilde sehen oft täuschend aus wie Haufen grosser Ganglienzellen (daher auch die Bezeichnung »ganglionäre« Hypertrophie) und sind auch dafür gehalten worden, bis H. Müller ihre wahre Natur entdeckte. Sie liegen nämlich in der Nervenfaserschicht, auch in deren innersten Lagen, wo Ganglienzellen nicht vorkommen, und stellen sich in Isolationspräparaten als Anschwellungen von marklosen Nervenfasern dar.

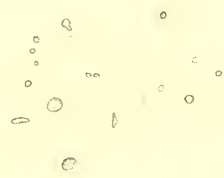

Fig. 83.

Varicöse (ganglionäre) Hypertrophie der Nervenfasern. Russel'sche Färbung. Centralkörper leuchtend rot, alle anderen Teile blaugrün. — V. = 240

Es handelt sich um umschriebene Aufquellungen der Fasern. Durch Zerfall der letzteren werden die Anschwellungen isoliert und erscheinen dann als klumpige, ins Gewebe eingelagerte Massen. Der kernähnliche Teil entsteht dadurch, dass die centrale Partie sich (wohl chemisch) von der peripheren differenciert; schon Roth hat angegeben, dass die kernhaltigen Klümpchen ein späteres Entwicklungsstadium der kernlosen darstellen.

Diese zum Teil colloiden Gebilde werden von vielen Autoren mit den sog. Corpora amyloidea des Nervensystems und des Opticus auf eine Stufe gestellt (s. Kap. XI, Abschn. 2).

Diese zellähnlichen Degenerationsprodukte kommen bei vielen entzündlichen und rein degenerativen Retinitiden vor, namentlich bei R. albuminurica, R. traumatica und R. septica (Roth), bei schweren Anaemieen u. a., ferner bei Papillitis. Die Nester können im ganzen hinteren Abschnitt auftreten; besonders bevorzugen sie den Rand der Macula und der Papille. Manchmal finden sich auch Blutungen an den Nestern; doch kommen letztere auch ohne erstere vor, eine nähere Beziehung zwischen beiden besteht nicht.

Nach experimenteller Durchschneidung der Nervenfaserschicht bilden sich nach Tepljaschin rasch an den Enden der proximalen Stücke kuglige Verdickungen, vom Aussehen der verdickten Stellen bei varicöser Hypertrophie, aber ohne die

kernähnlichen Gebilde; später treten varicöse Anschwellungen auch im Verlauf dieser Stücke auf, während die mit den Opticusganglienzellen in Verbindung gebliebenen Faserteile eine spindelförmige zugespitzte Anschwellung bekommen. Tepljaschin deutet die kugligen und varicösen Verdickungen als Degenerationserscheinung, die spitz endigenden, spindelförmigen Auftreibungen der mit den Ganglienzellen zusammenhängenden Faserteile fasst er als Proliferationserscheinung auf. Die kernähnlichen Körper sind experimentell noch nicht erzeugt worden; sie sind jedenfalls als den Russel'schen Fuchsinkörpern ähnliche Substanzen aufzufassen, welche sich aus der degenerierenden Faser differenzieren.

H. Müller, Gesammelte u. hinterl. Schriften. Hrsg. v. Becker. Leipzig. 1872.
Roth, Virchow's Archiv. 1872. Bd. 55.
Tepljaschin, Arch. f. Augenheilk. 1894. Bd. 28.

Zelldegeneration.

Die häufigste Degeneration der zelligen Elemente ist die fettige. Die Müller'schen Stützzellen sind mit Fettkörnchen gefüllt, in den faserigen Ausläufern können letztere perlschnurartig aneinander gereiht sein. Die Zellen der Ganglienzellenschicht verfetten oft und zerfallen. Bei Verfettung von Elementen der Körnerschichten treten in diesen und der Zwischenkörnerschicht grosse, fettkörnchenhaltige Wanderzellen auf, welche den fettigen Detritus fortschaffen.

Auch eine kolloidartige Aufquellung mit Schwund kommt an den Ganglienzellen sowohl des Ganglion optici als der inneren Körnerschicht vor. Hyaline Degeneration der Opticusganglienzellen hat Oeller bei einem Fall von Saturnismus mit Schrumpfniere beschrieben. Die feineren Verhältnisse bei der Degeneration der Ganglienzellen in der Netzhaut hat Birch-Hirschfeld mit der Nissl'schen Methode und der Ehrlich-Dogiel'schen Methylenblaufärbung experimentell untersucht. Er hat dabei auch das Verhalten der Ganglienzellen und besonders der Nissl'schen Körper unter verschiedenen physiologischen Bedingungen, (Hell- und Dunkelaugen etc.), ferner auch die postmortalen Erscheinungen dargestellt. Die Degenerationserscheinungen (nach Opticusdurchschneidung, Abschluss der Blutzufuhr, Vergiftungen u. a.) sind im wesentlichen: Aenderungen im Chromatingehalt der Kerne, Zerfall, Auflösung und Schwund der Nissl'schen chromatilen Körper im Protoplasma, Auftreten von Vacuolen an ihrer Stelle, Quellung oder Schrumpfung des Kernes und der Zelle. Die in Degeneration begriffenen Elemente fallen meist durch die schwächere Färbbarkeit ihres Kernes auf. Sind die Veränderungen

hochgradig, so verschwinden die Zellen schliesslich, manchmal unter Kernschrumpfung, an ihrer Stelle bleibt eine Lücke im Gewebe.

Litt. s. u. Abschn. 3.) »Vergiftungen«.

Cystoide Entartung.

Die durch Zellschwund entstandenen Lücken sind zunächst klein, entsprechend dem Raum, den der kernhaltige Zellleib einnahm. Durch Degeneration benachbarter Elemente vergrössern sie sich. Gleichzeitig tritt am Rande solcher Lücken, neben Degeneration neuer Elemente, Gliawucherung ein, so dass die Lücken eine derbere, aus Fasern und platten Zellen bestehende glatte Wand erhalten.

Gewöhnlich findet man solche Lücken im Schnitt zu vielen nebeneinander, meist in der inneren, aber auch in der äusseren Körnerschicht oder durch beide hindurchgreifend. Man spricht dann von »cystoider Degeneration« (Landsberg). Genau in derselben Weise wie diese als senile Veränderung an der Ora serrata auftritt, kann sie auch in beliebigen anderen Netzhautabschnitten bei Retinitis zur Entwicklung kommen. Die Hohlräume wurden früher als Ausdruck eines Oedems gedeutet; doch kann man an den Stellen, an denen der Process beginnt, sich überzeugen, dass der Lückenbildung viel häufiger ein Zerfall von Zellen, deren Kern zunächst schwächer färbbar wird, voraufgeht, als eine Flüssigkeitsansammlung zwischen den Elementen.

Jedenfalls entwickelt sich die cystoide Entartung meist ohne Exsudation und Oedem; die Lückenbildung selbst beruht nicht auf einem exsudativen Vorgang mit einfacher Auseinanderdrängung der Gewebselemente sondern auf dem Schwund der nervösen Elemente mit Gliawucherung sowie auf Einschmelzung des neugebildeten Gliagewebes. Doch können die Lücken durch Flüssigkeitsansammlung vergrössert werden.

Am Rande der Lücken sieht man oft Zellen mit stark geschrumpften Kernen, durch deren Untergang sich die Hohlräume immer mehr vergrössern (Fig. 84, S. 324). Im Innern derselben findet man entweder einige meist gequollene Zellen, die wohl als Leukocyten, vielleicht auch teilweise als Netzhautelemente zu deuten sind, oder die Lücken sind leer. In anderen Fällen sieht man klumpig oder körnig geronnene Exsudatmassen, Fibrin, Blut in den cystoiden Räumen. Dann liegt einerseits die Möglichkeit vor, dass Durchtränkung des Gewebes mit eiweissreicher Flüssigkeit resp. die Durchblutung zu Degeneration und Schwund der Zellen geführt hat, worauf die in den erwähnten Formen sich abscheidende

Masse sich zusammengezogen hat und durch Gliawucherung abgegrenzt worden ist. Andererseits ist es auch möglich dass die transsudierte Flüssigkeit resp. das Blut in die schon vorher entstandenen Räume hineingeflossen und dann hier geronnen ist.

Diese Form der cystoiden Degeneration kommt auch ohne entzündliche Veränderungen vor. So wurde sie in der Macula beider Augen eines totgeborenen Mädchens von Naumoff beschrieben: die Geburt hatte fast 56 Stunden gedauert. Die Lücken sassen nur in der inneren Körnerschicht. Ich habe bei einem mit Missbildungen behafteten Kinde, welches normal geboren war und einen Tag gelebt hatte, gleichfalls in beiden Maculae in der inneren Körnerschicht cystoide Entartung gesehen (Fig. 84).

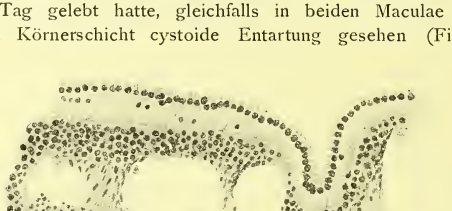

Fig. 84.

Cystoide Entartung der inneren Körnerschicht. (Maculagegend eines 1 Tag alten Kindes. Rückseite der Retina eingesunken (Kunstprodukt). Die Pfeiler zwischen den Lücken bestehen aus Fasern mit platten Kernen. An den unteren, weniger an den oberen Begrenzungsrändern zahlreiche stark geschrumpfte Kerne. In der mittleren der abgebildeten Lücken zwei Leukocyten, unterhalb derselben in der inneren plexiformen Schicht eine Capillare. — v. Gieson. — V. = 240.

In diesen vier Augen fehlten Blutungen und sonstige entzündliche Erscheinungen.

Die Maculagegend ist auch sonst häufig allein oder vorwiegend betroffen, so in Fällen leichter traumatischer Retinitis nach perforierender Verletzung oder Contusion (Fuchs) oder bei diffuser, mit Atrophie und Pigmentierung der Retina verbundener Entzündung (Nuël). —

Eine in ihren Endstadien ganz ähnliche, aber mehr unregelmässige Hohlraumbildung entsteht, wie schon Kuhnt für die senile Entartung nachgewiesen hat, durch Einschmelzung des neugebildeten Gliagewebes. Es treten kleine Hohlräume zwischen den Fasern auf, die Lücken konfluieren, die Gliafasern werden immer mehr rareficiert und schwinden, zum Teil werden sie bei der Vergrösserung der Hohlräume zerrissen (Falchi): schliesslich

resultieren auch hier grosse cystische Hohlräume, welche teils scharf begrenzt sind, teils mit kleineren Lücken in der Umgebung zusammenzuhängen scheinen. (Fig. 85 und 87.)

Auch diese Form der cystoiden Degeneration betrifft vorwiegend das in den mittleren und äusseren Netzhautschichten neugebildete Gliagewebe; da letzteres meist auf weite Strecken hin ganz gefässlos ist, so kann die Lückenbildung hier jedenfalls nicht auf Exsudation bezogen werden. —

Ist die Netzhaut auf grössere Strecken hin cystoid entartet, so kann es, durch fortschreitenden Schwund des Gewebes,

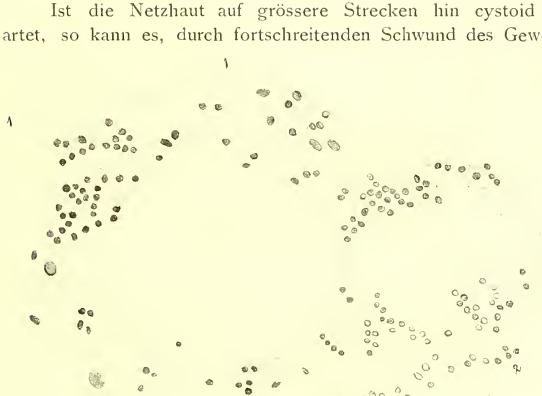

Fig. 85

Cystoide Degeneration in dem neugebildeten Gliagewebe. (Hinterer Bulbusabschnitt, Umgebung der Papille.) 1 Limitans externa. — 2 innere plexiforme Schicht. — 3 innerer Rand derselben, von Gliazellen eingenommen. — Häm. Eosin. — V. = 250.

welches die Hohlräume von einander trennt, zu einem Zusammenfliessen der Lücken kommen. Dadurch können die äusseren Netzhautschichten auf weite Strecken hin von den inneren getrennt werden; es können so grosse einheitliche Cysten innerhalb des Netzhautgewebes entstehen. Reisst die äussere Wand dann ein so kann durch Erguss von Cystenflüssigkeit in den subretinalen Raum Netzhautablösung entstehen.

Auch sekundär können Risse entstehen. Ist eine stark cystoid entartete Retinalpartie mit der Unterlage verwachsen (z. B. bei excessiver Myopie mit ausgedehnter Aderhautatrophie)

und tritt dann Ablösung der übrigen Netzhaut ein, so kann man beobachten, dass die Netzhaut quer, der Fläche nach, durchtrennt wird, indem im Bereich der Verwachsung die äusseren Teile auf der Aderhaut zurückbleiben, während die inneren, der übrigen Retina folgend, mit abgelöst werden. Dabei reissen schliesslich auch die dünnen Gewebsteile, welche die einzelnen Hohlräume von einander abgrenzen und eine Verbindung zwischen den äusseren und inneren Schichten der Netzhaut bildeten.

Landsberg, Arch. f. Ophth. 1877. Bd. 23.
Kuhnt, Ophthalm.Gesellschaft Heidelberg 1881.
Falchi, Arch. f. Ophth. 1895. Bd. 41.
Nuël, Arch. d'Ophth. 1896. Bd. 16.
Fuchs, Zeitschr. f. Augenheilk. 1901. Bd. 6.

Degeneration der Gefässe und colloide Ablagerungen im Gewebe.

Die Gefässe in entarteten Netzhäuten sind in der Regel stark verändert. Die Wand ist oft hyalin und stark verdickt, das Lumen verengt oder ganz aufgehoben. Oder die Gefässe sind auf grosse Strecken hin in solide bindegewebige Stränge umgewandelt, welche durch verändertes Blut oder eingeschwemmtes Epithelpigment stark pigmentiert sein können; im Querschnitt erscheinen sie dann als bindegewebige Scheiben mit teils central, teils peripher eingelagerten schwarzbraunen Pigmentkörnchen. In den degenerierten Gefässen wird manchmal Kalk in Form von Körnchen abgelagert.

Die Capillaren zeigen nicht selten eine Art hyaliner oder

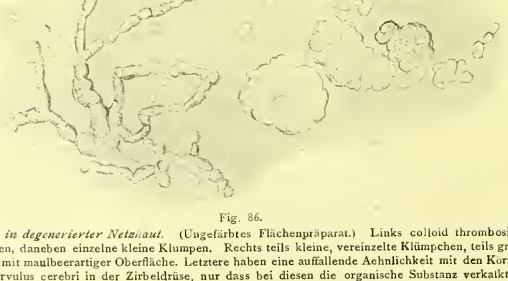

Fig. 86.

Colloid in degenerierter Netzhaut. (Ungefärbtes Flächenpräparat.) Links colloid thrombosierte Capillaren, daneben einzelne kleine Klumpen. Rechts teils kleine, vereinzelte Klümpchen, teils grosse Knollen mit maulbeerartiger Oberfläche. Letztere haben eine auffallende Aehnlichkeit mit den Körnern des Acervulus cerebri in der Zirbeldrüse, nur dass bei diesen die organische Substanz verkalkt ist, im vorliegenden Fall nicht (vgl. Stöhr, Lehrb. d. Histol. 7. Aufl. pg. 155 Fig. 110) Alles Colloid liegt an dieser Stelle dicht an der Netzhautinnenfläche. — V. = 420.

colloider Thrombose. Die Wandzellen sind nicht mehr nachweisbar; man sieht, besonders auf Flächenpräparaten (Fig. 86), verzweigte, vielfach netzartig miteinander zusammenhängende Balken einer homogenen, wachsartig glänzenden Substanz. Die Balken scheinen sich aus einzelnen verschieden grossen, confluierten, knollenartigen Massen zusammenzusetzen, haben Auftreibungen und Einschnürungen, wodurch sie rosenkranzartig aussehen können. Manchmal kann man den Zusammenhang mit durchgängigen Capillaren noch nachweisen. Die Substanz selbst ist resistent gegen Alcohol, Aether, Säuren und Alkalien, giebt keine Amyloidreaktion, färbt sich meist mit Hämatoxylin intensiv blauviolett, weniger mit Eosin; letzteres Verhalten unterscheidet sie vom gewöhnlichen Hyalin, dem sie jedenfalls nahesteht. Manchmal geben die Balken Eisenreaktion.

Dieselbe colloide Substanz kommt auch ausserhalb der Capillaren vor, und zwar in allen Schichten der degenerierten Netzhaut, den äusseren wie den inneren. Es finden sich teils kleine, isoliert liegende, unregelmässige Klümpchen, teils grosse, knollige Gebilde mit maulbeerartiger Oberfläche, welche durch Zusammensintern der kleinen Klumpen entstanden zu sein scheinen (Fig. 86). Diese grossen Conglomerate scheinen nur in den inneren Schichten aufzutreten.

Naito fand in der entarteten Netzhaut eines phthisischen Auges morphologisch den eben beschriebenen sehr ähnliche Massen, welche aber mit Hämatoxylin-Eosin rosa gefärbt wurden und durch die Jodreaktion als Amyloid erkannt wurden. Auch diese füllten die Gefässe, welche auf weite Strecken hin »in amyloide, verzweigte Cylinder verwandelt« waren, und lagen frei im Gewebe als concentrisch geschichtete, den Corpora amylacea ähnliche Körperchen, teils isoliert, teils in Haufen zusammen, bildeten auch, ebenso wie die oben beschriebenen Massen, welche keine Amyloidreaktion gaben, grosse Conglomerate. In der Umgebung der letzteren fanden sich Pünktchen und kleine helle Kügelchen, welche, ganz gleichmässig homogen, mit Hämatoxylin blau sich färbten, aber mit Jod nicht reagierten. Sie schienen eine Vorstufe des Amyloid und eine Art »Hyalin» zu sein.

In einem Fall Oeller's waren die grossen Gebilde concentrisch geschichtet, die kleineren nicht.

Die colloiden Massen können auch verkalken. Römer sah bei Retinitis albuminurica in den inneren Schichten einer ziemlich gut erhaltenen Netzhaut scheibenförmige Massen, die mit Hämatoxylin tief blauviolett gefärbt wurden und aus einer organischen Grund-

substanz mit Verkalkung bestanden; auf dem Querschnitt erschienen die Scheiben als Streifen; zwischen den einzelnen Streifen war ein kleiner Zwischenraum, in dessen Gewebe oft ein unverändertes Gefäss lag. Der Autor fasst diese Gebilde als verändertes Exsudat auf.

Auch kleine Kalkkonkremente, meist in Form kleiner Drusen, kommen in der atrophischen Retina verstreut vor.

In gliös entarteten Netzhäuten findet man colloide, teils an Capillaren gebundene, teils in Strängen oder in mehr flächenhafter Ausdehnung angeordnete, aus dicht aneinanderliegenden kleinen Klumpen bestehende Massen nicht selten, teils verkalkt, teils

Fig. 87.

Colloid in der cystoid degenerierten Netzhaut. Nach rechts vom Ende der Abbildung setzt sich die Lücke, deren Anfang noch gezeichnet ist, in eine breite, die Retina flächenhaft durchziehende Spalte fort. In kleineren cystoiden Hohlräumen sind bei stärkerer Vergrösserung noch Reste von Gliafasern erkennbar. Die colloiden Massen liegen besonders nahe der Innenfläche, sind durch Hämatoxylin intensiv blauviolett gefärbt und entsprechen zum Teil thrombosierten Gefässen, zum Teil erscheinen sie als geradlinige Streifen resp. Querschnitte von Platten. — 1 Sklera. — 2 Reste der Suprachorioidea. — 3 Reste der Aderhaut mit grossen Gefässen, rechts ein Stückchen Pigmentepithel erhalten. — 4 Grenze zwischen dem Bindegewebe der atrophischen Aderhaut und dem Gliagewebe der entarteten Retina. — Häm. Eos. — V. = 50.

nicht verkalkt. Sie fallen bei Hämatoxylinfärbung durch ihr tiefes Blauviolett sofort auf (Fig. 87). Die colloiden Massen entstehen wohl durch chemische Umwandlung geronnener eiweissreicher Flüssigkeiten, sowohl innerhalb der Gefässe, als auch ausserhalb derselben nach Durchtränkung des Gewebes. Für die Annahme, dass sie aus Zellen entstehen, liegen hier wenigstens bestimmte Anhaltspunkte nicht vor. —

Mit allen diesen in der Netzhaut selbst entstehenden Bildungen dürfen die drusenartigen Wucherungen des Pigmentepithels nicht verwechselt werden, welche in die Retina hineinwachsen und gleichfalls verkalken können. Auf Querschnitten zeigen diese nicht selten eine halsartig eingeschnürte Basis. Bei Ablösung der Netzhaut kann dieser dünnere Teil durchreissen und die Druse in der Retina sitzen bleiben.

Oeller, Arch. f. Augenheilk. 1879. Bd. 8.
Römer, Arch. f. Ophth. 1901. Bd. 52.
Naito, Arch. f. Ophth. 1901. Bd. 53.

d) Pigmentierung.

Ausser den von Blutungen herstammenden Färbungen kommt es in der Retina häufig zur Pigmentierung durch Eindringen von Elementen des Pigmentepithels. Dies beruht zum Teil auf einer aktiven Lokomotion der Epithelzellen; nach Krückmann kommt die Wanderungsfähigkeit aber nur den neugebildeten Epithelien zu (cf. S. 242). Zum Teil werden abgelöste Epithelien oder von Wanderzellen aufgenommenes Pigment eingeschwemmt. Wie besonders Krückmann hervorhebt, tritt die Pigmentierung nur an solchen Stellen ein, an denen die Netzhaut atrophiert ist, an denen also die nervösen Elemente zum grossen Teil geschwunden sind, die Glia gewuchert und die Limitans ext. durchbrochen ist. Die Pigmentzellen können in zusammenhängenden Reihen die Netzhaut fast senkrecht durchsetzen, oder man sieht nur unregelmässige Haufen oder vereinzelte Zellen in der Retina. Das Pigment häuft sich gern in der Adventitia der Gefässe sowie den perivaskulären Lymphräumen an; es kann sogar bis in das Gefässlumen gelangen. Wo es nicht in so dichten, klumpigen Haufen liegt, dass Einzelheiten nicht zu unterscheiden sind, findet es sich zum Teil frei, meist aber in Gewebszellen von runder oder ovaler Form, welche oft Fortsätze erkennen lassen und selbst sternförmige Gestalt haben können (Hirschberg). Nach Krückmann sind diese Zellen als Endothelien (der Lymphscheide) aufzufassen. Sowohl die eingedrungenen Pigmentepithelien wie die mit Pigment beladenen leukocytaeren Wanderzellen gehen später zu Grunde, so dass schliesslich das Pigment sich nur noch teils frei, teils in Gewebszellen findet (Krückmann).

Die hochgradigste Pigmenteinwanderung in die Retina findet bekanntlich bei der »Pigmententartung« der Netzhaut (Ret. pigmentosa) statt (s. S. 341). Doch kommt histologisch der gleiche Prozess bei den meisten Chorioretinitiden zur Beobachtung, wenn auch nicht in gleicher Ausdehnung.

In der Regel tritt, sowohl bei Chorioretinitis als auch bei einfacher Netzhautatrophie, die Pigmentierung von der Rückseite, vom Aderhautepithel her, ein, nachdem unter Verödung der Choriocapillaris Atrophie der äusseren Netzhautschichten sowie Desquamation, Wucherung und Zerfall von Pigmentepithelien stattgefunden hat. Ausnahmsweise gelangt Pigment aus den Epithelien des Corpus ciliare oder der Iris durch den Glaskörper hindurch von

innen her in die Retina hinein, wie das v. Hippel in einem Glaukomauge fand; in diesem konnte massenhafte Loslösung dieser Elemente (wobei auch die Maschen des Lig. pectinatum durch pigmentgefüllte Zellen verstopft waren) konstatiert werden. Die Lagerung des Pigments in den Gefässwänden war dabei ebenso, wie wenn die Pigmentierung in der gewöhnlichen Weise von der Rückseite her stattgefunden hätte. In die äusseren Netzhautschichten hinein konnten nur spärliche Pigmentzüge verfolgt werden, hauptsächlich nahm die Pigmentierung die inneren Schichten ein, und zwar gerade die Gefässwände und ihre Umgebung. Ob die mit Pigmentkörnchen vollgestopften Zellen Leukocyten oder Epithelien waren, konnte nicht entschieden werden.

Hirschberg, Arch. f. Augenheilk. 1879. Bd. 8.
Krückmann, Arch. f. Ophth. 1899. Bd. 48.
v. Hippel, Arch. f. Ophth. 1901. Bd. 52.

B. Specielle Retinitisformen.

Retinitis purulenta.

Eitrige Retinitis entsteht durch ektogene Infektion (Hornhautgeschwür, Verletzung), oder endogen durch Kokkeneinschwemmung auf dem Wege der Blutbahn, besonders der Capillaren, als R. metastatica.

Sie leitet oft Abscessbildung im Glaskörper und Panophthalmie ein.

Anfangs finden sich die Ansammlungen der Eiterzellen um die Gefässe herum, später ist die ganze Netzhaut eitrig infiltriert, schliesslich kann sie an einzelnen Stellen oder total eitrig eingeschmolzen werden und verschwinden.

Dass es auch sehr leicht verlaufende Fälle von R. metastatica giebt, zeigt eine Beobachtung Goh's: klinisch fanden sich nur Blutungen und weisse Flecke in reizlosem Auge (es bestand also das Bild der R. septica); mikroskopisch zeigten sich in der Retina drei Rundzellenheerde, von denen zwei im Centrum Diplokokken enthielten. Es handelte sich um Pneumokokken, welche im Auge häufig wenig virulent sind und daher mildere Entzündungen zu veranlassen pflegen (vgl. S. 232).

Die metastatische Ophthalmie, besonders die doppelseitige, geht meist von der Retina aus. Nach Axenfeld handelt es sich in der Regel nicht um eine Embolie gröberer kokkenhaltiger Pfröpfe, sondern meist um eine allgemeine feine Verteilung septischer Massen im Blute, welche die feinsten Capillaren inficieren. Warum dabei vorzugsweise gerade die Netzhaut inficiert wird, ist nicht sicher anzugeben. Neben der Engigkeit

der Netzhautcapillaren »kommen vielleicht noch als besondere, die Infektion begünstigende Umstände in Betracht unter dem Einfluss der Sepsis sich bildende Circulationsstörungen (marantische Thrombose?, Endotheldegenerationen? einfache septische Blutungen?), möglicherweise auch andere Gefässveränderungen (senile?), welche die Keime gerade in der Netzhaut haften lassen.« (vgl. S. 232).

Bei R. metastatica purulenta finden sich ausser entzündlichen, meist eitrigen Heerden auch zahlreiche Blutungen in allen Schichten der Netzhaut, oft ohne Zusammenhang mit jenen. Wo die Blutungen isoliert zwischen den Heerden auftreten, ist eine toxische Schädigung der Gefässwände (s. Ret. septica) anzunehmen. Oft sind bei eitriger metastatischer Retinitis die Gefässe hochgradig verändert (Herrnheiser, Axenfeld), sie zeigen Auflockerung der Wand, Verdickung und zellige Infiltration, homogene Quellung der Media, so dass Arterien und Venen manchmal nicht mehr zu unterscheiden sind, hyaline Degeneration der ganzen Wand, Ablösung und Quellung der Endothelien, hyaline Thrombose etc. An den Arterien kann durch Endothelwucherung das Lumen verschlossen werden.

Ueber den Nachweis der Kokken, deren Verschwinden aus den Heerden und die postmortale Vermehrung s. S. 234 u. 235.

Litteratur siehe unter R. septica.

Retinitis septica.

Die sog. Retinitis septica (Roth) ist keine Entzündung. Sie zeigt im Gegensatz zur R. metastatica keine Infiltration und überhaupt keine entzündlichen Veränderungen; Herrnheiser schlug daher die Bezeichnung »Netzhautveränderung bei Sepsis« vor. Ophthalmoskopisch finden sich nur Blutungen und weisse Flecke. Mikroskopisch zeigt sich, dass die Hämorrhagieen meist per Diapedesin entstanden sind, da Gefässzerreissungen nur selten nachweisbar sind; Ruptur einer grösseren Vene zeigte sich in einem Falle Ischreyt's. — Die Blutungen kommen in allen Schichten vor.

Auf Kokkenembolieen beruhen die Blutungen nicht. Meist sind Kokken nicht in der Netzhaut vorhanden; wo sie doch nachweisbar sind, ist aus der fehlenden Reaktion der Umgebung zu schliessen, dass sie erst postmortal sich angesiedelt haben oder erst kurz ante mortem ins Auge gelangt sind, so dass zur Entwicklung entzündlicher Heerde keine Zeit mehr blieb. Die Blutungen bei R. septica sind also jedenfalls auf eine Schädigung der Gefässwände durch Toxine zurückzuführen.

Die an den Hämorrhagieen gelegenen Capillaren zeigen mitunter schlechte Färbbarkeit der Endothelkerne, oder die Zellen selbst sind undeutlich, so dass das Gefäss als strukturlose, zarte Röhre erscheinen kann. Seltener sind kleine varicöse Ausbuchtungen. Auch hyaline Thrombosen kommen vor. Grössere Venen können durch Blutplättchen und leukocytenreiche Thromben verstopft sein, wobei (zum Unterschied gegen postmortale Gerinnungen) die Endothelien an den Stellen, an denen der Thrombus der Wand anhaftet, nicht mehr nachweisbar sind. Die Veränderungen der Endothelien sind Vorbedingung für die Thrombosen, welche als marantische aufzufassen sind und meist sub finem vitae oder sogar erst in der Agone eintreten (Axenfeld, Goh).

Die weissen Flecke werden verschieden erklärt. Meistwerden, im Anschluss an Roth, Nester varicöser Nervenfasern, welche sehr häufig vorhanden sind, als ihr Substrat angesehen; ausserdem kommen auch Heerde von Fettkörnchenzellen in Betracht, welche nach Degeneration von Netzhautelementen auftreten. Litten dagegen hat (in zehn Fällen von Retinitis bei Septicaemie und perniciöser Anaemie) niemals varicöse Nervenfasern gefunden, sondern stets strukturlose, hyaline Einlagerungen in der Nervenfaserschicht, und zwar stets so, dass sie, wenn sie in der Einzahl vorhanden sind, »an einer ganz bestimmten Stelle vorkommen, die einen Bruchteil (ca. $^1/_3$) des papillären Durchmessers vom Eintritt des Sehnerven in die Retina entfernt liegt«. Bei Vorhandensein mehrerer Flecke »liegt der erste und grösste immer an dieser typischen Stelle«. Einmal gelang es, »in einem derartigen Heerd eine sichere Andeutung einer fädigen Struktur nachzuweisen, welche die Weigert'sche Fibrinfärbung ergab«. Litten glaubt, »dass es sich um ein sehr schnell entstehendes und sehr schnell gerinnendes (Lymph-)Exsudat handelt«. Fibrinöse Gerinnungen beobachtet man bei R. septica sonst nur an Blutungen. Dass in den Litten'schen Fällen aber gar keine varicös-hypertrophischen Nervenfasern gefunden wurden, ist sehr auffallend, da diese einen ganz ausserordentlich häufigen Befund bei R. septica darstellen.

Die Netzhautstruktur ist in der Regel wenig verändert. Einige Zellen zeigen meist Quellung und schlechte Kernfärbbarkeit. Stärkere Veränderungen sah Ischreyt in einem Fall. Er fand in der Zwischenkörnerschicht Hohlräume, in welchen kompakte Schollen lagen; letztere liessen sich zum Teil, wie Uebergangsformen zeigten, von alten Blutungen ableiten.

Roth, Virchow's Arch. 1872. Bd. 55.
Herrnheiser, Zeitschr. f. Heilkunde (Fortsetzung d. Prager Vierteljahrsschrift f. prakt. Heilk.) 1893. Bd. 14.

Herrnheiser, Klin. Monatsbl. f. Augenheilk. 1894. Bd. 32.
Axenfeld, Arch. f. Ophth. 1894. Bd. 40.
Goh, Arch. f. Ophth. 1897. Bd. 43.
Ischreyt, Arch. f. Augenheilk. 1900. Bd. 41.
Litten, Deutsche med. Wochenschr. 1902. Bd. 28.

Retinitis bei Anaemie.

Die bei schweren chronischen Anaemieen, besonders bei perniciöser Anaemie auftretende Retinitis hat viel Aehnlichkeit mit der R. septica. Wir finden Blutungen, vielfach mit weisslichem Centrum, und weisse Heerde. Die Blutungen sitzen am häufigsten in der Nervenfaserschicht. Vielfach sind die mittleren und kleinen Gefässe verändert, die Wandung verdickt, homogen, auch Endothelwucherung und Rundzellenanhäufung in der Wandung (Bondi) kommt vor; Bettmann fand die kleinen Gefässe normal, die Wand der grossen in 2 Fällen (unter vieren) dünn, scharf begrenzt, stark lichtbrechend, von einem Maschenwerk umgeben, welches mit feinkörniger Masse gefüllt war. Die Capillaren zeigten manchmal varicöse Erweiterungen der Gefässwand selbst oder der Scheide, teils ampullär, teils beutelartig seitlich aufsitzend (Manz). In anderen Fällen wurden alle Gefässe normal gefunden.

Die weissen Centren der Blutungen — welche auch bei Haemorrhagieen aus anderen Ursachen vorkommen und bei den anaemischen nicht immer vorhanden zu sein brauchen — haben, wie es scheint, ein verschiedenes histologisches Substrat. Manz beschreibt als Centrum der Blutungen einen rundlichen, 0,06 bis 0,08 mm im Durchmesser haltenden Körper, welcher oft eine deutliche, wellig-streifige Hülle besitzt. Der Inhalt ist »ein Conglomerat von kleinen, rundlichen Zellen, in denen manchmal ein kleiner Kern, seltener etwas feinkörniges Protoplasma zu sehen ist«. Die roten Blutkörperchen liegen in einem gewissen Abstand um diesen Körper herum. Derartige »Körper« kamen auch manchmal ohne Blutungen vor. Die Capillardivertikel fand Manz leer oder »mit den oben erwähnten blassen, zarten Zellen« oder feinkörniger Substanz gefüllt.

Auch Bettmann fand manchmal kleine, runde, unregelmässig begrenzte Zellen im Centrum der Blutungen, die er als »lymphoide« bezeichnet. Sie waren an einigen Stellen wohl erhalten, an anderen im Zerfall begriffen. In anderen Blutungen fand er nur Heerde varicöser Nervenfasern.

Nach Litten bestehen die weissen Heerde zuweilen nur aus Anhäufungen weisser Blutkörperchen; varicöse Nervenfasern können

dabei vorhanden sein, aber, nach seinen Befunden, nie allein, sondern nur gelegentlich die Anhäufung der Leukocyten begleitend. »Allerdings kann es vorkommen, dass bei der anatomischen Untersuchung nur die hypertrophischen Nervenfasern gefunden werden, während die weissen Blutkörperchen bereits resorbiert sind.« So bestanden die in einem Fall bei vorgeschrittener Resorption der Heerde schliesslich übrig gebliebenen Reste meist lediglich aus hypertrophischen Nervenfasern, ganz vereinzelten weissen Blutkörperchen und wenigen Körnchenzellen. Neuerdings fand Litten bei perniciöser Anaemie keine varicösen Nervenfasern, sondern homogene Einlagerungen in der Nervenfaserschicht, welche er als Lymphexsudat auffasst (vgl. R. septica).

Jedenfalls bilden die Nester varicöser Nervenfasern mit und ohne Blutungen auch hier einen sehr häufigen Befund (Uhthoff, Bondi). —

Gewöhnlich ist die Retina oedematös. Auch cystoide Degeneration kommt vor. Uhthoff konstatierte in einem Fall colloide, teilweise feinkörnige Massen mit einigen Körnchenzellen in der Zwischenkörnerschicht. Die Stützsubstanz zeigte sich manchmal gewuchert (Gliose) und verfettet.

Eine richtige, ausgesprochene Retinitis bei perniciöser Anaemie hat Litten einmal gefunden: streifenförmige, die Gefässe einscheidende Züge von Eiterkörperchen, diffuse zellige Infiltration der innersten Netzhautschichten, Entzündung des intraokularen Sehnervenendes. Litten selbst sagt, dass entzündliche Veränderungen der Retina weniger bei chronischen Anaemieen, als nach heftigen Blutverlusten auftreten und mehr durch noch unbekannte Einflüsse bedingt, als durch die Anaemie hervorgerufen zu sein scheinen.

Manz, Centralbl. f. d. med. Wissenschaften. 1875. Bd. 13.
Uhthoff, Klin. Monatsbl. f. Augenheilk. 1880. Bd. 18.
Litten, Berl. klin. Wochenschr. 1881. Bd. 18.
Bettmann, Arch. f. Augenheilk. 1882. Bd. 11.
Bondi, Arch. f. Augenheilk. 1896. Bd. 33. Ergänzungsheft.
Pick, Klin. Monatsbl. f. Augenh. 1901. Bd. 39.

Retinitis leukaemica.

Bei Leukaemie finden wir in der Netzhaut Blutungen, Leukocytenanhäufungen (teils in Gefässen, teils ausserhalb derselben), tumorartige, wesentlich aus Leukocyten zusammengesetzte Knötchen verschiedener Grösse, sehr häufig ampulläre Erweiterungen von Gefässen, Oedem, mässige Gliose, nicht selten varicöse Hyper-

trophie von Nervenfasern, ausnahmsweise auch cystoide Entartung und Verfettungsheerde. Das Charakteristische besteht in den von der Beschaffenheit des leukaemischen Blutes abhängigen Erscheinungen, der Leukocytenvermehrung innerhalb und ausserhalb der Gefässe. Ersteres kann zur Thrombosierung führen, teils in der Retina, teils weiter rückwärts, z. B. in der V. centralis oder selbst einer V. ophthalmica (Michel). Beides zusammen führt, wie Murakami sehr wahrscheinlich gemacht hat, zur Bildung der leukaemischen Tumoren; doch ist es nicht sicher, ob für die Genese der letzteren Murakami's Befunde verallgemeinert werden dürfen.

Die Anhäufung und Vermehrung der ein- und mehrkernigen Leukocyten kann auch, ausser in den Gefässen und ihren Scheiden, in den grossen Lymphräumen des Bulbus beginnen und von aussen her in die Netzhaut sich fortpflanzen, doch ist das selten: Kerschbaumer beschreibt einen Fall, in welchem der Intervaginalraum des Opticus und der Tenon'sche Raum mit Leukocyten gefüllt war, die Infiltration entlang den hinteren Ciliargefässen in die Aderhaut, von den infiltrierten perivasculären Räumen der Centralgefässe aus sich auf die inneren Netzhautschichten verbreitete. In der Regel aber findet eine derartige Fortpflanzung der Infiltration nicht statt, sondern die Leukocytenanhäufung und -Vermehrung entsteht lokal.

Die Knötchen können die Limitans ext. oder int. halbkuglig vorwölben, erstere auch breit durchbrechen und pilzförmig sich darüber ausdehnen. Sogar grosse Tumoren können entstehen. Sie setzen sich im wesentlichen aus ein- und mehrkernigen Leukocyten zusammen, welche Zerfalls- und Teilungserscheinungen darbieten können; in wechselnder Menge finden sich ferner rote Blutkörperchen, meist bei kleineren Knötchen am Rande in dünner Schicht angeordnet, ferner zuweilen etwas Blutpigment.

Murakami hat, wenigstens für seinen Fall, die Bildung der Knötchen in folgender Weise klarstellen können: Als erstes Stadium fand er Anhäufung von Leukocyten mit peripherer Schicht roter Blutkörperchen in sackartig erweiterten Gefässen mit noch intakter Wand. Ein weiteres Stadium zeigen Gefässe, bei denen auch die Wand und die unmittelbare Umgebung von Leukocyten durchsetzt ist. Dann bilden sich grössere Knötchen, bei welchen in den centralen Partieen nur noch Reste der Gewässwand nachweisbar sind, Endothelien, welche im Querschnitt noch concentrisch liegen oder nur noh vereinzelt zwischen den Leukocyten unregelmässig gelagert sind. Murakami deutet die Befunde folgendermaassen: Wie bekannt ist, kommt es bei Leukaemie durch Vermehrung der klebrigen

Leukocyten zu Anhäufungen derselben in Gefässen, wobei die Zellen vorwiegend die axiale Partie einnehmen. Dadurch entsteht ein Circulationshindernis, Dehnung der Wand, schliesslich Durchbrechung und Zerstörung derselben durch die stetig fortschreitende Vermehrung und Ausbreitung der Leukocyten, welche dann die knötchenförmigen Anhäufungen bilden. Bei der Gefässruptur treten natürlich auch rote Blutkörperchen aus; diese behalten die Lagerung, welche sie im Gefäss hatten, bei, d. h. sie liegen meist an der Peripherie der Leukocytenhaufen.

So würde sich die Thatsache erklären, welche früher als charakteristisch für die leukaemischen Blutungen angesehen wurde, dass nämlich bei solchen die roten Blutkörperchen in einfacher oder auch mehrfacher Schicht an der Peripherie, die weissen central liegen. In Wirklichkeit handelt es sich nach Murakami also bei den Knötchen nicht um Blutungen, sondern um Leukocytenvermehrung. Die Blutungen bei leukaemischer Retinitis sind in der Nervenfaserschicht ebenso diffus, wie alle anderen, in den tieferen Schichten mehr klumpig; sie sind entweder nur aus roten Blutkörperchen zusammengesetzt oder zeigen die Leukocyten in wechselndem Mengenverhältnis beigemischt, doch fand Murakami auch bei grösseren Hämorrhagieen die periphere Anordnung der roten Blutkörperchen ausgesprochen.

Viele Autoren fanden aber die Gefässe intakt. Daher muss mit Leber für die Blutungen im wesentlichen die Entstehung per Diapedesin angenommen werden.

Ferner konnte beobachtet werden, dass die tumorartigen Wucherungen zwar mit intakten Gefässen zusammenhingen, aber nicht um diese herum angeordnet waren; so z. B. bei einem von Feilchenfeld veröffentlichten Fall, in welchem von einem feinen, in der äusseren Körnerschicht gelegenen (also wohl, nach dem Autor, als neugebildet anzusehenden) Gefäss die aus weissen Blutkörperchen mit eingemischten roten zusammengesetzte, pilzförmig die Limitans externa überwuchernde Neubildung ausgegangen zu sein schien. Danach wäre also auch die Entstehung der Knötchen durch einfache Diapedese ohne Gefässwandruptur anzunehmen, wobei die Leukocyten nicht nur deswegen vermehrt austreten, weil sie im Gefäss vermehrt vorhanden sind, sondern auch, weil ihnen von vornherein eine Kontraktilität und amöboide Bewegungsfähigkeit zukommt, vermöge deren sie durch die Stomata zwischen den Gefässwandzellen sich hindurchzwängen können, während die roten vielleicht erst die erweiterten Stomata passieren können; bei der schweren Gerinnbarkeit des leukaemischen Blutes bleibt dann ferner eine den Zellaustritt ver-

hindernde Verstopfung der durch den Durchtritt so vieler Zellen erweiterten Stomata aus (Feilchenfeld).

Ob man nun den Austritt des Gefässinhalts aus dem Gefäss, wenn derselbe nicht mehr aus Blut in normaler Zusammensetzung, sondern aus dem leukocytenreichen »leukaemischen« besteht, als »Blutung« bezeichnen will oder nicht, darf man wohl dem subjektiven Ermessen des Beobachters anheimstellen. Jedenfalls dürfen wir sagen, dass die Knötchen und Tumoren durch Austritt des leukaemisch veränderten Gefässinhaltes, teils durch Ruptur, teils durch einfache Diapedese, unter Vermehrung der Leukocyten entstehen.

Michel, Deutsches Arch. f. Klin. Med. 1878. Bd. 22.
Kerschbaumer, Arch. f. Ophth. 1895. Bd. 41.
Bäck, Zeitschr. f. Augenheilk. 1899. Bd. 1.
Feilchenfeld, Arch. f. Augenheilk. 1900. Bd. 41.
Murakami, Klin. Monatsbl. f. Augenheilk. 1901. Bd. 39.

Retinitis albuminurica.

Die Retinitis bei chronischen Nierenentzündungen besteht in mannigfachen Kombinationen der oben beschriebenen »retinitischen« Veränderungen. Man findet Nester varicöser Nervenfasern, Quellung und Degeneration einzelner Ganglienzellen (hyaliner oder fettiger Natur), Blutungen, Oedem, cystoide Entartung der Maculagegend mit Einlagerung homogener oder feinkörniger Exsudatschollen (besonders in der Zwischenkörnerschicht) oder diesen ähnlich aussehender aus zerfallenen und verbackenen roten Blutkörperchen hervorgegangener klumpiger Massen; ferner an den Einlagerungen die fettkörnchenhaltigen Phagocyten, je nach dem Stadium der Resorption bald diese, bald die colloide Masse überwiegend (s. S. 308 ff). Häufig ist die Stäbchen- und Zapfenschicht durch colloid verändertes oder fibrinöses Exsudat (in welchem auch Phagocyten auftreten können) abgehoben. Die Gliose erreicht hier oft höhere Grade. Manchmal kommt es auch zur Entwicklung von Endothelhäutchen auf der Netzhautinnenfläche (s. S. 317). Weiter findet man Verfettung der Stützsubstanz, bei Osmiumkonservierung leicht nachweisbar, auch (ausser den nesterweise zusammenliegenden) vereinzelte Fettkörnchenzellen in den Körnerschichten. — Die Blutgefässe sind meist, aber nicht immer verändert. Gewöhnlich findet man die Wände hyalin entartet, sklerotisch verdickt oder von Rundzellen durchsetzt und eingescheidet (namentlich die grösseren), oft zeigt sich Wucherung des Endothels, welche das Lumen verengt; die Capillaren haben oft sackförmig-aneurysmatische Erweiterungen. Doch können die Gefässe ziemlich normal sein:

Treitel fand nur an einzelnen Venen geringe Verdickung der Adventitia mit spärlicher Einlagerung von Körnchenzellen.

Auf den Inhalt der cystoiden Räume muss noch etwas näher eingegangen werden. Meist besteht derselbe aus den colloiden Klumpen mit Fettkörnchenzellen: in zwei Fällen von Ret. albuminurica, welche nur die typische Sternfigur in der Macula zeigten, fand Nuël sonst keine Veränderungen, welche die letztere hätten erklären können, als solche Klumpen mit fettkörnchenhaltigen Phagocyten; diese sind demnach als anatomisches Substrat der Sternfigur anzusehen: die in der Flächenansicht radiäre Anordnung der fetthaltigen (daher weisslichen) Fleckchen erklärt sich durch den in der Macula radiären Verlauf der Henleschen Fasern, zwischen denen die Klumpen liegen.

Manchmal sind die cystoiden Räume nur von Fibrin oder von Fibrin mit einzelnen roten Blutkörperchen oder von colloiden Klumpen mit letzteren zusammen angefüllt. Dass rote Blutkörperchen zu Klumpen zusammenbacken können, welche den colloiden Exsudatmassen sehr ähnlich sehen, wurde oben schon erwähnt; dass aber die klumpigen oder scholligen Massen immer oder auch nur häufig aus Blutungen hervorgehen, ist nicht anzunehmen. Gerade die Sternfigur entwickelt sich ohne voraufgegangene ophthalmoskopisch sichtbare Haemorrhagieen, und die Annahme, dass letztere so klein gewesen wären, dass sie der klinischen Wahrnehmung entgangen seien, scheint mir unberechtigt. Dass man colloide Klumpen und Blut zusammen findet, berechtigt auch nicht zu einem Schluss auf genetische Abhängigkeit; das Exsudat kann hämorrhagische Beimengung haben, wie ja schon die Thatsache zeigt, dass einem grösseren, einen Hohlraum füllenden Fibringerinnsel einzelne rote Blutkörperchen beigemengt sein können.

Ob zwischen den Veränderungen der Retina bei Nephritis und solchen, bei welchen zugleich Saturnismus besteht, ein wesentlicher Unterschied vorhanden ist, ist zweifelhaft; Oeller ist der Ansicht, dass die in seinem Fall besonders reichlichen hyalinen Degenerationen vielleicht auf die Bleivergiftung zurückzuführen seien und möglicherweise eine Differenz gegenüber den nicht durch Saturnismus herbeigeführten nephritischen Veränderungen der Netzhaut darstellten.

Nach Michel sind die Netzhautveränderungen von Arterio- und Phlebosklerose abhängig. Dagegen spricht nicht, dass manchmal die Netzhautgefässe wenig verändert gefunden wurden, die Gefässerkrankungen, welche die Ernährungsstörungen der Retina bedingen, können weiter rückwärts sitzen. So z. B. zeigte gerade in dem bereits citierten Fall Treitel's, in welchem

ophthalmoskopisch die Netzhautgefasse eng, mikroskopisch aber kaum verändert waren, das Bindegewebe um die Centralgefässe im Opticus starke, kernarme Wucherung. Jedenfalls dürfen die Netzhautveränderungen im allgemeinen aber wohl als entzündlich bezeichnet werden, nicht als einfach degenerativ. —

Ganz dieselben Veränderungen, welche das Bild der R. albuminurica ausmachen, fand Ammann in einem von ihm als R. circinata aufgefassten Fall, bei dem aber die typische graue Maculaverfärbung fehlte, und bei welchem es auch aus anderen Gründen (frühzeitiges Auftreten kleiner weisser Heerde in der Macula, zahlreiche Blutungen) wahrscheinlich ist, dass es sich um eine Kombination von R. albuminurica mit R. circinata, wenn nicht um erstere allein, gehandelt hat; dem klinischen Verlauf nach kann sehr wohl eine Schrumpfniere bestanden haben.

Schweigger, Arch. f. Ophth. 1860. Bd. 6.
Treitel, Arch. f. Ophth. 1876. Bd. 22.
Oeller, Virchow's Arch. 1881. Bd. 86.
Nordenson, Die Netzhautablösung. Wiesbaden. 1887.
Herzog Carl Theodor, Ein Beitrag zur path. Anatomie des Auges bei Nierenleiden. Wiesbaden. 1887.
Michel, Lehrb. der Augenh. II. Aufl. 1890.
Nuël, Arch. d'Ophth. 1895. Bd. 15.
Ammann, Arch. f. Augenheilk. 1897. Bd. 35.

Retinitis proliferans (Chronische diffuse Retinitis interna).

Zur Gruppe der von Leber als »diffuse chronische Retinitis der inneren Schichten« bezeichneten Retinitiden gehören ätiologisch verschiedene Entzündungen. Oft wurden die Veränderungen erst bei anatomischer Untersuchung von Augen gefunden, die wegen Medientrübung nicht zu ophthalmoskopieren waren. Nur die Retinitis proliferans (Manz) ist eine einfache chronische Retinitis interna, welche auch klinisch und ophthalmoskopisch bekannt ist. (Vgl. auch S. 343 Tuberkulose.) Die Aderhaut ist in der Regel nicht dabei erkrankt; zeigt sie doch Veränderungen (Gefässerkrankung, Infiltration), so sind diese, wie die der Retina, selbständig, niemals besteht eine Abhängigkeit der retinalen Veränderungen von den chorioidealen.

Das gemeinsame und charakteristische dieser Entzündungsformen besteht in starker Gliose und Gefäss- und Bindegewebsneubildung (s. S. 314ff.), fast nur der inneren Schichten, während die äusseren lange intakt bleiben und erst in späteren Stadien affiziert gefunden werden. Bald überwiegt die Gliawucherung, bald die Entwicklung von Granulationsgewebe. Letzteres bildet

verzweigte Streifen oder mehr ausgebreitete, lamellöse, zusammenhängende Membranen.

Die Glia wächst in den Glaskörper hinein, wobei die Fasern entweder pinselförmig ausstrahlen oder sich zu zierlichen Bögen vereinigen; die Limitans verschwindet meist dabei. Das Granulationsgewebe geht, wie oben erwähnt, von den Gefässwänden aus und verbreitet sich teils in der Retina, teils vor ihr. Manchmal finden sich Blutungen im Glaskörper, in der Retina oder im Granulationsgewebe, sie können aber auch vollständig fehlen. Jedenfalls hat die hier in Rede stehende Bindegewebsneubildung nichts mit der Organisation von Blutungen zu thun.

Die Retina ist manchmal stellenweise in ganz schmalen steilen Falten abgehoben, während sie unmittelbar neben solchen Stellen, ohne Verwachsung, anliegt. Banholzer suchte das durch Schrumpfung des neugebildeten Gewebes zu erklären; doch spielt wohl die gliöse Hyperplasie der inneren Netzhautschichten bei der Faltenbildung wesentlich mit; »die der Breite wie der Länge nach partiell hyperplasierende Retina schafft sich dadurch Platz, dass sie sich in eine steile Falte legt« (Axenfeld).

Bei der Ret. proliferans führte Manz die Hyperplasie des Gewebes auf Circulationsstörungen zurück, die durch Herzleiden, Arteriosklerose u. a. bedingt sein können. Für andere Fälle chronischer Retinitis interna ist wohl auch an Circulationsstörungen durch lokale Gefässerkrankungen zu denken. Daher finden sich die histologischen Veränderungen, welche wir unter der Bezeichnung Ret. interna chron. zusammenfassen, auch vielfach mit andern Retinitiden kombiniert, bei welchen hochgradige Circulationsstörungen eine Rolle spielen (Nephritis, Diabetes). Aber in manchen histologisch gleichartigen Fällen ist dies Moment nicht nachweisbar, und es muss noch andere Momente geben, welche die Bildung von Granulationsgewebe etc. hervorrufen (vgl. Tuberkulose).

Manz, Arch. f. Ophth. 1880. Bd. 26.
Banholzer, Arch. f. Augenheilk. 1892. Bd. 25.
Purtscher, Arch. f. Augenheilk. 1896. Bd. 33. Ergänzungsheft.
Wehrli, Arch. f. Augenheilk. 1898. 37.

Chorioretinitis. (Retinitis externa.)

Retinitis der äusseren Schichten ist stets durch Chorioiditis oder solche Prozesse bedingt, welche zum umschriebenen oder diffusen Schwund der Choriocapillaris, d. h. des Ernährungsgebietes für jene gefässlosen Schichten, geführt haben. Die Bedeutung der Aderhautcirculation für die Ernährung des Pigmentepithels und der äusseren Netzhautschichten ist auch experimentell erwiesen. Wie

Wagenmann gezeigt hat, tritt nach Durchschneidung von Ciliargefässen beim Kaninchen — ausser den Folgen der Circulationsstörung in der Aderhaut selbst — Degeneration der äusseren Netzhautschichten sowie Degeneration, Wucherung und Einwanderung des Pigments in die atrophische Retina ein. Es handelt sich wohl bei »Chorioretinitis« in der Retina gewöhnlich nicht um entzündliche, sondern um degenerative Veränderungen; doch kann man selbstverständlich neben den von den Aderhautveränderungen abhängigen Prozessen gleichzeitig auch selbständige, durch die gleichen Ursachen wie die Chorioidealerkrankung bedingte, entzündliche Veränderungen in den inneren Netuhautschichten antreffen.

Wir finden bei Chorioretinitis in frischeren Stadien über Aderhautheerden das Pigmentepithel gewuchert, entfärbt, lesgelöst etc. (s. S. 241), in den äusseren Netzhautschichten die nervösen Elemente zum Teil zerfallen, zum Teil geschwunden, dafür die Glia gewuchert. In späteren Stadien ist die atrophische und gliös entartete Netzhaut mit der gleichfalls atrophischen Aderhaut verklebt oder unter Durchbruch der Vitrea und Gewebsaustausch verwachsen. Das Pigment ist meistens in die Retina eingedrungen und findet sich hier zum Teil regellos in dem gliösen, maschigen Gewebe verteilt, frei oder in Zellen, oder besonders um die Gefässe (im Gewebe und den Zellen der Wand), manchmal auch im Lumen, angehäuft (s. S. 329); seltener ist das Pigment einfach verschwunden (s. Fig. 70). — Sind multiple kleine Verwachsungsstellen vorhanden, so können die zwischen diesen liegenden Netzhautpartieen leicht abgehoben sein.

Natürlich ist es in den Spätstadien, welche gewöhnlich zur Untersuchung kommen, meist nicht mehr möglich zu entscheiden, ob die Atrophie der Aderhaut resp. ihrer Capillarschicht die Folge einer lokalen Entzündung oder einer durch irgendwelche Erkrankung der zugehörigen Gefässgebiete hervorgerufene einfache Degeneration ist.

Wagenmann, Arch. f. Ophth. 1890. Bd. 36, Abt. 4
Krückmann, Arch. f. Ophth. 1899. Bd. 48.

Retinitis pigmentosa.

Die typische Ret. pigmentosa oder Pigmentdegeneration der Netzhaut zeigt eine vom Aequator papillenwärts zunehmende, in den äusseren Schichten am stärksten ausgesprochene Gliose mit Schwund der nervösen Elemente und starke Pigmentansammlung vorwiegend in der Wand der Gefässe, welche vom Pigmentepithel

ausgeht. Dieses ist stets hochgradig alteriert, teils geschwunden, teils sind die Zellen pigmentarm oder haben nur noch an der Peripherie Pigmentmoleküle; stellenweise ist es gewuchert, Drusenbildung wurde aber oft vermisst. Von Haufen gewucherter Epithelien kann man oft Züge derselben durch das Netzhautgewebe hindurch verfolgen, welche sich dort besonders an den Verzweigungsstellen der Gefässe anhäufen. Die Gefässwand wird dicht mit Pigment erfüllt, auch die Zellen, manchmal selbst das Lumen; auch die kleinsten Gefässe können schwarz eingescheidet werden. Die Gefässe haben stets sklerotisch verdickte, seltener homogene Wandungen, auch die Capillaren; das Lumen ist dabei immer sehr verengt.

In vorgeschrittenen Stadien sind auch die inneren Schichten total gliös entartet; wo der Prozess noch nicht soweit vorgerückt ist, z. B. oft an der Papille, sind die inneren Schichten nur verschmälert. Manchmal ist eine Stelle dicht an der Macula fast intakt (Wagenmann, Deutschmann), mit scharfer Abgrenzung gegen die degenerierte Umgebung.

Die gliös entartete Netzhaut kann verdünnt sein, wird aber auch dicker oder ebenso dick gefunden als normal.

Mit der Aderhaut ist die Retina vielfach verklebt oder verwachsen, gewöhnlich ohne Defekt der Vitrea. Die Aderhaut wurde frei von entzündlichen Veränderungen gefunden. Im Fall Bürstenbinder's, in welchem sie von Leukocyten und umschriebenen Rundzellenherden durchsetzt war, bestand ein perforiertes Hornhautgeschwür und eitrige Iridocyklitis mit einem grossen, blutigen Exsudat und ausgedehnter Ablösung von Retina und Aderhaut. Der Aderhautbefund lässt sich für die Pathogenese der R. pigmentosa nicht verwerten, trotzdem die entzündlichen Veränderungen als auf die Gegend der Netzhaut-Pigmentierung beschränkt angegeben werden; dass die vor dieser Gegend gelegene Aderhautpartie frei war, die Entzündung also nicht kontinuierlich von vorn nach hinten fortschritt, spricht nicht gegen die Abhängigkeit der Infiltration etc. von der Infektion, diskontinuierliches Auftreten von entzündlichen Aderhautveränderungen nach Verletzungen des vorderen Bulbusabschnittes ist gar nicht selten. In allen anderen Fällen, ohne Ausnahme, wurden niemals deutliche entzündliche Veränderungen in der Chorioidea gefunden, speziell auch da nicht, wo der Prozess noch nicht sehr hochgradig entwickelt war.

Gewöhnlich fanden sich die Wände von Aderhautgefässen vielfach sklerotisch verdickt, doch waren diese in anderen Fällen ganz normal. Konstant wurde nur mehr oder weniger ausgedehnte

Verödung der Choriocapillaris (Flächenpräparate!) gefunden, aber auch diese in sehr wechselndem Umfang. So sagt z. B. Landolt in seinem ersten Fall, dass die Aderhautstromagefässe nicht verdickt waren. »Die Choriocapillaris dagegen zeigt eine auffallende Verdünnung der Gefässe, ja es scheint sogar, als ob ihre Zahl auch durch Schwund verringert wäre.«

Von sonstigen Aderhautveränderungen ist nur anzuführen, dass Wagenmann streckenweise Verdickung durch Wucherung des intervaskulären Stromas und, unter der Vitrea, einen homogen, knochengewebeähnlichen Heerd im hinteren Pol fand.

Ueber die Entstehung der R. pigmentosa wissen wir bekanntlich nichts. Der Versuch, letztere in Abhängigkeit von Circulationsstörungen in der Aderhaut zu bringen, begegnet doch manchen Schwierigkeiten. So bleibt das Missverhältnis zwischen den oft relativ geringfügigen Veränderungen der Chorioidealgefässe und der kolossalen Netzhautdegeneration sehr auffällig gegenüber der Chorioretinitis, welche gewöhnlich erst bei viel schwereren Aderhautveränderungen, und auch dann nicht immer, zu so hochgradiger Netzhautentartung führt. Auch müsste man doch annehmen, dass eine in dieser Weise wirksame Veränderung der Aderhautgefässe und ihrer Circulation sich auch im Chorioidealgewebe selbst äussern müsste; doch wurde dieses, wie gesagt, in der Regel nicht alteriert gefunden.

Landolt, Arch. f. Ophth. 1872. Bd. 18.
Hirschberg, Arch. f. Augenheilk. 1879. Bd. 8.
Wagenmann, Arch. f. Ophth. 1891. Bd. 37.
Bürstenbinder, Arch. f. Ophth. 1895. Bd. 41.

Tuberkulose.

In der Retina betreffen die tuberkulösen Veränderungen die innersten Schichten. Diese sind in der Regel von dem S. 317 beschriebenen, von den Gefässwänden ausgehenden Granulationsgewebe durchsetzt, in welchem sich hier ausser lymphoiden Zellen viel epitheloide Elemente, etwas seltener und spärlicher Riesenzellen finden. Das Granulationsgewebe ersetzt teils die Nervenfaserschicht, teils verläuft es in Form der oben beschriebenen Lamellen vor der Retina, indem es mit Wucherungen der Adventitia von Netzhautgefässen, unter Durchbruch der Limitans int., kontinuierlich durch mehr oder weniger breite Züge von Granulationsgewebe zusammenhängt.

Riesenzellentuberkel sind in der Retina selten, Verkäsung scheint nur ganz ausnahmsweise vorzukommen; die Tuberkel im Granulationsgewebe sind meist rein epitheloid (Bongartz), mit

einer Hülle lymphoider Elemente umgeben. Schöbl sah, bei typischem Konglomerattuberkel der Aderhaut (mit Bacillenbefund), submiliare Tuberkel in den innersten Netzhautschichten, ausserdem kleinere »Knötchen«, welche sich im Schnitt (nach dem Autor) als Wucherungen von Endothelien, besonders der Adventitia von Arterien, Venen und Capillaren, erwiesen.

Auch Bongartz bemerkt, dass die Knötchen manchmal von der Adventitia gröberer Gefässe ausgehen.

Bei reichlicher Durchsetzung des Netzhautgewebes mit lymphocytenähnlichen kleinen Rundzellen kann, besonders wenn die Retina dabei abgelöst und stark gefaltet ist (was aber nur selten vorzukommen scheint), eine oberflächliche Aehnlichkeit mit »riesenzellenhaltigem Gliom« entstehen. Wenn man darauf achtet, dass Granulationsgewebe auch vor der Retina sich ausbreitet, was bei Gliomgewebe nie vorkommt, so wird man einen diagnostischen Irrtum schon dadurch leicht vermeiden (vgl. auch S. 255).

Ich selbst habe ausser einem unzweifelhaften Fall sowie jenem, den ich ursprünglich nicht sicher für tuberkulös hielt (cf. S. 155), noch einen Fall beobachtet, der viel Aehnlichkeit mit Netzhauttuberkulose hat, aber wegen verschiedener Umstände doch zur Vorsicht beim Stellen dieser Diagnose zu mahnen scheint. Es handelte sich um das Auge eines Diabetikers, welcher jahrelang bei verschiedenen hervorragenden Ophthalmologen in Beobachtung gestanden hatte, ohne dass Anzeichen eines Allgemeinleidens (Tuberkulose oder Lues) bemerkt werden konnten. Das Auge zeigte anfangs glaukomatöse Erscheinungen, wurde iridektomiert, worauf Iridocyklitis eintrat; dann entwickelte sich Cataracta compl., nach deren gelungener Extraktion sich der Glaskörper membranös entartet zeigte. Das Auge blieb blind, reizlos und schrumpfte. Bei der mikroskopischen Untersuchung zeigte der vordere Abschnitt abgelaufene Iridocyklitis. Im hinteren Abschnitt, auf einer Seite bis über den Aequator hinaus, fand sich schmales, lamelläres Granulationsgewebe vor der besonders in den äusseren Schichten gliös entarteten Retina, während die Chorioidea nicht wesentlich verändert erschien. An zwei Stellen, an denen das Granulationsgewebe mit grösseren Netzhautgefässen zusammenhing, dicht an der Papille und zwischen dieser und dem Aequator, sassen in demselben mehr als hirsekorngrosse, vorwiegend aus epitheloiden und grossen, spindlig aussehenden, mit blass färbbarem Kern versehenen Zellen zusammengesetzte, fast gefässlose Granulationsgeschwülste. Die neben der Papille gelegene war kuchenförmig platt, umfasste die Papille auf einer Seite und enthielt eine ganze Menge zum Teil kolossal grosser Riesenzellen

mit Ausläufern und meist wandständigen Kernen; die Riesenzellen lagen ganz unregelmässig in dem Tumor verteilt, manche, gerade die grössten, oft ganz isoliert am Rande, einige mehr neben als in dem Tumor. Die andere Neubildung hing kontinuierlich mit einer ebenfalls aus epitheloiden und, in der Peripherie, kleinen, lymphocytenartigen Zellen zusammengesetzten Wucherung der Adventitia eines grösseren Netzhautgefässes (ob Arterie oder Vene war wegen der Wandveränderung nicht zu unterscheiden) zusammen.

Diese Wucherung machte im Schnitt den Eindruck einer knötchenförmigen; Serienschnitte zeigten aber, dass es sich mindestens um ein ziemlich langgestrecktes Knötchen, um eine mehr leistenartige Wucherung handelte.

Regressive Veränderungen fehlten durchaus. Tuberkelbacillen wurden in mehr als fünfzig darauf untersuchten Schnitten nicht gefunden.

Trotzdem kann es sich natürlich auch hier um echte Tuberkulose gehandelt haben, nur muss man sich in solchem Fall gegenwärtig halten, dass man keine sichere, sondern nur eine Wahrscheinlichkeitsdiagnose stellen kann. Die Riesenzellen sind in diesem Sinne stets verdächtig, zumal wenn, wie hier, auch Fremdkörper nicht nachgewiesen werden können, auf welche ihre Bildung bezogen werden könnte. Für die Annahme von Lues ergab sich auch mikroskopisch kein Anhalt; auszuschliessen ist sie aber auch nicht. —

Die Netzhauttuberkulose ist wohl immer von anderen Augenteilen her fortgeleitet; man fand bisher stets entweder auch den vorderen Bulbusabschnitt (Iris, Ciliarkörper) oder die Aderhaut oder den Opticus tuberkulös. Die Fortpflanzung des Prozesses kann per continuitatem oder durch den Glaskörper hindurch, ohne Beteiligung der manchmal ganz normalen oder höchstens degenerativ veränderten Aderhaut, geschehen.

Schöbl, Centralbl. f. Augenheilk. 1888. Bd. 12.
Bongartz, Diss. inaug. Würzburg, 1891.
Bach, Arch. f. Augenheilk. 1894. Bd. 28.

Lues.

Ueber frische Stadien von R. syphilitica ist histologisch nichts bekannt. In den mikroskopisch untersuchten, älteren Fällen waren die Veränderungen der Retina stets mit solchen der Aderhaut vergesellschaftet und haben sich sogar meist als von diesen direkt abhängig erwiesen (Baas). Es handelt sich dabei

gewöhnlich um die gleichen Befunde, wie sie der nichtspecifischen Chorioretinitis (Gliose, Pigmentierung etc.) zu Grunde liegen, manchmal nur um einfache Atrophie und Chorioidealverwachsung der Retina in der Maculagegend, bei ausgedehnteren entzündlichen Aderhautveränderungen. Die Pigmenteinscheidung der Gefässe ist oft besonders stark ausgesprochen, doch kommt das auch bei nicht syphilitischen Chorioretinitiden vor. Von selbständig entzündlichen Veränderungen der Retina sind nur die häufig konstatierten Gefässwandveränderungen sowie von diesen abhängige Infiltrationsheerde in der Nervenfaserschicht zu erwähnen.

Die Gefässveränderungen selbst haben nichts Spezifisches; auch sind die Befunde nicht gleichartig, teils rein degenerativ, teils entzündlich, auch von sehr verschiedener Ausdehnung. Edmunds und Brailey fanden die Netzhautgefässe verschieden affiziert, besonders erwähnen sie eine Verdickung der Wand, welche durch Dissociation der Elemente, manchmal mit infiltrierenden Zellen zwischen denselben, bedingt war; Proliferation konnten sie in der Netzhaut nicht feststellen, nur Diapedese von Leukocyten. — Nettleship konstatierte Kernvermehrung in der Wand kleiner Gefässe. An Arterien war die Adventitia verdickt, manchmal hyalin, die Muscularis kaum erkennbar, so dass die Arterien nur durch die grössere Dicke von den Venen zu unterscheiden waren; um die Gefässe und in der Adventitia fand sich auch manchmal Anhäufung von Zellen, deren Kerne nicht gelappt wie Leukocytenkerne waren, und von den Kernen der Muskelzellen durch ihre intensivere Färbbarkeit sich unterschieden (junge Bindegewebszellen?). In einigen vielleicht als Venen anzusehenden Gefässen waren nur die inneren Lagen verdickt, ohne Veränderung der Adventitia. — Appel fand an Arterien ringförmige und partielle Endo- und Perivasculitis, an den Capillaren mehr ringförmige obliterierende Wucherung, an den Venen nur vereinzelt geringe entzündliche Veränderungen der Adventitia. — Uhthoff sah ausser an den kleinen Arterien auch an den kleinen Venen Infiltration der Adventitia und ihrer Umgebung. Stellenweise war die Zellanhäufung so dicht, dass das Lumen nicht mehr nachgewiesen werden konnte. — Baas fand, dass die von Pigment eingescheideten Gefässe besonders stark sklerosiert waren.

Doppelseitige gummöse Infiltration der Retina (bei Ciliarkörpergummi) hat Brixa beschrieben. Es handelte sich um eine schwere Lues hereditaria, die sich auch in der Haut, am Schädel, in Lunge, Kehlkopf und Herz manifestierte. Ophthalmoskopisch waren Glaskörpertrübungen und verschieden grosse weissliche Heerde, zwischen denen (auf einem Auge) wenig roter

Hintergrund sichtbar war, konstatiert worden. In den Netzhäuten fand Brixa folgendes: Die eine zeigte an Stäbchen-Zapfen und äusserer Körnerschicht nichts besonderes. »Zwischenkörnerschicht streckenweise aufgelockert, oedematös. Innere Körnerschicht wohlerhalten, nur wenige zerfallene Rundzellen darin. Innere retikuläre, Ganglienzellen- und Nervenfaserschicht sind fast nirgends unversehrt, indem hier eine nekrotisierende Infiltration und Exsudation stattgefunden hat. Die Stützfasern sind zumeist beträchtlich verdickt, auseinandergedrängt; die Zwischenräume zwischen ihnen mitteils fädigen, teils körnigen oder auch homogenen, mit Eosin gefärbten Massen gefüllt, wohl Fibrin und geronnenem Eiweiss. Bröckel sowie ganze Rundzellen finden sich darin in grosser Menge. Die Ganglienzellen haben zum grössten Teil ihre Kernfärbbarkeit verloren, sind an manchen Stellen an ihren Umrissen noch kenntlich, an anderen in der Infiltration und Exsudation zertrümmert und untergegangen. In der Umgebung der Papille sind die Räume zwischen den verdickten Stützfasern mit Flüssigkeit, die nur wenige Rundzellen enthält, erfüllt. Die Papille ist stark aufgelockert, die Nervenfasern auseinandergedrängt, mit einzelnen Rundzellen durchsetzt, die sich auch in der mässig verdickten Adventitia der an der Papille austretenden Gefässe vorfinden. Die zellige Infiltration geht in der Papille unmittelbar auf die benachbarte Chorioidea über, wo sie einen umschriebenen Heerd bildet.«

Auf dem anderen Auge waren die gliösen, exsudativen und degenerativen Veränderungen noch viel stärker; besonders auffallend war eine ganz plötzlich, ohne allmählichen Uebergang zur Umgebung, auftretende Verdickung der Retina auf fast das Doppelte ihrer sonstigen Breite; die verdickte Partie war »vollständig nekrotisch und durch Infiltration zertrümmert«. Auf der temporalen Seite ging die Retina vorn unter plötzlicher Verbreiterung im Glaskörper unter, welcher auch hochgradige nekrotisierende Infiltration zeigte.

Edmunds und Brailey, Ophthalm. Hosp. Reports. 1880. Bd. X, 1.
Nettleship, Ophthalm. Hosp. Reports. 1886. Bd. XI, 1.
Schöbl, Centralbl. f. Augenheilk. 1888. Bd. 12.
Uhthoff, Arch. f. Ophth. 1893. Bd. 39.
Appel, Diss. inaug. Würzburg 1894.
Bach, Arch. f. Augenheilk. 1894. Bd. 28.
Rochon-Duvigneaud, Arch. d'Ophth. 1895. Bd. 15.
Nagel, Arch. f. Augenheilk. 1898. Bd. 36.
Baas, Arch. f. Ophth. 1898. Bd. 45.
Brixa, Arch. f. Ophth. 1899. Bd. 48.

Lepra.

Die Netzhaut ist bei Lepra des inneren Auges manchmal beteiligt. Lyder Borthen erwähnt einmal, dass vor der Ora serrata »organisiertes Exsudat« (also wohl junges Bindegewebe) sich fand, welches in eine »Infiltration« der Retina überging. Bei leprösen Veränderungen der Aderhaut ist manchmal auch die Netzhaut an entsprechenden Stellen zellig infiltriert und mit Bacillen durchsetzt. Weit stärker waren die Veränderungen, die Franke und Delbanco in beiden Augen eines Leprösen (mit lepröser Iridocyklitis, s. S. 160) feststellen konnten: Die Netzhaut war in hohem Grade gliös entartet, dabei vorn durch excessive Gliawucherung enorm verdickt (stellenweise bis auf das 5—6fache der Norm) und durch die Hyperplasie gefaltet; nach hinten zu wurden die Veränderungen geringer. In dem gliösen, maschigen Gewebe lagen reichlich Bacillen, meist in dicken, rundlichen, länglichen und spindelförmigen Häufchen, seltener vereinzelt.

Borthen und Lie, Die Lepra d. Auges. Leipzig 1899.
Franke und Delbanco, Arch. f. Ophth. 1900. Bd. 50.

2. Verletzung.

Commotio retinae.

Nach Kontusion des Bulbus ohne Ruptur der Augenhäute tritt bekanntlich oft eine umschriebene weisse Netzhauttrübung vorübergehend auf. Beim Menschen ist diese nicht mikroskopisch untersucht. Experimentell fand Denig, dass die von Berlin gefundenen, zwischen Netzhaut und Aderhaut liegenden Blutungen zufällige Nebenbefunde darstellen, die oft fehlen und deren Eintreten von der Intensität der Gewalt, mit welcher der Schlag im Experiment das Auge trifft, abhängt; Faltenbildung und Abhebung der Retina ist nach Denig gleichfalls darauf zurückzuführen, sonst ist sie Kunstprodukt, hat also ebenfalls nichts mit dem typischen Bilde der Commotio retinae zu thun.

Denig konstatierte als früheste Veränderung kleine, stark lichtreflektierende »Buckel« in der Nervenfaserschicht, scheinbar der Netzhaut aufsitzend; sie sind von der hier und da eingerissenen Limitans bedeckt. Die Nervenfaserschicht dazwischen erscheint etwas verbreitert, auch noch über die Region der Buckel hinaus. »Bei starker Vergrösserung gewähren die beschriebenen Buckel das Aussehen eines Maschengewebes mit unregelmässig gestalteten und verschieden grossen Lücken.« Die unregelmässig verflochtenen Fasern des Maschenwerkes färben sich wie die normale Nervenfaserschicht, die gelblich opalescierenden, stark lichtbrechenden

Lücken nicht. Stand die Netzhauttrübung auf der Höhe der Entwickelung, so waren »die Buckel grösser, voluminöser und stärker«, dann wurden sie allmählich wieder kleiner und flacher, in späteren Stadien erschien nur noch die Nervenfaserschicht etwas verdickt, einige Tage nach Ablauf der Trübung zeigte sich die Retina wieder normal.

Gleichzeitig mit diesen Veränderungen der Nervenfaserschicht fanden sich, zwischen den Stäbchen und Zapfen eingepresst, unregelmässig gestaltete, schollige, oft kugelartige Gebilde; an manchen Stellen hingen dieselben direkt »mit einer äusserst schmalen, flächenhaften Schale zwischen Aderhaut und Netzhaut« zusammen, welche der Autor als Transsudat aus den Aderhautgefässen auffasst; auch diese Veränderungen fanden sich später nicht mehr.

Die Veränderungen der Nervenfaserschicht erklärt Denig durch Flüssigkeit, welche aus dem Glaskörper in die Nervenfaserschicht eingepresst wird, die Einlagerungen der Stäbchenschicht durch eine von dem Schlage abhängige vorübergehende Paralyse der Aderhautgefässe, durch welche ein geringes Transsudat erzeugt wird. Die schollige »Einlagerung kommt wohl dadurch zu stande, dass durch den Shock die Stäbchen- und Zapfenschicht etwas gedehnt und auseinandergezerrt wird, sodass dann nach eingetretener Gefässparalyse das Transsudat in die kleinen Lücken hineinquillt«.

Bäck konnte die Veränderungen an der Limitans nur vereinzelt finden und hielt dieselben für Kunstprodukte. Auch die glänzenden Tropfen in der Stäbchenschicht fand er in normalen Vergleichsaugen und bemerkt, dass dieselben »eine auffallende Aehnlichkeit mit Leichenveränderungen in der Netzhaut haben«. Dass derartige hyalinähnliche Tröpfchen an den verschiedensten normalen Gebilden (Epithelien, Endothelien etc.) vorkommen, ist bekannt, sie sind entweder als agonale oder als kadaveröse Veränderung aufzufassen; sie kommen aber in derselben Form auch als vitale Gebilde, z. B. als Sekretionsprodukte von Zellen, vor. Von Denig's Befunden bestätigt Bäck nur, ausser dem Fehlen der Berlin'schen Blutung, das Vorhandensein der schmalen Schicht von Transsudat zwischen Aderhaut und Netzhaut, entsprechend der Stelle der Weissfärbung; es bestand aus einer feinkörnigen und feinfädigen Masse (Müller-Formolhärtung). Die Weissfärbung der Retina führt Bäck auf eine Imbibition mit der transsudierten Flüssigkeit zurück.

Denig, Arch. f. Augenheilk. 1897. Bd. 34.
Bäck, Arch. f. Ophth. 1898. Bd. 47.

Perforierende Verletzung.

Wird die Netzhaut durchtrennt, so zeigen ihre Wundränder keine Neigung, sich zurückzuziehen. Man findet die Ränder gewöhnlich leicht gefaltet und durch Blut oder durch ein von der Aderhaut, welche immer mitverletzt ist, geliefertes Exsudat abgehoben. Die Wundränder vereinigen sich niemals wieder, die nervösen Elemente gehen hier zu Grunde, die Glia vermehrt sich etwas, doch bleiben die Ränder stets verdünnt. Sie zeigen sich später immer mit der Narbe der Aderhaut verwachsen.

Die feineren Einzelheiten kennen wir durch Tierexperimente. Die durchtrennten Nervenfasern zeigen varicöse Hypertrophie. Erst treten an den Enden der proximalen Stücke kuglige oder spindlige Verdickungen auf, später auch in ihrem weiteren Verlauf, an den Enden der distalen Stücke entsteht eine konische Verdickung; letztere ist nach Tepljaschin Ausdruck einer Proliferation der Nervenfasern, die Varicositäten einer Degeneration. Schliesslich findet man die Nervenfasern entsprechend der Verletzungsstelle aufsteigend und absteigend degeneriert, mit Verfettung oder hydropischer Degeneration der Ganglienzellen. — Schon am zweiten Tage nach der Verletzung fand Krückmann, welcher an Kaninchen, Meerschweinchen, Hunden, Katzen und Ratten operierte, am Wundrand die Körnerschichten durch Degeneration und Schwund der Elemente verschmälert, die Stäbchen und Zapfen zerfallen; dann zeigen die Müller'schen Stützzellen Mitosen, und die Adventitiazellen der Gefässe sind gewuchert, während in der Nervenfaserschicht blasige, chromatinreiche Kerne auftreten. Baquis, Tepljaschin u. A. geben an, im frühen Stadium auch in Ganglienzellen der inneren Körnerschicht Mitosen gesehen zu haben, aber immer nur Monasteren; nie wurde Kern- oder gar Zellteilung der Ganglienzellen gefunden. Die Autoren fassen denn auch, zumal gleichzeitig Fetttröpfchen in der mit einem Monaster versehenen Zelle vorkommen, die Sternbildung nicht als Vorstufe einer Kernteilung, sondern als reaktiven Vorgang auf, welcher der Degeneration vorhergeht. Krückmann hat nie Mitosen in nervösen Elementen gefunden und hält eine Verwechslung mit Kernen Müller'scher Fasern, trotz der gegenteiligen Angaben der Autoren, nicht für ausgeschlossen. — Tepljaschin beschreibt als rudimentär bleibenden proliferativen Vorgang ferner an den Stäbchen das Auftreten lang ausgezogener Gebilde, die zum Teil mit dem Chromatin des verlängerten Kernes zusammenhängen, und die der Autor mit der physiologischen Entwickelung der Stäbchen in Beziehung zu bringen sucht.

Jedenfalls gehen alle nervösen Elemente an den Wundrändern zu Grunde. Nach Krückmann nimmt die Degeneration von innen nach aussen hin ab, so das einzelne Stäbchen und Zapfen noch nach Monaten nahe dem Wundrande erhalten sein können. Die Glia wuchert, aber nie so stark, dass eine Vereinigung der Wundränder zu Stande käme; die Wundränder sind gliös verdichtet und gleichzeitig verschmälert. Nach Krückmann entwickelt sich aus den Endothelien der Capillaren und den Adventitiazellen der Gefässe Granulationsgewebe, welches mit dem aus der Aderhaut entstandenen konfluiert. Schliesslich findet man dann die Wundränder in die Narbe der Aderhaut einbezogen und mit ihr verwachsen. Tepljaschin und Krückmann geben übereinstimmend an, dass zuweilen in späteren Perioden die Innenfläche der Wunde von Endothelzellen bedeckt war.

Baquis, Ziegler's Beiträge zur allg. Path. u. path. Anat. Bd. 4.
Tepljaschin, Arch. f. Augenheilk. 1894. Bd. 28.
Krückmann, Arch. f. Ophth. 1896. Bd. 42.

3. Verhalten der Retina bei Vergiftungen.

Die Ganglienzellen der Netzhaut, besonders die Opticusganglienzellen, zeigen als Folge verschiedener Intoxikationen degenerative Veränderungen. Letztere sind oft primär, manchmal auch wohl von Gefässveränderungen abhängig. In anderen Fällen treten sie sekundär nach primären Opticusveränderungen ein. Vielfach ist die Frage nach dem primären Sitz der Veränderungen noch nicht geklärt. Birch-Hirschfeld hat die feineren Veränderungen mittels der Nissl'schen Methode untersucht; das anatomische Bild der Zelldegeneration erlaubt im allgemeinen natürlich keine Differentialdiagnose der einzelnen Vergiftungen u. s. w., sondern stellt nur die Degeneration in einem früheren Stadium und deutlicher fest als andere Methoden.

Lyssa. Falchi sah nach submeningealer Injektion von Hundswutgift beim Kaninchen hydropische Quellung der Ganglienzellen im Ganglion optici und retinae; später zeigte sich auch der Kern gequollen, schliesslich waren die Elemente verschwunden. Die betroffenen Schichten waren oedematös. Die Degeneration betraf nicht alle Zellen gleich stark, manche blieben normal.

Saturnismus. In einem Fall chronischer Bleivergiftung (mit Schrumpfniere) fand Oeller, ausser starker hyaliner Degeneration der Choriocapillaris, in der Retina Blutungen und hyaline Massen, welche er auf hyaline Degeneration roter Blutkörperchen zurückführt; Verfettungen fehlten. Auch einige Opticusganglienzellen waren hyalin entartet, mit Eosin stark färbbar. Das die hyaline Degeneration mehr auf die Bleivergiftung als auf die Nephritis zurückzuführen sei, möchte ich

nicht als sichergestellt, annehmen. Fälle von Saturnismus ohne Nephritis sind, soviel mir bekannt ist, histologisch nicht untersucht; klinisch findet man bei solchen bekanntlich Neuritis, Gefässveränderungen etc., aber keine Retinitis.

Naphthalin. Vergiftet man Kaninchen mit Naphthalin, so kommt es bekanntlich zur Entstehung kreisrunder glänzender Flecke im Augenhintergrund und zur Cataractbildung. Hess fand Vacuolen besonders in der äusseren, weniger der inneren Körner- und Ganglienzellenschicht. Die Elemente der letzteren waren schlecht färbbar. Im Bereich der Plaques zeigten sich die Pigmentepithelien abgerundet und vergrössert; das Pigment war in dicken Klumpen in der dem Plaque-Centrum zugekehrten Zellhälfte angehäuft, während die andere pigmentarm war. Wiederholt fand sich im Centrum eines Heerdes ein kleiner Krystall, dessen Natur aber nicht bestimmt werden konnte (Naphthalin hat keine charakteristische mikrochemische Reaktion). In späteren Stadien zeigten sich die Epithelien zerfallen, das Pigment frei in die Retina hinein verstreut, deren nervöse Elemente zu eigentümlichen hyalinen und scholligen Massen degeneriert waren.

Phosphor. Bei Phosphorvergiftung von Hunden und Katzen fand Usemblo hydropische Degeneration von Ganglienzellen mit starkem Netzhautoedem. (Cit. nach Tepljaschin.)

Chinin. Bei subakuter Chininvergiftung (vier Kaninchen und ein Hund) fand Birch-Hirschfeld in Uebereinstimmung mit Nuël u. A. primäre Zelldegeneration und zwar als konstante Veränderung: in der Ganglienzellenschicht feinkörnigen Zerfall der Nissl'schen Chromatinkörper und Vacuolisierung des Protoplasma, Schwellung oder Schrumpfung der Kerne, schliesslich Zerfall der Zellen, ferner feinkörnigen Zerfall der Elemente der inneren Körnerschicht. Die Gefässe zeigten sich normal. Als Beweis dafür, dass die Veränderungen nicht allein auf eine mangelhafte Blutzufuhr durch Gefässkontraktion zurückzuführen sind, sondern auch zum Teil auf direkte Giftwirkung, führt der Autor an, dass bei Versuchen, in welchen die Zelldegeneration nur durch länger dauernde Absperrung der retinalen Blutzufuhr hervorgerufen wurde, die Vacuolisierung viel geringer, die Kern- und Zellschrumpfung viel reichlicher auftrat, als bei Chininvergiftung.

Extractum filicis. In Uebereinstimmung mit Nuël's früheren und im Gegensatz zu dessen späteren Untersuchungen, welche frühzeitige, wahrscheinlich primäre Opticusveränderungen ergaben[1]), fand Birch-Hirschfeld primäre Degeneration der Ganglienzellen. Die Nissl'sche Methode zeigte Verklumpung und Schwund der Nissl'schen Körper, Kernschrumpfung und Zerfall der Ganglienzellen, feinkörnigen Zerfall und Schrumpfung von Zellen des

[1]) „Parench matöse Neuritis", vergl. Kap. XI, Intoxikationsneuritis.

Ganglion retinae unter vermehrter Färbbarkeit der Kerne (Hyperchromatose). Nuël hatte früher darauf hingewiesen, dass die Zellveränderungen schon aus dem Grunde nicht ausschliesslich von Opticusveränderungen abhängig sein könnten, weil die Degeneration der Ganglienzellen bei Filixvergiftung schon nach 8—10 Tagen, bei Opticusdurchschneidung erst nach 4—6 Wochen nachweisbar sei; Birch-Hirschfeld fand letztere aber schon nach 55 Stunden.

Alcohol. Sowohl bei experimenteller Vergiftung mit Aethyl- und Amylalcohol (Rymowitsch, cit. nach Birch-Hirschfeld), als mit Methylalcohol (bei Kaninchen und Hühnern Birch-Hirschfeld) wurde primäre Degeneration der Ganglienzellen festgestellt, noch bevor Veränderungen im Opticus nachweisbar waren. Beim Menschen sind Stadien, die so frisch waren, dass sie einen Schluss auf den primären Sitz der Veränderungen zuliessen, nicht untersucht (vgl. Kap. XI, Intoxicationsneuritis). Bei Hunden und Affen fand Birch-Hirschfeld ungleichmässig verteilte Degeneration der Opticusganglienzellen, wie bei einem Fall von Nikotinamblyopie des Menschen (s. u.).

Nikotin. Birch-Hirschfeld fand bei einem an Tabaksamplyopie mit temporaler Abblassung der Papillen leidenden Mann, ausser der Erkrankung des macularen Sehnervenbündels, über die ganze Retina in ungleichmässiger Weise verteilte Degeneration der Opticusganglienzellen, wobei zwischen degenerierten Zellen überall einzelne unveränderte nachweisbar waren. (Vgl. Kap. XI, Intoxicationsneuritis.)

Oeller, Virchow's Arch. 1881. Band 86.
Falchi, Arch. italiennes de Biologie, Band XIV und Verhandlungen d. X. intern. med. Congresses in Berlin 1890 (Bericht, Bd. IV).
Usemblo, Diss. inang. St. Petersburg 1892 (russisch; citirt nach Teplaschin, Arch. f. Augenheilk. 1884. Bd. 28.)
Nuël, Arch. d'Ophth. 1896, Bd. 16 und 1900, Bd. 20.
Birch-Hirschfeld, Arch. f. Ophth. 1900, Bd. 50. — Ib. 1901, Bd. 52 und Bd. 53. — Ib. 1902, Bd. 54.

4. Die selbständigen Veränderungen des retinalen Gefässsystems.

Angiosklerose.

Als konstante, physiologische Erscheinung ist anzusehen, dass die bindegewebigen und besonders die elastischen Elemente der Centralgefässe eine mit dem Alter des Individuums zunehmende Vermehrung erfahren; diese Vermehrung beginnt bereits in frühester Jugend und wird, ohne wesentliche Verengerung des Lumens zu erzeugen, allmählich stärker (Hertel). Da-

gegen ist die Angiosklerose, welche bei Constitutionsanomalieen, Intoxikationen oder aus unbekannten Ursachen, oft erst in höherem Lebensalter eintritt, ein pathologischer Process chronisch entzündlicher Natur. Während an den grösseren und mittleren Körpergefässen alle Wandschichten beteiligt sind, findet man in den kleinen, z. B. der Gehirnbasis und des Herzens, wesentlich nur die Intima afficiert. Die Vasa centralia und ihre Aeste, welche als kleinste Gefässe anzusehen sind, erleiden nach den Untersuchungen von Raehlmann, Michel, Reimar, Hertel im wesentlichen dieselben Veränderungen, wie sie von den »kleinen« Gefässen bekannt sind.

Diese Veränderungen bestehen in einer fleckweise und umschrieben auftretenden Wucherung des Endothels mit Neubildung von Bindegewebe und elastischen Fasern; die Neubildung ist gegen das Lumen (so lange dieses noch vorhanden ist) von einer einfachen Endothelschicht überzogen und hat ihren Sitz zwischen dieser und der Elastica interna in den Arterien, zwischen ihr und der Media in den Venen (Endarteriitis und Endophlebitis prolifera). Durch die Form der Gewebsneubildung ist das Lumen in verschiedener Weise eingeengt: Die Neubildung kann concentrisch das Lumen verkleinern oder buckelförmig in dasselbe hineinragen; oder sie erscheint auf dem Querschnitt sichelförmig, ist an einer Seite der Gefässwand besonders entwickelt, so dass das Lumen einseitig eingeengt, excentrisch verschoben wird; oder das Lumen wird spaltförmig, wenn die Wucherung an zwei gegenüberliegenden Seiten besonders mächtig ist. Durch hochgradige Proliferation wird endlich das Lumen vollständig verschlossen (Endovasculitis obliterans).

Im allgemeinen bestehen die Wucherungen aus Zellen, welche teils von den Endothelien, teils von den Bindegewebszellen der Wand herstammen. Die Zellen erscheinen auf dem Querschnitt in der Regel schmal, meist ziemlich dicht aneinander gedrängt, in Flächenansicht oder wenn sie gequollen sind (Raehlmann) mehr unregelmässig rundlich und epitheloid.

In Fällen, welche ophthalmoskopisch höchstens Gefässschlängelung und weisse Einscheidungen aufwiesen, fand Hertel durch endovasculitische Buckelbildung vorwiegend die Arterien, weniger die Venen verändert; letztere zeigten dagegen, viel stärker als die Arterien, in der Adventitia kleinzellige Infiltration, welche von hier aus bis in die Intima hinein sich verfolgen liess, sowie manchmal Faltungen der Wand, wodurch das Lumen verengt wurde. Von cadaveröser Faltenbildung unterschied sich die hier beobachtete nach Hertel dadurch, dass die Buchten zwischen den

Falten von neugebildetem Bindegewebe ausgefüllt waren. Die Veränderungen waren vor dem Eintritt der Centralgefässe in den Opticus am stärksten ausgesprochen; an den Retinalzweigen waren sie zwar gleichartig, aber viel geringer, und stärkere Buckelbildungen fehlten in den letzteren gänzlich.

Hertel hat durch die Weigert'sche Färbungsmethode die elastischen Elemente zur Darstellung gebracht und gezeigt, dass die Vermehrung derselben in den Buckeln eine geradezu kolossale ist: er fand, »dass die Buckel in der Hauptsache aus elastischen Fasern mit spärlichem bindegewebigem Zwischengewebe bestanden«. Die Elastica interna der Arterien war gespalten, aufgefasert, die Fasern wurden nach dem Gipfel der Buckel hin immer feiner und mehr durcheinder gewirrt. Dicke aufgefaserte Züge der Elastica liessen sich auch in die Media verfolgen, welche verbreitert war, gleichfalls Vermehrung der elastischen Elemente zeigte und stellenweise unter Schwund der Muskelzellen einen mehr bindegewebigen Charakter angenommen hatte. Die Adventitia war weniger verdickt, zeigte aber auch Vermehrung der elastischen Fasern. — Einmal fand Hertel bei einem relativ jugendlichen Sklerotiker stärkere entzündliche Veränderungen der Arterienwand. Letztere war von spärlichen Rundzellen, besonders aber von kernreichem Bindegewebe durchsetzt, die Schichtung dadurch zerstört, die elastischen Elemente waren stark aufgefasert und unregelmässig durcheinander gewirrt.

Viel stärker entwickelt waren die Veränderungen in den von Hummelsheim und Leber, am hochgradigsten in den von Raehlmann, v. Michel, Reimar u. A. untersuchten Fällen. Dabei handelte es sich erstens um höhere Grade von Endovasculitis prolifera obliterans, zweitens in der Adventitia um bindegewebige Wucherung, welche teils das Lumen einengte, teils nur nach aussen sich erstreckte. An den Capillaren finden sich bei so stark entwickelter Angiosklerose oft reichliche miliare Aneurysmen. Die Veränderungen betreffen bald mehr die Centralgefässe, die Arterie oder die Vene oder beide, bald mehr die Netzhautzweige. Michel beschrieb die Peri- und Endovasculitis vorzugsweise an den Retinalvenen, Raehlmann an den Arterien. In Raehlmann's Fall begann von der Teilungsstelle der Centralgefässe auf der Papille an eine tumorartige, aus grossen polygonalen und rundlichen Zellen (Endothelien) und stark lichtbrechenden (wohl elastischen) Fasern bestehende, lockere, von concentrischen Spalträumen durchsetzte Wucherung, welche sich in die Art. inferior hineinerstreckte und an beiden Zweigen derselben an einer Stelle zum totalen Verschluss des Lumens geführt hatte. Ist das neuge-

bildete Gewebe älter, so findet man es meist derber, die Zellen schmaler; dabei liegen Zellen und Fasern zur Gefässwand concentrisch geschichtet.

Thrombose und Embolie.

Verstopfung der Centralgefässe durch Thromben tritt namentlich an zwei besonders disponierten Stellen ein: erstens da, wo die Gefässe unter Umbiegung in den Sehnerven eintreten, zweitens unmittelbar hinter (cerebralwärts) der Lamina cribrosa, wo das Lumen in der Norm enger ist; ausserdem besonders an Stellen verlangsamter Cirkulation, z. B. hinter (peripher in der Richtung des Blutstroms) durch Endovasculitis prolifera entstandenen Verengerungen.

Ob nun ein in der Arterie sitzender Pfropf lokal gebildet oder eingeschwemmt ist, das ist mikroskopisch in frischen Fällen schwierig zu entscheiden, in alten so gut wie unmöglich.

Theoretisch, nach der Erfahrung an anderen Gefässen, wäre für frische Fälle folgendes zu berücksichtigen: Ein Embolus muss immer, mindestens an einer Stelle seines Umfanges, das Gefäss ganz ausfüllen, wenn er nicht gerade auf einer Teilungsstelle »reitet«; ein Thrombus kann in seiner ganzen Länge einen Teil des Lumens frei lassen, wandständig sein. — Ferner ist das Endothel unter dem Thrombus wohl immer verändert, bei einem Embolus wird es gewöhnlich intakt sein. — Es lässt sich ferner erwarten, dass der mikroskopische Bau eines frischen, lokal entstandenen Pfropfes ein anderer sein wird als der eines frisch eingeschwemmten, von einem älteren Thrombus herstammenden. Wie ein frischer Thrombus in der Centralarterie aussieht, das wissen wir nicht; die Thromben in anderen Gefässen von grösserem Kaliber bieten nach Aschoff meist ein typisches Aussehen, indem weisse, aus Blutplättchen mit einem Leukocytenmantel bestehende, knorrig verzweigte Balken einen »korallenstockförmigen« Aufbau bilden, während rote Blutkörperchen die Lücken zwischen den Balken ausfüllen; Fibrin zeigt sich zunächst an der Oberfläche der Balken, später tritt es an die Stelle der feinkörnig gewordenen Plättchen und zerfallenen Leukocyten, besonders dicht aber an die Stelle der sich auflösenden roten Blutkörperchen in den Maschen des Balkenwerkes. Zenker fand bei Thrombose von feinsten Gefässen, Uebergangsgefässen und Capillaren teils typische Plättchenthromben (ähnlich den von Aschoff beschriebenen), mit und ohne Fibrinabscheidungen, teils aber nur ausgedehnte Fibringerinnungen ohne Zusammenhäufungen von Blutplättchen. Man darf wohl erwarten, dass ein frischer Thrombus in der Centralarterie

ein ähnliches Bild zeigen wird; nur wenn die Blutsäule in ihrer normalen Zusammensetzung durch Fibrinabscheidung erstarrt, wie es z. B. nach Unterbindungen vorkommt, sonst bei cadaveröser und ähnlich bei extravasculärer Gerinnung, können die roten Blutkörperchen die Hauptmasse des Pfropfes bilden. Ein frisch eingeschwemmter Embolus wird dagegen die Struktur des Thrombus zeigen, von dem er losgerissen ist, also, wenn dieser wesentlich älter ist, fibrinöse oder hyaline Umwandlung des Balkenwerks sowie regressive Veränderungen seiner Zellen. Auf einen Embolus können sich peripher wie central Gerinnsel auflagern; Siegrist fand in einem solchen Falle, in welchem der 8 Tage alte Embolus (wie der Thrombus, von dem er herkam) im wesentlichen aus dicht aneinander gepressten roten Blutkörperchen bestand, im Embolus das Fibrin unregelmässig netzförmig, central und peripher dagegen schichtweise angeordnet. —

Danach sind die vital entstandenen Pfröpfe jedenfalls leicht von den cadaverösen Blutveränderungen zu unterscheiden. Bei letzteren sind übrigens die roten Blutkörperchen gewöhnlich als zusammenliegender Haufen von den flüssigen resp. geronnenen Bestandteilen des Blutes getrennt (Cruorbildung), indem sie sich der Schwere nach gesenkt haben, manchmal erscheinen sie ganz verbacken; auch unter dem Einfluss der Härtung können die roten Blutkörperchen, besonders wenn schon sub finem vitae Stase eingetreten war, zu einer fast homogen aussehenden Masse zusammensintern.

Bezüglich der Diagnose von Endothelveränderungen sei daran erinnert, dass das Endothel auch postmortal abgelöst sein kann. Es liegt dann gewöhnlich als zusammenhängendes Zellrohr, oft gefaltet, im Lumen. Ferner können Schrägschnitte oder Flachschnitte durch Falten Mehrschichtigkeit vortäuschen und den Ungeübten zur Annahme einer Wucherung des Endothels verführen. Auch ist in Cadaveraugen das Endothel nicht selten spurlos verschwunden. —

Thromben älteren Datums finden wir in Organisation begriffen: man sieht Züge von Zellen, welche in den Pfropf eindringen. In grösseren Gefässen stammen die Zellen zum grossen Teil von den Bindegewebszellen aus der Wandung, und von den Vasa vasorum her wachsen Gefässe in den Thrombus hinein: an den kleinen Centralgefässen scheint wesentlich das Endothel von verschiedenen Stellen der Wand her in die Masse einzuwuchern und auch ihre freie Oberfläche zu überziehen (Siegrist).

Später zeigt sich dann das Lumen durch eine solide bindegewebige Neubildung ausgefüllt. Diese kann feine Gefässe enthalten,

auch Reste von Blutpigment sowie regressiv veränderte Teile des ursprünglichen Gerinnsels (verfettete amorphe Massen, Cholestearinkrystalle) einschliessen. Im wesentlichen besteht sie aus schmalen Zellen sowie derben und feineren Bindegewebsfasern. Dabei ist das derbe Gewebe mit der Gefässwand unmittelbar verwachsen; das Endothel der letzteren ist hier verschwunden, auch die Elastica oft nur noch stückweise nachweisbar; in den ältesten Partieen ist das Gewebe meist concentrisch zur Gefässwand angeordnet und derber, in den jüngeren liegen die Zellen weniger dicht, sind mehr verästelt und liegen lockerer.

Wenn für die kleinen Centralgefässe nicht besondere Verhältnisse in Frage kommen, so müssen sich also die Zeichen der Organisation (falls nicht totaler Zerfall der Gerinnsel eingetreten ist, was bei den in Rede stehenden Thromben in den Augengefässen aber noch nicht beschrieben worden ist) in jedem einige Zeit bestehenden, etwa über eine Woche alten, vitalen Gerinnsel auch hier nachweisen lassen. Findet man in einem Fall, in welchem aus klinischen Gründen der Gefässverschluss in die Zeit vor mehreren Wochen oder gar noch früher anzusetzen war, ein Gefäss mit einer nicht organisierten Masse ausgefüllt, so kann letztere, wenn die für grössere Gefässe feststehenden Thatsachen auch für die hier vorliegenden minutiösen Verhältnisse verwertet werden dürfen, unter keinen Umständen den klinisch beobachteten Gefässverschluss veranlasst haben.

Thatsächliche Befunde von frischeren Pfröpfen der Centralgefässe liegen, ausser dem bereits S. 357 erwähnten Siegrist'schen, nicht vor.

Ich habe nur einmal Gelegenheit gehabt, eine unzweifelhaft vitale, längere Zeit bestehende Verstopfung der Art. centralis in einem ca. 4 mm langen Stück, bis an die Lamina cribrosa heranreichend, bei hämorrhagischem Glaukom zu beobachten, welches seit vielen Jahren zur absoluten Amaurose geführt hatte; klinisch war nichts näheres zu eruieren. Das Gefässlumen zeigte sich hier ausgefüllt von einer Masse, welche in den mittleren Partieen zweifellos dem von Aschoff für ältere Thromben dargestellten Bilde entsprach: sie bestand aus glänzenden, homogenen, nur hie und da noch leicht körnigen, unregelmässig geformten, breiten Balken mit sehr kleinen, meist unregelmässig spaltförmigen Zwischenräumen, welche von spärlichen, teils durch die engen Raumverhältnisse, teils durch Schrumpfung eckig gewordenen roten Blutkörperchen ausgefüllt wurden. Polynukleäre Leukocyten fanden sich in sehr geringer Zahl in den Balken und an ihnen. In einem grossen Teil des Thrombus ist die Struktur der Masse aber nicht mehr so,

dass man den Balkenaufbau noch erkennen könnte; man sieht nur breite hyaline Massen mit sehr kleinen Häufchen roter Blutkörperchen. Typisches Fibrin ist nirgends nachweisbar, Pigment höchstens in Spuren, nicht deutlich. Das Ganze ist in Organisation begriffen, indem stern- und spindelförmige und rundliche Zellen, alle mit grossen Kernen versehen, in unregelmässigen Zügen und einzeln liegend, die Masse durchbrechen. Gefässe fehlen durchaus darin. Ausserdem finden sich sowohl in der hyalinen Masse selbst als besonders am Rande derselben, zwischen ihr und der verdickten und zerfaserten Elastica interna an den Endteilen, wo der Thrombus nicht unmittelbar mit der Wand zusammenhängt, grosse, rundlich-polygonale Zellen mit körnigem Protoplasma, vom Aussehen der Fettkörnchenzellen (im Celloidinpräparat). Die Gefässwand selbst war vielfach kleinzellig infiltriert, besonders stark die Media im Bereich des Thrombus, die Grenzen zwischen den einzelnen Schichten sind verwischt, das Endothel der Intima als Schicht nicht nachweisbar.

v. Michel beschreibt die Arterienthromben ganz anders: in einem Fall, in welchem er das Bestehen desselben auf 5 Wochen veranschlagt, zeigte der Pfropf »ein nahezu gleichmässiges Aussehen, ist schmutzig gelbbraun verfärbt . . .« »Die gleichmässige, aber mässig breite Intimawucherung besteht im wesentlichen aus ziemlich dicht gefügtem und in concentrischen Zügen angeordnetem Bindegewebe und bietet eine gleichmässige, schmutzig braun-gelbe Färbung in Folge von Imbibition mit Blutfarbstoff dar.« Ein anderer Thrombus, dessen Alter v. Rindfleisch auf 1—2 Monate schätzte, bestand aus ziemlich gleichmässig aussehender schmutzig braun-gelber Masse, mit etwas streifenförmig oder schollig angeordnetem Pigment; »Kerne sind kaum noch als gefärbt und erst bei starker Vergrösserung als solche zu erkennen.« Fast ebenso sah ein anderer »Thrombus« der Centralarterie bei Stauungspapille aus.

In diesen Fällen muss man annehmen, wenn wirkliche vitale Thromben vorliegen, dass es sich um einfach regressive Veränderungen derselben ohne jede Spur einer Organisation gehandelt hat.

In allen übrigen bisher beschriebenen Fällen von Arterien-Thrombose war es zur Organisation, zur Ersetzung des Pfropfes durch Bindegewebe gekommen, wobei höchstens noch Reste des ursprünglichen Thrombus in Form amorpher Massen etc. nachweisbar waren (z. B. Fall Nuël bei einem ca. 6 Wochen alten Pfropf).

Aus den in einen soliden Bindegewebstrang umgewandelten Gefässstücken (bei Arterien) ist es unmöglich, anatomisch zu

entscheiden, ob eine Embolie oder eine Thrombose stattgefunden hatte. Ja sogar die Unterscheidung, ob das Bindegewebe durch primäre Endovasculitis obliterans oder durch sekundäre, (infolge einer Thrombose oder Embolie eingetretene und zur Organisation des Gerinnsels dienende) Endovasculitis prolifera erzeugt worden ist, kann bei so vorgerückten Stadien mikroskopisch nicht getroffen werden.

Sowohl Endophlebitis wie Endarteriitis der Centralgefässe oder ihrer retinalen Aeste, mit und ohne Thrombose, kann zu massenhaften Netzhautblutungen, der »Apoplexia sanguinea retinae« (v. Michel), führen. Alleiniger Verschluss der Art. centralis, sei es durch Thrombose, sei es durch primäre Endarteriitis obliterans, bedingt ophthalmoskopisch das Bild der sog. »Embolie der Centralarterie« (Reimar).

Embolische Verstopfungen sind jedenfalls viel seltener als die anderen Arten des Gefässverschlusses; mir scheint die embolische Natur des Prozesses nur in dem Fall von Siegrist mikroskopisch sichergestellt zu sein.

Im Opticus zeigen sich kleine Gefässe bei Verstopfung der grösseren oft collateral erweitert. Da die Centralgefässe für die Ernährung des vorderen Sehnervenendes wesentlich sind, so tritt nach Absperrung dieses Gefässgebietes eine Degeneration der Nervenfasern ein, welche sich langsam (aber, wie es scheint, in verschiedenem Tempo) aufsteigend ausbreitet (Elschnig). — In der Retina fand Siegrist bei einem erst 3 Tage alten, sonst nicht komplizierten Fall nur Abhebung der Limitans interna durch glasige, homogene und feingekörnte Kugeln und Schollen, ferner Auflockerung und seröse Durchtränkung der Nervenfaserschicht, in der Maculagegend und deren Nachbarschaft auch der Zwischenkörnerschicht. Später tritt unter Gliose Atrophie der Gehirnschicht ein, während das Neuroepithel erhalten bleibt.

Aschoff, Virchow's Arch. 1892. Bd. 130.
Elschnig, Arch. f. Augenheilk. 1892. Bd. 24.
Zenker, Ziegler's Beitr. z. path. Anat. u. allg. Path. 1895. Bd. 17.
Nuël, Arch. d'Ophth. 1896. Bd. 16.
Reimar, Arch. f. Augenheilk. 1899. Bd. 38. (1. Ueber Retinitis hämorrhagica infolge von Endarteriitis proliferans etc. — 2. Die sog. Embolie der Art. centr. ret. und ihrer Aeste.)
v. Michel, Zeitschr. f. Augenheilk. 1899. Bd. 2.
Siegrist, Arch. f. Ophth. 1900. Bd. 50.
Hertel, Arch. f. Ophth. 1901. Bd. 52.
Hummelsheim u. Leber, Arch. f. Ophth. 1901. Bd. 52.
Raehlmann, Zeitschr. f. Augenheilk. 1902. Bd. 7.

5. Netzhautablösung.

a) Allgemeines Verhalten. Die Retina kann von der Aderhaut durch Volumenvermehrung mit Faltenbildung der hinteren Schichten (Entzündung, Gliom) abgelöst sein, oder man findet hinter der Retina Flüssigkeit oder einen Aderhauttumor oder Cysticercus.

Ist das Pigmentepithel noch als Schicht vorhanden, so bleibt diese Schicht auf der Aderhaut sitzen, die Trennung erfolgt zwischen ihr und der Netzhaut.

Nach Becker kommt es auch vor, dass die Retina »wirklich in toto, d. h. nicht nur bis zur Stäbchen- und Zapfenschicht inclusive, sondern auch das genetisch zu ihr gehörige Pigmentepithel« abgelöst ist. Auch soll es gar nicht selten sein, dass das Pigment stellenweise an der Aderhaut, stellenweise an der Retina haftet. In der Diskussion zu Becker's Vortrag wurde allgemein betont, dass in der Regel die Ablösung das Pigmentepithel nicht mitbetrifft. Die Angaben sind insofern nicht ganz eindeutig, als nicht immer erkennbar ist, ob das Epithel oder nur das »Pigment« gemeint ist. Pagenstecher sagte, dass »die anatomischen Befunde, in denen das Pigment der Netzhaut anhaftet, vielleicht 1—2 pCt. aller Fälle von Netzhautablösung ausmachen«. Ebenso wie klinisch Schweigger fand er dies anatomisch nur in solchen Fällen, in denen chorioiditische Veränderungen vorhanden waren. Nach Leber's Erfahrung war in allen Fällen, »vielleicht abgesehen von geringen lokalen Ausnahmen«, das Pigmentepithel auf der Aderhaut sitzen geblieben.

Man darf wohl sagen, dass nur dann manchmal einzelne Pigmentzellen auf der abgelösten Retina vorhanden sind, wenn das Epithel vorher pathologisch verändert, gewuchert und mit der Netzhaut durch Verklebung oder durch Einwachsen nach Zerstörung von Stäbchen und Zapfen in festere Verbindung getreten war; Ablösung des Pigmentepithels in zusammenhängenden Fetzen ist aber immer als Leichenerscheinung zu deuten.

Eine scheinbare Ausnahme von der Regel, dass die Netzhaut vom Epithel abgelöst wird, bilden solche Fälle, in denen die Retina durch einen Tumor nur über diesem abgehoben erscheint, im übrigen aber anliegt. In diesen Fällen besteht eben keine Ablösung der Netzhaut von der Aderhaut, sondern ursprünglich eine Empordrängung der oberflächlichen Aderhautschichten mitsamt der Netzhaut; in den zur Untersuchung kommenden Stadien findet man die Chorioidealschichten in der Mitte von der Neubildung gewöhnlich in mehr oder weniger grosser

Ausdehnung durchbrochen und die Retina mit der Geschwulst, resp. der diese überziehenden Schwarte (cf. S. 280) verwachsen. In solchen Fällen besteht also thatsächlich nur eine Vorbucklung der Retina mitsamt dem Pigmentepithel, nicht eine Ablösung von der Aderhaut. Soweit letztere nicht durchbrochen ist, kann ihr die Netzhaut anliegen; ist letztere aber dabei abgelöst, so findet man auch hier Flüssigkeit zwischen Netzhaut und Pigmentepithel. —

Das Bild einer Netzhautablösung kann je nach der Grösse derselben ein sehr verschiedenartiges sein.

Kleine, manchmal nur mikroskopisch erkennbare Abhebungen und Frühstadien kommen namentlich im hinteren Pol (Nuël) und am vordersten Teil vor. Flache, aber ausgedehnte Ablösungen finden wir besonders bei eitriger Chorioiditis und Retinitis metastatica. Ist die Ablösung total geworden, so zieht die Retina entweder trichterförmig, mit Längsfalten versehen, von der Papille zur Ora serrata (Arlt hat das Aussehen einer solchen Retina mit dem einer Convolvulus-Blumenkrone verglichen), oder sie verläuft in Form eines Stranges gerade nach vorn, schlägt sich erst hinter der Linse seitlich um und breitet sich erst hier flächenhaft nach der Ora serrata hin aus, in der Form eines aufgespannten Schirmes. Letztere Configuration findet sich namentlich bei Iridocyklitis, wobei der vordere flächenhafte Teil der Retina mit der hinter der Linse befindlichen Schwarte zusammenhängt. Weit seltener bildet die abgelöste Netzhaut eine vom Sehnerveneintritt ausgehende dicke, knollige, tumorartige Masse, was durch excessive Faltenbildung hervorgerufen wird (Gama Pinto, Velhagen) und meist bei solchen Ablösungen vorkommt, welche in früher Kindheit entstanden sind.

In der Regel geht auch die totale Ablösung nur bis an die Ora serrata; in seltenen Fällen ist auch die Pars ciliaris retinae mit abgelöst (Velhagen).

b) Histologie. Im vordersten Teil der abgelösten Retina findet sich sehr häufig, aber nicht immer, eine mehr oder weniger ausgedehnte Ruptur; diese kann so gross sein, dass die Netzhaut auf eine weite Strecke hin von der Ora serrata abgerissen ist, wobei das hintere Ende manchmal stark umgerollt und weit nach rückwärts verlagert erscheint (Nordenson).

Hinter der Netzhaut, im subretinalen Raum, finden wir meistens eine ziemlich eiweissreiche Flüssigkeit, welche in Formol und Chromsalzlösungen locker gallertig gerinnt, bei nachfolgender Alkoholhärtung knorpelartig fest werden kann und ein durchscheinendes Aussehen darbietet, während sie bei blosser Alkoholhärtung als weisse, undurchsichtige, feinkörnige Masse gerinnt. Bei kleinen Ab-

hebungen sieht man nicht selten im gehärteten Präparat feinkörnig geronnene Massen; die ausgeschiedenen Körnchen können sich von dem nicht geronnenen flüssigen Rest trennen, der Schwere nach sich senken, sodass sie den subretinalen Raum nicht vollständig aus füllen. Da die flüssigen Teile durch die Härtungsflüssigkeiten und durch die Einbettungsmasse ersetzt werden und da man dann nicht den ganzen subretinalen Raum mit vital präformiertem Material ausgefüllt findet, so ist es in solchen Fällen oft schwierig, zu entscheiden, ob die Ablösung thatsächlich die vorgefundene Ausdehnung hatte oder ob eine Zunahme derselben durch kadaveröse oder arteficiell bei der Präparation entstandene Veränderungen stattgefunden hat (vgl. auch über kadaveröse Abhebung, S. 305).

Seltener sieht man den subretinalen Raum mit einem entzündlichen, eitrigen oder bluthaltigen Exsudat oder mit reinem Blut gefüllt. Auch im Blut können sich die corpusculären Elemente postmortal, resp. im enukleierten Auge, senken sodass sie nur in einem Teil des Raumes gefunden werden.

Der Glaskörper ist immer wesentlich verändert. Er ist stets fibrillär degeneriert (s. S. 221) oder von Blut und Exsudat durchsetzt, welches bei späteren Stadien in bindegewebiger Organisation gefunden wird (s. S. 228). Dabei ist der Glaskörper regelt mässig von der Retina abgelöst (s. S. 223). In späteren Stadien, bei totaler Ablösung, ist sein Rest oft in dem engen, röhrenförmigen Raum des Netzhauttrichters oder -Stranges als stark geschrumpfte, verdichtete, selbst ganz bindegewebige Masse nur noch mikroskopisch nachweisbar.

Bei kleinen Ablösungen der Maculagegend fand Nuël die Retina hier von Oedem und Exsudat (cf. S. 308 u. 324) durchsetzt, namentlich die Henle'sche Faserschicht; das gleiche Material sah er auch im subretinalen Raum. Die von ihm als »perifoveales Oedem« bezeichnete Veränderung sieht man nicht selten bei Retinitis albuminurica, mit leichter Abhebung der Netzhaut; Nuël konstatierte das »Oedem« auch mehrfach in Augen mit traumatischer oder idiopathischer Iridocyklitis und sagt, dass in solchen Augen die Netzhautablösung, welche man meist total findet, mit einem solchen perifovealen Oedem zu beginnen scheine. In der Mitte der abgelösten Partie waren die Stäbchen und Zapfen meist zerfallen, an den Seiten zeigten sich die Aussenglieder stark verlängert (hypertrophische Degeneration, Leber).

Starke Faltenbildung der äusseren Netzhautschichten finden wir bei den kleinen peripapillären, durch Papillenschwellung (Neuritis, Stauungspapille) bedingten Abhebungen. Hierbei sind eigentlich

nur in den Tiefen der Falten liegende Teile des Neuroepithels durch die Schwellung vom Pigmentepithel abgedrängt. —

Die abgelöste Netzhaut kann entzündliche und degenerative Veränderungen zeigen, welche schon vor der Ablösung bestanden haben, namentlich bei R. albuminurica (Gliose, Exsudation, cystoide Entartung, Pigmentierung, hineingewachsene und haften gebliebene Drusen u. a.). Jedenfalls aber treten auch regelmässig sekundär regressive, zur Atrophie der Retina führende Prozesse in der Membran auf, wenn die Ablösung einige Zeit bestand. Bei der mikroskopischen Untersuchung wurden sie nie vermisst; doch wissen wir durch die klinische Erfahrung von Heilung mit guter Funktion, dass nicht immer schwere Veränderungen Platz greifen müssen. Auch zeigt die mikroskopische Untersuchung, dass die Veränderungen bei gleich alten Ablösungen keineswegs einander entsprechen müssen; sie können sogar sehr verschieden stark entwickelt sein.

Wann diese sekundären Veränderungen beginnen, wissen wir nicht genau. Schon bei wenige Wochen alten, nicht durch sonstige Entzündungen oder Traumen etc. komplizierten Ablösungen kann man die Nervenfaser- und Ganglienzellenschicht leicht atrophisch finden; dabei fehlen zunächst immer nur vereinzelte Ganglienzellen. Die Stäbchen und Zapfen zeigen frühzeitig vielfach Quellung und Zerfall. Bei einer etwa ein halbes Jahr bestehenden spontanen Ablösung fand Nordenson in der Ganglienzellschicht nichts abnormes, die Ganglienzellen waren »vielleicht etwas weniger zahlreich«; ferner bestand mässige Gliose, an den Stäbchen Quellung der Innenglieder, Verlängerung der Aussenglieder. Auch deutliche Gliawucherung ist zu konstatieren, während in den Körnerschichten hie und da Elemente schwach färbbar oder geschwunden sind. Dabei sind die Veränderungen, gewöhnlich in von vorn nach hinten abnehmendem Grade, zwar in einem recht ausgedehnten Bezirk vorhanden, aber doch fleckweise stärker und schwächer ausgesprochen. Das ist auch bei älteren Ablösungen noch häufig zu konstatieren, sodass man selbst bei solchen noch einzelne Inseln finden kann, an denen sogar das Neuroepithel mit den Stäbchen und Zapfen intakt geblieben ist.

Erhebliche Verlängerung der Stäbchenaussenglieder (hypertrophische Degeneration Leber) wurde mehrfach beschrieben, namentlich in zwei Fällen von Nordenson; die feinen, stark verlängerten faserigen Gebilde verlaufen teils einander parallel, teils verflochten, gestreckt oder wellig, meist senkrecht zur Oberfläche, manchmal auch schräg und selbst ihr parallel. In einem Fall Nordenson's war die Schicht der fadenförmig verlängerten Aussen-

glieder »oft wellenförmig gefaltet und von der Membr. limitans externa durch tropfenförmige Bildungen abgehoben«. Ausser der Verlängerung der Aussenglieder findet man manchmal ganze Zapfen mit ihren Kernen ausserhalb der Limitans, wie das auch bei anderen Prozessen vorkommt; in einem Fall Nordenson's schien ein ganzes Büschel von vergrösserten Zapfen herausgedrängt zu sein. — Ob es sich um ein aktives Wachstum oder einen passiven Vorgang, z. B. eine Dehnung der Aussenglieder im Beginn der Ablösung (Nuël) handelt, ist nicht festgestellt.

Die Gliose zeigt die oben ausführlich geschilderten Bilder: Vermehrung der Zellen, Verdickung der Fasern, Neubildung von solchen, wodurch anfangs — zusammen mit dem Schwund nervöser Elemente der Körnerschichten — die noch vorhandenen »Körner« weiter auseinandergelegt erscheinen, während die Zwischenkörnerschicht schmaler wird, bis die gleichfalls verschmälerten Körnerschichten zu einer unregelmässigen Schicht von kernhaltigen Zellen zusammenfliessen. Die letzteren sind wohl höchstens zu einem ganz geringen Teil als Reste der ursprünglichen Körnerschichtenzellen, in der grossen Mehrzahl als gewucherte Gliazellen zu deuten. Die massenhaft neugebildeten Fasern können über die äussere wie die innere Netzhautoberfläche hinausragen. Manchmal gehen sie ohne scharfe Grenze in den fibrillär oder bindegewebig veränderten Glaskörper über. Auf der Aussenseite können ihnen hypertrophische Aussenglieder sehr ähnlich sehen, letztere sind nur durch ihre Fortsetzung in das Innenglied sicher von ihnen zu unterscheiden. Cystoide Entartung ist nicht selten, meist wohl, wenigstens teilweise, praeexistierend, und nach der Ablösung durch Atrophie, Gliose etc. vermehrt (s. S. 323). Es kann durch die cystoide Entartung zur Bildung grosser, prominierender Cysten kommen (Falchi). Gewöhnlich ist aber mit der Gliose Schrumpfung verbunden. Am stärksten und frühzeitigsten zeigt sich die Gliawucherung und Schrumpfung mit Atrophie der nervösen Elemente in der Regel an den Rändern des Risses als Folge der Kontinuitätstrennung; diese Ränder findet man daher schmal, im Schnitt meist spitz zulaufend.

Auch Bindegewebsneubildung auf der Netzhautinnenfläche findet man häufig, ebenso die zarten endothelialen Häutchen (s. S. 317).

Die Blutgefässe zeigen sich in älteren Fällen immer erheblich verändert, die Wände sind verdickt, hyalin oder sklerotisch, die Lumina verkleinert, vielfach ganz obliteriert. An und in den durch hyaline Thrombose oder einfache bindegewebige Wucherung zu soliden Strängen umgewandelten Gefässen kann man dann

Kalksalze, colloide Massen und Blut-Pigment finden. Auch ausserhalb der Gefässe sieht man in den degenerierten abgelösten Netzhäuten sehr häufig colloide, drusenartige und schollige Gebilde (cf. S. 326).

Kleinere Blutungen scheinen nicht selten zu sein. Durch grössere Hämorrhagieen kann es zu einer Spaltung der entarteten Retina kommen, man findet grosse, rundliche, mit Blut gefüllte und von Gliagewebe begrenzte Blutcysten.

Häufig findet man in Netzhäuten, in welchen die Atrophie noch nicht sehr vorgeschritten ist, die Körnerschichten, namentlich die äussere, stark gefaltet; sie können geradezu ein papilläres Aussehen darbieten. Die Innenfläche der Netzhaut ist dabei glatt. Die Faltenbildung der äusseren Schichten muss durch eine Volumenvermehrung derselben resp. eine Volumenverminderung der inneren zu stande gekommen sein, sei es, dass die Gliawucherung und Exsudation vorzugsweise in den äusseren Schichten sich abspielt, sei es, dass die inneren Schichten stärker oder schneller schrumpfen als die äusseren, so dass die Vergrösserung der letzteren nur relativ ist. Am stärksten und häufigsten ist die Faltenbildung bei Netzhautablösungen, welche aus früher Kindheit oder aus dem intrauterinen Leben datieren; bei diesen ist jedenfalls das nach der Ablösung noch weitergehende aktive Wachstum der Retina mit in Betracht zu ziehen.

Nebeneinanderliegende Falten können nun stellenweise mit einander verkleben, durch Gliawucherung verwachsen. Man findet dann im Schnittpräparat vielfach in und an Stelle der äusseren Körnerschicht cystische Bildungen, Hohlräume, deren Wand aus einer mehrfachen Lage äusserer Körner, manchmal auch noch der äusseren granulierten Schicht, gebildet wird und die gegen das Lumen hin meist von einer feinen Linie, dem Durchschnitt der Limitans externa, begrenzt erscheint (Neuroepithelcysten). In das Lumen können Aussenglieder und gewucherte Gliafasern garben- oder büschelförmig hineinragen. Gewöhnlich sieht man zahlreiche Bildungen, welche Uebergangsformen zwischen den verklebten Falten und den abgeschnürten Hohlkugeln darstellen. Die Abschnürung der ursprünglich in den tieferen Teilen der Falten gelegenen Partieen zu derartigen Gebilden erfolgt durch die Gliawucherung wohl in derselben Weise, wie bei granulierenden Prozessen in Schleimhäuten Epithelstücke durch das proliferierende Bindegewebe manchmal abgeschnürt werden. — Die im Durchschnitt als Ringe und Halbringe erscheinenden Neuroepithelstücke sind besonders bei foetaler Netzhautablösung sehr zahlreich (Pichler), sie kommen aber auch bei extrauterin im Kindesalter entstandener Ablösung häufig vor.

Bei Erwachsenen sind sie nicht so ausgebildet, hier bleibt der Prozess gewöhnlich bei Faltenbildung, eventuell mit Verklebung, stehen: daher scheint auch für das Zustandekommen der Neuroepithelcysten das aktive Wachstum der äusseren Netzhautschichten wesentlich zu sein. Vielleicht genügt beim Foetus sogar dies allein, ohne Gliawucherung, um zur Verwachsung der Falten und Ueberwucherung derselben durch die danebenliegenden Netzhautteile zu führen. —

Bei der oben erwähnten knolligen Configuration der abgelösten Retina findet man entweder die äusseren Schichten gefaltet und einen grossen Teil der Netzhautinnenfläche an neugebildetem Bindegewebe fixiert und glatt (Gama Pinto), oder es sind nicht nur die äusseren Schichten gefaltet, sondern die ganze Netzhaut, also auch die Limitans interna, ist in vielfache Falten gelegt. Dabei können auch wieder die äusseren Teile miteinander verkleben und verwachsen (Velhagen). Da bei derartigen Knäuelbildungen ein Schnitt die Retina in allen möglichen Ebenen treffen kann, so sieht man im Präparat manchmal kaum noch etwas von Netzhautstruktur, sondern nur noch ungleichmässig verteilte und gefärbte kleine, runde Kerne. So kann nicht nur makroskopisch, sondern auch mikroskopisch eine gewisse Aehnlichkeit mit Glioma exophytum hervorgerufen werden (Gama Pinto). —

Auf der Netzhautaussenfläche findet man nicht ganz selten klumpige, bindegewebige, manchmal pigmentierte Excrescenzen, deren Gefässe durch Neubildung aus Netzhautgefässen hervorgegangen sind. Es handelt sich dabei wohl in der Regel um organisierte Exsudate (cf. Fig. 80). Von sicher praeexistenten Gebilden ähnlicher Form sind Drusen des Pigmentepithels zu erwähnen, welche, in die Netzhaut eingewuchert, den Zusammenhang mit der Aderhaut verloren haben und nach der Ablösung in der Retina haften geblieben sind.

Bestanden vorher zwischen Aderhaut und Retina umschriebene, noch nicht fest organisierte Verwachsungen, so kann man diese zu lang ausgezogenen, bindegewebigen, pigmentierten Strängen umgewandelt finden, welche die Netzhaut mit der Aderhaut verbinden. Sind sie zerrissen, so sieht man ein Stück auf der Retina, das andere auf der Aderhaut. Auf letzterer können solche Gewebsmassen, wenn sie später ganz in sklerotisches Gewebe umgewandelt sind, kegelförmig mit einer breiten Basis sich erheben; auch diese eigentümliche Configuration erklärt sich wohl dadurch, dass bei der Ablösung die noch nicht feste Auflagerung zunächst mit der Retina in Zusammenhang blieb und erst allmählich durchriss. Man findet nämlich nicht selten in solchen Fällen auch auf

der korrespondierenden Stelle der Netzhaut Reste der gleichen Masse (cf. S. 245). —

c) Bei geheilter Netzhautablösung findet man bekanntlich ophthalmoskopisch oft die wiederangelegte Retina stark pigmentiert, und man sieht weisse, nicht dem Gefässverlauf folgende, manchmal etwas prominente Streifen hinter den Netzhautgefässen. Mikroskopische Untersuchungen sind sehr spärlich.

Müglich untersuchte die hinteren Abschnitte zweier Bulbi einer Frau, bei welchen das ophthalmoskopische Aussehen den Bildern entsprochen hatte, welche bei klinisch beobachteter Wiederanlegung häufig sind; in einem Auge fand sich noch eine flache Ablösung peripher. Der Prozess selbst war aber klinisch nicht beobachtet worden. Beiderseits war die sehr hochgradig namentlich in den äusseren Schichten gliös entartete, stellenweise pigmentierte, atrophische Retina mehrfach mit sklerotischen Auflagerungen der Aderhaut verwachsen, in welche gewucherte Gliafasern einstrahlten.

Ausser bindegewebigen, von Pigmentwucherung umgebenen Auflagerungen fanden sich auch auf der Netzhauthinterfläche und auf der Aderhaut Stränge, welche aus feinfaserigem, kernarmem Gewebe bestanden, und solche, welche mehr Bindegewebskerne und Längsfasern, im Innern eine homogen geronnene Masse enthielten. Diese Stränge sieht Müglich als das wesentliche Substrat der weisslichen Streifen an, welche ophthalmoskopisch die mehr normalen Teile des Hintergrundes von den stark pathologisch veränderten abgrenzten. Das Pigmentepithel war vielfach unregelmässig gewuchert, auch in die Retina eingedrungen. Die Aderhäute zeigten Reste entzündlicher Veränderungen in verschiedener Intensität: streckenweise war die Capillarschicht in derbes pigmentirtes Bindegewebe umgewandelt, in welchem nur einige weite Gefässe mit verdickten Wandungen verliefen, auch sonst zeigte sich Sklerose der Aderhautgefässe, in der Umgebung einiger grösserer bestand Anhäufung von Leukocyten. In der Aderhaut des einen Auges fand sich, ausser sklerotischem Bindegewebe, sogar ein Knochenstück.

Diese Veränderungen sind also der Art nach mit solchen identisch, welche man bei hochgradiger Chorioretinitis auch ohne Ablösung finden kann; man darf wohl sagen, dass hier die »Heilung« durch adhaesive Chorioretinitis zu Stande gekommen zu sein scheint. Wie weit aber die Veränderungen, besonders die des Aderhautstromas, als praeexistierend anzusehen sind, ist natürlich schwer zu sagen.

Heine fand in einem myopischen, an Glaukom erblindeten Auge mikroskopisch Pigmentwucherungen, Gliose und Atrophie der Netzhaut, wobei Stäbchen, Zapfen, Limitans externa und

äussere Körnerschicht völlig zu Grunde gegangen waren. Die Chorioidea war wieder sichtlich verändert. An einer Stelle zeigte sich „zwischen Pigmentepithel und Retina eine gelatinöse Masse, vermutlich der Rest eines zum grossen Teil resorbierten Exsudates oder Transsudates, . . .". Die Deutung dieses Falles als »geheilte Ablösung« scheint mir doch nicht sicher begründet. Die Erkrankung des Pigmentepithels und der äusseren Netzhautschichten kommt auch genau so in Fällen vor, in welchen keine Ablösung bestanden hatte; dass zwischen Stellen, an welchen die Aderhaut mit der Netzhaut durch Chorioretinitis verwachsen ist, die Netzhaut leicht abgehoben ist, kann häufig konstatiert werden: ob in der Verwachsung oder Verklebung und Pigmenteinwanderung aber ein Heilungsvorgang der Ablösung zu erblickt werden darf, ist mir zweifelhaft; es ist nicht auszuschliessen, dass die Verwachsung als primär und als Hindernis für eine grössere Ausdehnung der Ablösung anzusehen ist.

Einen Fall von ophthalmoskopisch beobachteter Wiederanlegung der durch Blutung abgelösten Retina haben Axenfeld und Yamashita mikroskopisch untersucht. Es ergab sich, »dass es sich um eine Wiederanlegung durch einfache Adhaesion resp. Resorption des subretinalen Blutes handelt. Nach der Stelle der Wiederanlegung hin treten an Stelle des Blutes mehr und mehr mit eisenhaltigem Pigment beladene Körnchenzellen, schliesslich liegen nur noch solche Zellen zwischen dem Pigmentepithel und der Retina, und dann legt sich letztere dem Epithel glatt an, während die Körnchenzellen grossenteils in die Netzhaut einwandern und hier um die Gefässe dichte Pigmentmäntel bilden; . . .« »Im Gebiete der Wiederanlegung waren die Neuroepithelschichten grösstenteils zu Grunde gegangen, so dass nun die Körnerschichten dem Pigmentepithel unmittelbar anlagen. Irgendwelche entzündliche Veränderungen in der Chorioidea und Retina fehlten im Gebiet der Wiederanlegung vollständig.« —

d) Die Entstehung der Netzhautablösung wird für die grosse Mehrzahl der Fälle auf primäre Volumenverminderung des Glaskörpers (durch Ausfliessen oder durch Schrumpfung und Ablösung bei fibrillärer und bindegewebiger Degeneration) zurückgeführt (Leber, Nordenson). Dabei soll die zunächst zwischen Retina und Glaskörper angesammelte »subhyaloide« Flüssigkeit durch den Netzhautriss hinter die Retina gelangen und sie von der Aderhaut ablösen. Oder es soll ein direkter Zug durch den veränderten Glaskörper resp. schrumpfendes Bindegewebe erfolgen. Für einen kleinen Teil der Fälle kommt, allein oder daneben,

die direkte Abdrängung der Retina von der Aderhaut (Tumoren, Cysticercus, Exsudat, Blut) in Frage.

Raehlmann nimmt zwar auch eine primäre Veränderung des Glaskörpers an, bei welcher diffusible Stoffe in ihm angehäuft werden; die Ablösung der Retina geschieht aber durch ein aus den Aderhautgefässen stammendes Transsudat oder Exsudat, für welches durch Diffusion (zwischen dem wasserreichen, eiweissärmeren Glaskörper und dem eiweissreicheren Transsudat) unter Verminderung des Glaskörpervolumens Platz geschaffen wird; den Netzhautriss hielt er für sekundär, bei rascher Diffusion entstanden, bei welcher die Retina wie eine Blase durch die in den Glaskörper strömende Flüssigkeit gespannt wird und schliesslich einreisst. Eine anatomische Stütze für seine Anschauung, dass die Diffusion durch die Retina hindurchgeht, sieht Raehlmann namentlich auch darin, dass oft, besonders auch neben dem Rande des abgelösten Netzhautteiles, in der anliegenden Retina sich zahlreiche Hohlräume finden, welche er als Ausdruck der Flüssigkeitsdurchströmung betrachtet.

Nuël nimmt an, dass die Exsudation und das Oedem der Maculagegend für manche Fälle wesentlich sei, indem (eventuell nach Ruptur bei cystoider Entartung, aber auch ohne Riss) von hier aus Flüssigkeit hinter die Netzhaut gelange (cf. S. 324).

Auf Grund eines merkwürdigen Befundes glaubt er auch einer Retraktion der Netzhautgefässe eine ursächliche Rolle zusprechen zu sollen. Er fand nämlich in einem vor 6 Wochen verletzten Auge mit beginnender Eiterung die Wände der Netzhautgefässe kleinzellig infiltriert, die Arterien erschienen aus dem Niveau der Retina nach dem Glaskörper zu hinausgedrängt, wobei entlang diesen Arterien die Netzhaut in Falten abgehoben war. Der Glaskörper war auch hier fibrillär degeneriert und stark geschrumpft. Nuël nimmt für diesen Fall an, dass die Arterien durch die Infiltration und Verdichtung der Wand an Ausdehnungsfähigkeit eingebüsst hätten und nun sich zu strecken suchten, nach Art der Sehne eines gespannten Bogens, wobei sie sich nach innen verlagern. In ähnlicher Weise hatte auch Goldzieher in zwei Fällen von Opticustumoren mikroskopisch kleine, faltenartige Netzhautablösungen als Folge des Zuges zu erklären versucht, »der durch die Schlängelung der gestauten Venen ausgeübt wird.« Hier traten gerade die Venen aus dem Netzhautniveau varixartig gegen den Glaskörper heraus.

Goldzieher, Arch. f. Ophth. 1873. Bd. 19, Abt. 3, S. 138.
Gama Pinto, Untersuchungen über intraoc. Tumoren. Wiesbaden. 1886.
Nordenson, Die Netzhautablösung. Wiesbaden. 1887.

Becker, 20. Versammlung d. Ophth. Ges. Heidelberg 1889 (Discussion: Leber. Pagenstecher).
Müglich. Diss. inaug. Marburg 1891.
Raehlmann, Arch. f. Augenheilk. 1893. Bd. 27.
Falchi, Arch. f. Ophth. 1895. Bd. 41.
Nuël, Arch. d'Ophth. 1896. Bd. 16.
Heine, Arch. f. Augenheilk. 1899. Bd. 38.
Pichler, Zeitschr. f. Augenheilk. 1900. Bd. 13.
Velhagen, Arch. f. Ophth. 1900. Bd. 49.
Axenfeld und Yamashita, 28. Vers. d. Ophth. Ges. Heidelberg 1900.

Netzhautablösung durch Cysticercus.

Beim subretinalen, resp. durch die Retina in den Glaskörper eingedrungenen Cysticercus sind die histologischen Verhältnisse der Netzhaut-Ablösung durch die entzündlichen und reaktiven Vorgänge kompliziert, welche der Parasit hervorgerufen hat. So findet man manchmal eitrige Iridochorioretinitis. Diese entsteht höchstwahrscheinlich nicht durch die Stoffwechselprodukte des Parasiten; da diese doch wahrscheinlich immer gleicher Natur sind, müsste die eitrige Entzündung regelmässig eintreten, während sie nur selten beobachtet wird (Leber). Nach Leber wird durch die Ansiedlung der Finne ein Locus minoris resistentiae geschaffen, der Boden für die Ansiedlung und Vermehrung von Eiterkokken in günstiger Weise vorbereitet. Die Wanderung und Ansiedlung des Cysticercus löst aber auch nichteitrige entzündliche Vorgänge aus, welche alle Teile des Bulbus betreffen können. Die Blasen können durch neugebildetes Bindegewebe ganz eingekapselt sein. Dolina fand an der Stelle des ursprünglichen Sitzes schwartiges Gewebe in der Aderhaut, in welches hinein ein grosses Ciliargefäss verfolgt werden konnte; durch dieses Gefäss war der Wurm wahrscheinlich ins Auge gelangt. In dem die Netzhautinnenfläche überziehenden Granulationsgewebe fand Dolina zahlreiche Riesenzellen, in anderen Fällen (Weiss, Schröder, Wagenmann) wurden auch um die Blasenmembran herum zahlreiche Riesenzellen gefunden; aus diesem Befund eines riesenzellenhaltigen Granulationsgewebes darf selbstverständlich nicht auf Tuberkulose geschlossen werden. Die Entstehung der Riesenzellen ist jedenfalls auf eine Fremdkörperwirkung der Finne zurückzuführen; dass letztere dabei abgestorben sein muss, ist nach den Befunden bei Hirncysticerken (Askanazy) wohl nicht notwendig.

Die Cysticerkenmembran ist bekanntlich eine Chitinhaut, welche mikroskopisch eine zarte konzentrische Streifung zeigt. Schon aus diesem eigentümlichen Aussehen der Cystenmembran

kann man die Diagnose stellen. Oft wird man auch noch Scolices. Saugnäpfe etc. finden.

Ist der Cysticercus abgestorben, so kann es zu Kalkablagerungen kommen; so sah Dolina grobe, geschichtete Konkretionen von bräunlicher Farbe.

Weiss, Arch. f. Ophth. 1877. Bd. 23.
Schröder, Arch. f. Ophth. 1889. Bd. 35.
Wagenmann, Arch. f. Ophth. 1891. Bd. 37.
Dolina, Ziegler's Beiträge z. path. Anat. u. allg. Path. 1889. Bd. 5.
Askanazy, Deutsche med. Wochenschr. 1902. Bd. 28. No. 24.

6. Netzhautbefunde bei Glaukom.

Bei Glaukom ist die Retina in der Regel nicht in charakteristischer Weise verändert; in vorgeschrittenen Fällen ist sie gliös und atrophisch, bei hämorrhagischem Glaukom zeigt sie meist hochgradige endo- und perivasculitische Veränderungen. Einen eigentümlichen Befund an den Stäbchen und Zapfen hat Berenstein bei chronisch-entzündlichem, v. Hippel bei akutem Glaukom erhoben: Die Aussenglieder zeigten sich stark verbogen. Die Verbiegung wird von beiden Autoren als Druckwirkung aufgefasst. In dem Fall Berenstein's (Iridocyklitis, Netzhaut gliös und ziemlich atrophisch) waren die Veränderungen ungleichmässig über die ganze Retina verteilt. Besonders in der Aequatorgegend lagen die Stäbchen und Zapfen, ganz platt zusammengedrückt, fast parallel der Oberfläche; die äusseren Enden waren verdickt und kolbig angeschwollen. Am hinteren Pol zeigten sie stellenweise nur einen wellenförmigen Verlauf. Hier und da fanden sich auch Uebergangsbilder zu mehr senkrecht stehenden Elementen. Manchmal sind sie dicht aneinandergedrängt. Dicht an der Ora serrata, in der Fovea und in der Umgebung der Macula sind sie völlig geschwunden.

Bei dem akuten Glaukom v. Hippel's waren die Stäbchen und Zapfenaussenglieder im hinteren Bulbusabschnitt beiderseits von der Fovea und nasal von der Papille umgebogen, und zwar die nasal von der Fovea gelegenen nasalwärts, die temporal liegenden temporalwärts.

Leichenerscheinungen kommen hier nicht in Frage, die Retina war vorzüglich konserviert. Im Fall Berenstein's könnte man eher daran denken; der Autor möchte dies aber nicht annehmen, da der Bulbus unmittelbar nach der Enukleation in Formol gelegt wurde.

Berenstein, Arch. f. Ophth. 1900. Bd. 51.
v. Hippel, Arch. f. Ophth. 1901. Bd. 52.

7. Tumoren.

a) Primäre Geschwülste.

Cysten.

Abgesehen von den aus cystoider Degeneration des vordersten Netzhautabschnittes im Senium hervorgehenden Blasenbildungen (Kuhnt, s. S. 304) kommen tumorartige Cysten nur in der abgelösten Retina vor.

Man kann zwei Arten der Cystenbildung unterscheiden. Entweder liegt der Hohlraum in der Retina selbst; die Wand ist dann allseitig von Netzhaut-, resp. von Gliagewebe umgeben, der Inhalt ist eiweisshaltige Flüssigkeit oder Fibrin oder geronnene, schollige Masse oder Blut: diese Cysten sind unter dem Einfluss von Exsudation vergrösserte, durch Gliose (s. S. 314) entstandene Bildungen (Falchi) und als weiterentwickelte Stadien jener bei der »cystoiden Degeneration« (s. S. 323) auftretenden Hohlräume aufzufassen. — Oder aber die cystische Bildung ist nicht innerhalb der Netzhaut gelegen; vielmehr findet man auf der Netzhautinnenfläche Bindegewebe, mit welchem die Retina grösstenteils verwachsen ist, und von welchem sie sich an der Stelle der Cyste als mehr oder weniger kuglig ausgedehnte Falte erhebt. Hier besteht also ein Teil der Wand aus Bindegewebe, der grössere aus der blasenartig ausgedehnten Netzhaut. Der Inhalt ist hier in der Regel Blut, resp. dessen Derivate. Hier handelt es sich also nicht um echte Cysten in der Retina, sondern um cystoide Ausdehnung von fixierten Falten.

Beide Formen bilden auf der Aussenseite der abgelösten Netzhaut prominierende, manchmal mehr als kirschkerngrosse, oft in mehrfacher Zahl vorhandene Blasen.

Greeff, Arch. f. Augenheilk. 1892. Bd. 25.
Falchi, Arch. f. Ophth. 1895. Bd. 41.

Gliom.

Das ausgebildete Gliom erscheint im frisch aufgeschnittenen Auge als weissgelbliche, weiche, hirnsubstanzähnliche (»Markschwamm«), oft stellenweis geradezu breiig zerfliessliche (und dann milchig oder eiterähnlich aussehende) Masse. Stellen beginnender oder wenig vorgeschrittener Tumorentwicklung stellen sich als flache, über grössere Strecken ausgedehnte oder als mehr umschriebene bis knötchenförmige Verdickungen dar; die letzteren können sogar unter der Form miliarer Tuberkel über die Netzhauthinterfläche hervorragen, so dass sie ihr scheinbar aufsitzen.

Weitere Unterschiede im Aussehen werden dadurch bedingt, dass die Geschwulst entweder aus der Retina nach innen in den Glaskörperraum (Glioma endophytum) oder nach aussen in den subretinalen Raum (Glioma exophytum) wächst; doch soll mit diesen beiden Bezeichnungen nichts darüber ausgesagt werden, in welchen Schichten, ob in den äusseren oder inneren, die Geschwulst entstanden ist (Hirschberg).

Bei Glioma exophytum ist die Retina immer abgelöst, bei dem nach innen gewachsenen liegt sie, auch wenn sie zum grossen Teil in Tumormasse aufgegangen ist, meist an: von diesem Verhalten können weitere Differenzen in der Ausbreitungsweise der Geschwulstzellen abhängig sein (Hirschberg).

1. Allgemeiner Bau.

Die kleinen, ganz innerhalb der Retina gelegenen Knötchen, welche sich durch die dichtere Lagerung der Zellen schon bei schwacher Vergrösserung von den umgebenden Netzhautelementen der Körnerschichten abheben und in allen Schichten, bald eine, bald mehrere durchsetzend, gefunden werden, sind gefässlos.

Fig. 88.

Kleinste Gliomknötchen in der Retina. 1 Aeussere Körnerschicht. — 2 Innere Körnerschicht. — Häm. Eos. — V. = 50.

(Fig. 88.) Erst in einem etwas späteren Stadium, wenn die Geschwulst resp. die einzelnen Geschwülste aus der Retina herauswachsen, finden wir Gefässe darin. Dabei besteht eine innige Beziehung zwischen diesen neugebildeten Gefässen und den Gliom-

zellen, indem letztere sich um die Gefässe und ihre Verzweigungen herum entwickeln, sodass ein sehr auffallender, dendritischer, für das intraoculare Gliom typischer Aufbau resultiert: die Geschwulst besteht aus Läppchen, in deren Centrum jedesmal ein Gefäss verläuft. Beim weiteren Wachstum des Tumors finden wir konstant ausgedehnte Degeneration der Tumorzellen (s. u.). Je weiter diese vorgeschritten ist, um so auffälliger tritt die Läppchenstruktur an den lebensfrischen Teilen hervor, da die Degeneration immer an der Peripherie der einzelnen Läppchen beginnt. Man findet regelmässig auch wenn regressive Veränderungen grösseren

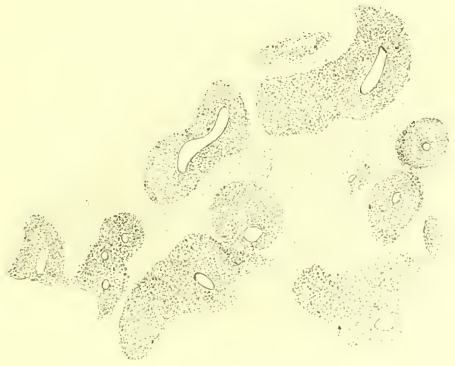

Fig. 89.

Gliomgefässe, mit einem Mantel von Tumorzellen umgeben. Man sieht Schräg- und Querschnitte durch Läppchen. Die peripherste Schicht erscheint an einigen dunkler; hier haben sich die Kerne der peripherstен, in Degeneration begriffenen Zellen intensiver gefärbt. Zwischen den Läppchen nekrotische Masse. — v. Gieson. — V. = 50.

Umfanges noch fehlen, die peripherstен Zellschichten deutlich von der Hauptmasse dadurch unterschieden, dass in ihnen die Kerne kleiner und intensiver färbbar sind; diese Kernveränderung ist ein Zeichen der beginnenden Zelldegeneration. Ist diese nun im weiteren Verlauf stärker geworden, so finden wir in der nekrotischen Masse die lebensfrischen Zellen mantelförmig die Gefässe umkleidend, wodurch der Läppchenaufbau noch deutlicher in die Augen fällt. (Fig. 89.)

Bei noch weiterer Entwicklung finden wir schliesslich oft nur noch Gefässe von einer schmalen Schicht lebensfrischer Tumorzellen umgeben, die Hauptmasse nekrotisch. Dabei ist die Grenze der abgestorbenen Teile gegen die andern meist eine ziemlich

scharfe, der Uebergang vollzieht sich in ganz wenigen Zellschichten, oft, und zwar gerade bei ausgedehnter Degeneration fehlt ein solcher Uebergang durchaus, die lebensfrischen Elemente stossen direkt an die nekrotischen Partieen an (vgl. Fig. 91). Solche Bilder sind jedenfalls mit Wintersteiner so zu deuten, dass junge Geschwulstteile in die alten abgestorbenen hineinwachsen, d. h. dass von den Tumorelementen, welche unmittelbar an den Gefässen gelegen und von der Degeneration verschont geblieben sind, wieder eine Zellneubildung in die Umgebung hinein stattfindet. Bekanntlich findet man ähnliche Bilder auch bei anderen Tumoren, z. B. Sarkomen, welche von manchen wegen der Beziehung der gut erhaltenen Zellen zu den Gefässen als »perivaskuläre Sarkome« bezeichnet werden (cf. S. 285).

2. Zellformen.

a) Die Hauptmasse der Tumorzellen besteht aus kleinen Elementen mit rundem Kern und sehr schmalem Protoplasmaleib. Die Zellen sind rundlich, unregelmässig oder auch etwas polygonal, manchmal sieht man feine Fortsätze von ihnen ausgehen. Leber wies schon 1877 auf die Aehnlichkeit dieser Gliomzellen mit den gliösen Deiters'schen Spinnenzellen des Gehirns hin. Greeff hat mit der Golgi'schen Methode für mehrere Fälle nachgewiesen, dass der grösste Teil der kleinen Gliomzellen aus solchen Spinnenzellen besteht, und zwar besonders aus sehr zarten Gebilden, wie sie als charakteristisch für die embryonale Form mancher Gliazellen, z. B. im Sehnerven, angesehen werden. Zu ähnlichen Resultaten gelangte Hertel; er fand die Tumorzellen aber vielgestaltiger als die im Opticus, auch zeigten die Ausläufer sehr oft feine knotige Anschwellungen.

Diese Zellen können ihre Gestalt ändern. Wo sie einer Fläche aufsitzen (Aderhaut, Iris, Gefässwände) zeigen sie manchmal eine höhere, cylindrische Form: die tieferen Zelllagen können aus typischen Cylinderzellen bestehen, während die peripheren Zellen wie gewöhnlich rund sind (Wintersteiner). Eine ausgesprochene Formänderung nehmen die Zellen ferner an, wenn sie in engen Gewebsspalten dicht gedrängt wuchern (Cornea, Aderhaut, Sklera); sie erscheinen dann ausgesprochen länglich, selbst spindelförmig.

b) In meist viel geringerer Menge finden sich zwischen den kleinen Elementen grössere Zellen mit langen und verzweigten Ausläufern. Gama Pinto war zweifelhaft, ob es sich um Gliazellen oder um Ganglienzellen handele. Winter-

steiner und Greeff halten sie für Ganglienzellen; nach dem letztgenannten Autor ist meist auch ein schlanker, nicht verzweigter oft mit knotigen Verdickungen versehener »Nervenfortsatz« zu erkennen. Mir scheint eine Unterscheidung zwischen hypertrophischen Gliazellen und Ganglienzellen schon sehr schwierig, wenn die Zelle mit allen ihren Bestandteilen sichtbar ist; bei Gliose des Opticus und des Centralnervensystems kann man sich leicht davon überzeugen, dass die Gliazellen, deren Leib und Fortsätze man unter normalen Verhältnissen kaum bemerkt, sehr gross werden und deutlich die Ausläufer erkennen lassen (vgl. Fig. 97, S. 419). Die Chromsilberimprägnation dürfte zur Unterscheidung zwischen Ganglien- und Gliazellen unter pathologischen Verhältnissen wenig geeignet sein, da sie eben nur die äussere Form erkennen lässt, welche gerade hier nicht entscheidend ist; ob die mit Varicositäten versehenen Fortsätze, wie unter normalen Verhältnissen, auch hier nur an Ganglienzellen vorkommen, weiss ich nicht; jedenfalls zeigt auch die pathologisch vergrösserte Gliazelle manchmal einen besonders langen Fortsatz. Sicher würde voraussichtlich die Unterscheidung durch die Nissl'sche Methode gelingen wenn man die Nissl'schen Chromatinkörper im Protoplasma nachweisen könnte, so würde dies die Zellen als Ganglienzellen charakterisieren. Dabei wäre nur noch darauf zu achten, ob diese Zellen auch wirklich Elemente des Tumors sind, nicht etwa Reste der präformierten Netzhautganglienzellen: selbst bei vorgeschrittenem Gliom können sich nämlich vereinzelte Reste der Retina ohne wesentliche Strukturänderung auffallend lange erhalten.

Die Frage, ob diese grossen ganglienzellähnlichen Elemente in der Mehrzahl oder gar alle wirklich Ganglienzellen sind, oder ob nicht ein Teil oder die meisten von ihnen als hypertrophische Gliazellen aufgefasst werden müssen, scheint mir durch die bisherigen Untersuchungen noch nicht genügend geklärt zu sein.

Greeff unterscheidet nach seinen Untersuchungen mit der Golgi'schen Imprägnationsmethode drei Typen der »Ganglienzellen«: den »riesigen«, den »mittleren« und den »kleinen Typus«. Der letztgenannte umfasst Gebilde, welche sich nach der Silberimprägnation teils als Fäden mit ovalen, zellenartigen Anschwellungen teils als kleine rundliche oder eckige, zellartige Körper mit spärlichen Fortsätzen dastellen. Alle diese Formen haben Aehnlichkeit mit embryonalen Ganglienzellen: das jüngste Stadium würde durch kleine Zellen vertreten werden, welche nur nach einer Seite hin einen Fortsatz aussenden; eine höhere Entwickelungsstufe würden

die bipolaren Zellen darstellen; schliesslich bekommen diese dann weitere seitliche Fortsätze. — Greeff glaubt, »dass diese Zellen die Entwicklungsformen nervöser Zellen darstellen. In der That gleichen sie ganz den embryonalen Zellen, wie sie Cajal als erste Anlagen in der Netzhaut abbildet.« Hertel konnte nur die Ganglienzellen des mittleren, nicht die des »riesigen« und des »kleinen« Typus nachweisen. Er konnte sich nicht davon überzeugen, dass die mit Anschwellungen versehenen Fäden »etwas anderes sein sollten, als zufällig von ihrem Centrum getrennte Gliafasern, die ja, wie schon erwähnt, derartige Verdickungen aufweisen«.

c) Ausser den kleinen und den grösseren ganglienzellenähnlichen Gebilden kommen dann noch als nebensächliche Elemente grosse rundliche, mit vielen Kernen oder Kerntrümmern vollgestopfte Riesenzellen vor. Diese dürfen nicht mit querdurchschnittenen, durch Zellwucherung obliterierten Capillaren verwechselt werden, mit welchen sie grosse Aehnlichkeit haben können (vgl. Fig. 90). Ferner findet man Leukocyten, welche Zerfallsprodukte und Pigment aufgenommen haben; von Leukocyten gewöhnlicher Grösse bis zu Riesenzellen kommen alle Uebergänge zur Erscheinung (Wintersteiner).

Fig. 90.

Rosetten und Spiralfiguren aus einem Glioma retinae. Die innere Begrenzungslinie folgt genau den Zellenden. Im Lumen stellenweise zarte hyaline Massen. Bei *a* Querschnitt durch eine Capillare, welche durch Endothelwucherung verschlossen ist; in der Abbildung sind die spärlichen roten Blutkörperchen, welche meist dicht aneinandergepresst zwischen den Zellen im Präparat zu erkennen sind, nicht deutlich. Das Gefäss ist durch eine feine, aber deutliche strukturlose Membran nach aussen abgegrenzt. Die kleinen, stärker gefärbten Bröckel zwischen den unregelmässig geformten, vielfach eckigen Tumorelementen (welche letzteren in der Umgebung der Rosetten etc. häufig vorkommen) sind wohl als Kerntrümmer zu deuten. An der abgebildeten Stelle finden sich zufällig nur zwei Mitosen; diese sind in der Regel an solchen Stellen viel zahlreicher. — Alauncarmin. — V. = 240.

d) Endlich finden sich in vielen Gliomen, aber nicht in der Mehrzahl, eigentümliche Zellformationen, welche, gelegentlich schon von früheren Beobachtern bemerkt, erst durch Wintersteiner eine eingehende Würdigung erfahren haben (Rosetten). Sie stellen sich im Schnitt dar als Ringe, Halbringe oder spiralige Bögen, welche aus einer Reihe etwas unregelmässig cylindrischer oder rübenförmiger, manchmal auch mehr cubischer, epithelial

angeordneter Zellen bestehen (Fig. 90). Der distale Teil des Zelleibes ist breiter, oft keulenförmig aufgetrieben; in diesem liegen die länglichen Kerne. Nach dem Lumen zu verschmälern sich die Zellen und hören hier mit einem ganz scharfen Saum wie abgestutzt auf. Diesen Saum beschrieb Wintersteiner als Querschnitt einer Membran, über welche die Zellenden etwas hinausragen, und deutete ihn als Limitans externa, die Zellen als embryonale Stäbchen-Zapfenzellen, die hellen, über die scharfe Linie hinausragenden Stücke als rudimentäre Stäbchen und Zapfen. Ich selbst gewann an dünnen Glycerinpräparaten den Eindruck, dass die »Membran« nur der Ausdruck eines scharfen Contours ist, welcher den Zellenden genau folgt, sodass die scharfgezeichnete Linie da, wo die Zellen ungleichmässig lang sind, auch genau in kleinen Bogenlinien die Zellen begrenzt (Fig. 90); im Lumen sieht man oft hyaline Tröpfchen und Schollen, welche in Balsampräparaten, besonders in nicht ganz dünnen Schnitten, wenn sie der Begrenzungslinie anliegen, leicht eine Verlängerung der Zellen über diese letztere hinaus vortäuschen können. Die cylindrischen Zellen enthalten gewöhnlich reichlich Mitosen; ebenso die in ihrer Umgebung gelegenen Zellen, welche, ebenso wie ihre Kerne, oft eine auffallend eckige, prismatische oder unregelmässig rübenförmige Gestalt aufweisen (Fig. 90).

Da man niemals Bilder erhält, welche als Längsschnitte durch Schläuche gedeutet werden könnten, so schloss Wintersteiner mit Recht, dass es sich um kugelschalenähnliche Bildungen handelt, deren Ränder einwärts gerollt sind; die längeren, schwächer gekrümmten Formen würden nur gewissermaassen weiter aufgebogene Gebilde gleicher Art darstellen.

Diese »Rosetten« oder »Spiralfiguren« können sich in allen Teilen der Geschwulst finden, sowohl in ganz kleinen, noch in einzelnen Netzhautschichten gelegenen Knötchen als auch in choroidalen und extraocularen Metastasen. Vielfach fehlen sie ganz, manchmal finden sie sich nur vereinzelt, in anderen Fällen sind grosse Teile der Geschwulst fast ausschliesslich aus ihnen zusammengesetzt. Es kommt sogar vor, dass ein Gliom, welches nur aus einem einzigen, von einer dicht an der Papille gelegenen Netzhautpartie in den Glaskörperraum hineingewachsenen Knoten besteht, fast ausschliesslich aus solchen Rosetten sich zusammengesetzt zeigt; die aus Rosetten bestehenden Geschwulstläppchen können dabei um die Gefässe herum mantelförmig in ganz derselben Weise angeordnet sein, wie sonst die aus den kleinen typischen Gliomzellen bestehenden. Die Rosetten dürfen nicht mit den oben er-

wähnten cylindrischen Tumorzellen verwechselt werden, welche den Gefässwänden manchmal aufsitzen.

3. Stroma.

Die sehr spärlich erscheinende Intercellularsubstanz wird als glasig oder amorph feinkörnig, im gehärteten Präparat manchmal auch als feinnetzförmig beschrieben. Nach Wintersteiner sind die Tumorzellen ohne wesentliches Stroma dicht aneinander gelagert; wo eine spärliche faserige Zwischensubstanz vorhanden zu sein schien, konnte festgestellt werden, dass diese nur durch die Zellfortsätze gebildet wurde. Die Golgi'sche Methode zeigte (Greeff, Hertel), dass die büschelförmigen Zellfortsätze sich zu einem dichten Fasergewirr durchflechten, ohne Anastomosen mit einander einzugehen, dass sie sich demnach darin ebenso verhalten, wie die normalen Gliazellen. Die Weigert'sche Neurogliafärbung versagte bisher beim Gliom (Hertel) ebenso wie bei der Netzhaut; die Benda'sche Modifikation, welche im Opticus ausgezeichnete Resultate giebt und, unter pathologischen Verhältnissen, sehr schön die Gliafasern in Zusammenhang mit den Zellleibern zeigt, konnte ich wegen Mangel an geeignetem Material bei Gliomen nicht versuchen.

Das Stroma wird also im wesentlichen nur aus den Gefässen gebildet. Diese sind in dem intraokularen Tumor nicht sehr reichlich, namentlich fehlen kapillare Netze durchaus (Wintersteiner). Grössere Gefässkonvolute fand Wintersteiner nur in den vordersten Abschnitten, dicht hinter der Linse; er möchte sie als Reste des embryonalen Gefässsystems auffassen. Treitel hatte diese Gefässe überhaupt als persistierende Glaskörpergefässe angesprochen. Die Gefässe zeigen häufige Kaliberschwankungen und bestehen aus einem einfachen Endothelrohr mit meist dünner, bindegewebiger Hülle, in welcher sich Fasern und längliche platte Zellen nachweisen lassen. Nur an den Stellen, an welchen die Tumorgefässe aus den präformierten Netzhautgefässen hervorgehen, findet man auch in geringer Ausdehnung ein Stückchen Muscularis.

4. Degenerative Veränderungen.

Typisch für den intraokularen Tumor ist, dass frühzeitig regressive Veränderungen eintreten; selbst kleine, etwa erbsengrosse Geschwülstchen findet man nicht frei von degenerierten Bezirken. Die Ursache für das auffallend frühzeitige Absterben von Elementen wird wesentlich in der Einwirkung des intraokularen Druckes gesucht (Greeff, Wintersteiner), da in extraokularen Tumoren

die Degenerationen bei weitem nicht so ausgedehnt sind wie in intrabulbären.

Die regressiven Veränderungen finden wir an den Tumorzellen und an den Gefässen.

Am häufigsten tritt Verfettung der Zellen ein, welche am Rande der Läppchen beginnt und nach dem centralen Gefäss zu fortschreitet: Der Zellkern enthält Vacuolen, das Chromatin erscheint unregelmässig zerklüftet, und die Bröckel sind zunächst oft intensiv färbbar, so dass die Kernreste den Kernen polynukleärer Leukocyten ähnlich werden; die Zellen sieht man gleichzeitig mit Fetttropfen gefüllt. Sind sie zerfallen, so finden wir mitunter Fettkörnchenzellen, Wanderzellen, welche das Fett in sich aufnehmen. Ausgedehnte Verfettungsherde bestehen schliesslich aus amorpher, feinkörniger Masse, welche mit Eosin ziemlich gut färbbar ist. Darin kommen Verkalkungen und Cholestearinkrystalle vor. Der Kalk bildet feine Körnchen oder er erscheint in der Form gröberer Konkretionen; diese zeigen eine organische Grundsubstanz, welche als glänzende, schollige oder krümelige Masse nach Auflösung des Kalks sichtbar wird. Einzelne Kalkkörnchen findet man auch manchmal in geschrumpften, aber auch gelegentlich in ganz gut erhaltenen Tumorzellen (Wintersteiner). Die verkalkten Partieen heben sich bei Hämatoxylinfärbung als tiefblauviolette, etwas verwaschen begrenzte Flecke von den nichtverkalkten ungefärbten Degenerationsmassen deutlich ab.

Seltener tritt eine colloide oder hyaline Metamorphose ein. Durch Umwandlung der Zellen entstehen dabei rundliche, glänzende Körnchen und Schollen, welche durch ihre Widerstandsfähigkeit gegenüber Säuren und Alkalien, sowie die starke Färbbarkeit mit Eosin und anderen sauren Anilinfarben ausgezeichnet sind.

Fig. 91.

Gliomgefässe im Glaskörper, bei Glioma endophytum. Die Wand besteht nur noch aus einer dünnen, strukturlosen Membran, die stellenweise gefaltet und daher mehr von der Fläche gesehen ist. Nur ein Gefäss zeigt eine etwas dickere, homogene Wand und einen unregelmässig begrenzten Mantel von Gliomzellen mit guttfärbbaren Kernen. Zwischen den Gefässen zerfallene Tumorzellen und Glaskörpersubstanz. — Häm. Eos. — V. = 50.

Auch die Gefässe entarten relativ frühzeitig. Die Endothelien verschwinden. Die noch übrig bleibende Wand findet man dann häufig glasig aufgequollen, hyalin, verdickt. Oder die Gefässe werden unter einfachem Schwund des Endothels

in zarte, dünnwandige Röhren umgewandelt, welche ganz homogen, strukturlos erscheinen (Fig. 91).

Weniger häufig findet man Verkalkung der Gefässe; sie scheint besonders an solchen Stellen der Wandung einzutreten, welche vorher hyalin entartet waren.

Von sonstigen Gefässveränderungen sind Thrombosen zu erwähnen, welche aber im intraokularen Tumor selten vorkommen.

Nicht selten findet man Blutungen im Tumor, meist von nur mässiger Ausdehnung. Durch das aus Blutungen stammende Pigment können Teile der Geschwulst bräunlich gefärbt erscheinen. Die Gliomzellen sind aber stets frei von Farbstoff. In sehr geringer, nur mikroskopisch wahrnehmbarer Menge kann auch Epithelpigment in der Geschwulst gefunden werden, namentlich im vorderen Bulbusabschnitt; dann sind entweder einzelne Epithelien in den Tumor eingewandert und unter Ausstreuung ihres Pigments zerfallen oder das Pigment ist aus zerfallenden Epithelien durch Wanderzellen eingeschleppt.

5. Weiterverbreitung.

Die Weiterverbreitung des Glioms aus der Retina erfolgt teils direkt per continuitatem, teils durch Aussaat, indem Tumorzellen zunächst in den subretinalen oder Glaskörper-Raum gelangen; man kann auch kleine vom Haupttumor abgebröckelte Zellhäufchen in diesen Räumen schwimmend antreffen. Die Zellen gelangen von da in andere Teile hinein, setzen sich hier fest und wuchern weiter. Oft kriechen die Gliomzellen dann an praeformierten Gefässen entlang, was aber nicht zu dem Schluss verleiten darf, dass der Tumor aus den Gefässwandzellen hervorgeht. Häufig findet man Knötchen zwischen Pigmentepithel und Glasmembran. Doch scheint das Eindringen in die Aderhaut nicht auf diesem Wege, sondern in der Umgebung der Papille, nach Wintersteiner durch Verschleppung der Zellen auf dem Wege von anastomosierenden Blut- oder Lymphbahnen stattzufinden. In der Chorioidea sind die Gliomzellen oft länglich und zwischen den Stromaresten dicht aneinandergepresst. Die Aderhaut wird zunächst in grösserer Ausdehnung gleichmässig verdickt; schliesslich geht sie in der intraocularen Tumormasse auf.

Die Sklera wird oft an mehreren Stellen von Tumorzellen infiltriert. Die Lamellen erscheinen zunächst auseinandergedrängt, bald durch die Wucherung in grösserer Ausdehnung durchbrochen und zerstört; die Enden verlieren sich dann aufgefasert in der zelligen Tumormasse.

Perforation der Cornea kommt erst vor, wenn die Sklera schon durchbrochen ist.

Im Opticus zerstört der Tumor die Nervenfasern und füllt die Räume zwischen den Septen aus, während die letzteren lange frei bleiben. Die Tumorzellen im retrolaminaren Opticus sind oft stark verbildet; ihre Kerne sind in lange, etwas gewundene, wurstförmige oder schmale, strichförmige Gebilde umgewandelt, welche Kernfärbungsmittel intensiv annehmen und bei Betrachtung mit schwacher Vergrösserung als ein dichtes Gewirr unregelmässiger Fäden erscheinen (vgl. Kap. XI, Sekundäre Opticusgeschwülste). Diese eigentümlichen strichförmigen Kerne sieht man sonst nur bei Leukocyten.

Auch in den Zwischenscheidenraum und in die perivasculären Lymphbahnen dringen die Tumorzellen ein. Von den Gefässscheiden der Centralgefässe aus können sie, wie Wintersteiner fand, bis unter die Intima gelangen; im Innern selbst wurden sie nicht gesehen, doch kommt es auf diese Weise zu Thrombose und zu reaktiv entzündlichen Veränderungen der Gefässwand.

In den extraocularen Geschwülsten und den Metastasen sind Degenerationen viel seltener als in dem intraocularen Tumor; ein weiterer Unterschied besteht darin, dass erstere meist gefässreicher sind.

6. Ursprung des Glioms.

Die frühesten Stadien, in welchen ein Netzhautgliom untersucht werden konnte, zeigten immer mehrere Knötchen und gliomatöse Anschwellungen verschiedener Grösse, meist ausserdem einen grösseren Knoten. Die kleinsten submiliaren Knötchen können sich in allen Schichten finden. Da noch nie ein einzelnes zweifellos gliomatöses Knötchen in der sonst normalen Retina gefunden wurde, können wir nicht wissen, aus welcher Schicht das Gliom hervorgeht. Wahrscheinlich stellen die kleinsten Zellanhäufungen nicht regionäre Metastasen, sondern mehrfache primäre Tumoranlagen dar; wenn das richtig ist, so kann das Gliom aus jeder Schicht der Retina hervorgehen.

Wintersteiner deutete die »Rosetten« als rudimentäre Formen von Neuroepithelien. Da er diese auch in einem kleinen, in der inneren Körnerschicht gelegenen Knötchen fand, so schloss er, dass hier die Neuroepithelzellen, resp. deren Anlagen in die innere Körnerschicht versprengt wären, und nahm an, dass der Tumor aus solchen versprengten und unverbrauchten Keimen der Neuroepithelien hervorgehe. Er schlug den Namen »Neuroepithelioma« vor. Die anderen, rundlichen Zellformen deutete er

so, dass er der Wucherung von Gliazellen eine mehr nebensächliche Bedeutung zuerkannte, die Hauptmasse der kleinen, runden »Gliomzellen« aber als Abkömmlinge der Neuroepithelien ansprach. Für die häufigeren Fälle, in welchen keine Rosetten gefunden wurden, nimmt Wintersteiner an, dass hier die Zellen, aus welchen die äusseren Körner hervorgehen sollen, auf einer niedrigeren Entwickelungsstufe stehen geblieben seien.

Ich glaube es wahrscheinlich gemacht zu haben, dass die Elemente der Rosetten nicht Neuroepithelien, sondern Zellen der Netzhautanlage entsprechen, welche noch nicht in Spongioblasten und Neuroblasten differenziert sind. Als solche weniger differenzierten Elemente sind nach den Untersuchungen Schwalbe's und besonders Falchi's die Cylinderzellen der Pars ciliaris retinae und die Ciliarkörperepithelien aufzufassen, welche mit denen der Gliomeinschlüsse sehr grosse Aehnlichkeit haben. Demnach würde die Tumoranlage, in den Fällen wenigstens, in welchen Rosetten gefunden werden, in eine sehr frühe Periode der Netzhautentwickelung zu verlegen sein.

Diese epithelialen Zellformationen könnten in zweierlei Weise erklärt werden. Entweder sind diese Rosetten in der Retina als Reste der Tumoranlage, als eine Art Keimcentrum für die Geschwulst, in welcher sie liegen, anzusehen; dafür spricht besonders, dass in ihnen und in ihrer Umgebung sich die meisten Mitosen finden, während sie in den runden Zellen der Netzhautgeschwulst viel spärlicher sind. (In den sekundären Tumoren, z. B. in der Aderhaut, pflegen Mitosen auch in den gewöhnlichen rundlichen Zellen zahlreich zu sein.) Jedenfalls findet also gerade an diesen Stellen die lebhafteste Proliferation statt. — Es ist aber ebensowohl möglich, dass Tumorzellen diesen epithelialen Charakter nicht von vornherein besessen und beibehalten und auf ihre Abkömmlinge übertragen haben, sondern dass Abkömmlinge von Tumorzellen den an ein frühes Stadium der embryonalen Entwicklung erinnernden Habitus erst im Verlauf der Proliferation annehmen. Das Vorkommen der Rosetten in extraretinalen Metastasen zeigt jedenfalls, dass diese Gebilde nicht überall Reste der Tumoranlage darstellen.

Greeff schlug die Bezeichnung »Neuroglioma ganglionare« vor, eine Bezeichnung, welche für gewisse Gehirngliome, in welchen Ganglienzellen enthalten sind, in Gebrauch ist. Da die Hauptmasse der Geschwulst nach Greeff aus »Spinnenzellen« besteht, diese aber normalerweise nur in der Nervenfaserschicht und Ganglienzellenschicht vorkommen, während die Geschwülste aus allen Schichten hervorgehen können, so schloss auch er sich Winter-

steiner darin an, dass er eine Versprengung von Keimen annahm. Dass Zellen in Netzhautschichten, in die sie nicht gehören, gefunden werden, ist (namentlich bei Vögeln) sehr häufig (Cajal, Greeff). Ich habe einen Fall veröffentlicht, in welchem, ausser vielfachen anderen Missbildungen, zahlreiche Häufchen meist länglich-cylindrischer Zellen in den mittleren Netzhautschichten vorkamen und in welchem sogar in der Nervenfaserschicht ein aus runden, den gewöhnlichen Gliomzellen ähnlichen Elementen zusammengesetztes Knötchen lag, welches ich als »Gliom«, wenn auch nicht mit Sicherheit, auffassen möchte; dass die übrigen abnormen Zellen Tumoranlagen darstellen, wollte ich nicht behaupten; nur schien mir die Thatsache bemerkenswert, dass Einlagerungen cylinderartiger Zellen in den verschiedensten Netzhautschichten vorkommen.

Axenfeld bemerkte, dass sich aus den nicht differenzierten Zellen der Netzhautanlage auch im Tumor später sowohl nervöse als gliöse Elemente entwickeln könnten, dass man also Gliazellen und auch Ganglienzellen in der aus undifferenzierten Zellen hervorgegangenen Geschwulst antreffen könnte.

Lagrange sucht aus der als einheitlich angesehenen Geschwulstform vier verschiedene Arten herauszuschälen: 1. Neurom, charakterisiert durch nervöse und gliöse Zellen (Greeff's Neuroglioma gangl.). 2. Neuroepitheliom, mit Cylinderzellen, welche »Drüsenschläuche« bilden. 3. Tubuläres Angiosarkom. 4. Einfaches Rundzellensarkom.

Diese Trennung scheint mir nicht berechtigt, weil erstens das Vorkommen von Tumoren, welche sich aus Gefässwandzellen entwickeln, in der Retina nicht nachgewiesen ist, zweitens der sarkomatöse und angiosarkomatöse Habitus allen »Gliomen« eigentümlich ist, mögen sie Rosetten enthalten oder nicht (vgl. S. 375 u. 379).

Der Name »Neuroepitheliom« wäre nur statthaft, wenn die Tumorzellen wirklich von Neuroepithelien abzuleiten wären, was nicht bewiesen ist. Im Rückenmark hat man ein Gliom, welches drüsenschlauchartige und cystische Bildungen einschliesst, »Neuroepithelioma gliomatosum« genannt, weil die epithelialen Elemente als Abkömmlinge des Neuralrohrepithels gedeutet wurden. Die Epithelien des Neuralrohrs sind aber nicht Neuroepithelien.

Bis über die verschiedenen strittigen Punkte (Bedeutung der Rosetten, konstantes oder inkonstantes Vorkommen der Ganglienzellen und ihre Bedeutung für den Tumor etc.) durch weitere Untersuchungen Klarheit geschafft ist, dürfte es wohl am besten sein, die Bezeichnung »Glioma retinae«, mit welcher Virchow ausdrücken wollte, dass die Stützsubstanz der Netzhaut die Matrix für die Tumorelemente darstellt, trotz unserer in Bezug auf die

Genese des Tumors veränderten Anschauung beizubehalten. Wenn wirklich der grösste Teil der Geschwulst aus Gliazellen besteht, was nach Greeff's Untersuchungen wahrscheinlich ist, so würde diese Bezeichnung sicher gerechtfertigt sein, doch bedarf es auch über diesen Punkt noch weiterer Untersuchungen. Jedenfalls wissen wir, was mit dem Namen gemeint ist, und das ist, solange man keinen besseren hat, jedenfalls die Hauptsache.

Man darf also nach dem heutigen Stande unserer Kenntnisse folgendes aussprechen:

Das Netzhautgliom geht aus unverbrauchten, zum Teil wohl gleichzeitig verlagerten Keimen hervor (Wintersteiner). Das diese Keime Neuroepithelanlagen sind (Wintersteiner), ist nicht wahrscheinlich. Nach Greeff sind es vorzugsweise gliöse Elemente. Meines Erachtens darf man die cylindrischen Zellen als solche Elemente bezeichnen, welche die Differenzierung in Neuroblasten und Spongioblasten noch nicht durchgemacht und die epitheliale Lagerung der embryonalen Netzhautzellen entweder angenommen oder beibehalten haben, einen Habitus, welchen auch die ebenso aufzufassenden Elemente der Pars ciliaris (Schwalbe, Falchi), und zwar diese zeitlebens, behalten. Aus den undifferenzierten Zellen könnten sich dann im Tumor noch gliöse und nervöse Elemente entwickeln (Axenfeld). Es wäre auch möglich, dass einzelne Elemente einen solchen Grad der Entwickelung erreichten, dass sie sogar die gliabildende Fähigkeit erlangten, eine Eigenschaft, welche die weitaus grösste Mehrzahl der Tumorzellen nicht aufweist.

Die unter der Form des destruierenden Adenoms oder Adenocarcinoms aus den Ciliarzellen, resp. dem Ciliarkörperepithel hervorgehenden, malignen Geschwülste, welche in zwei Fällen, beide bei Kindern, beobachtet wurden (Lagrange, Leber, Emanuel) (s. S. 186), stehen jedenfalls den »Gliomen« sehr nahe. Vielleicht besteht der wesentlichste Unterschied darin, dass in jenen Fällen die undifferenzierten Elemente ihre epitheliale Anordnung auch bei der Proliferation mehr beibehalten, als die der echten Gliome, und dass sie sich auch bei der Wucherung viel weniger weiter zu nervösen oder gliösen Elementen differenzieren als die Zellen des der eigentlichen, geschichteten Retina angehörenden Tumors [1]).

[1]) Anm. Wäre das Ciliarepithel spongioblastischer Natur wie das Centralkanalepithel, so würden diese Geschwülste den Hirnrückenmarkgliomen noch näher stehen. Dass das Ciliarepithel aber nicht so weit differenciert ist, ist nach den Untersuchungen Falchi's sehr wahrscheinlich, welche ergeben haben, dass diese Zellen ihre definitive Form schon frühzeitig erlangen, während die Differencierung der Retina von hinten nach vorn fortschreitet.

Die epithelialen Einschlüsse haben aber, meiner Meinung nach, gar nichts zu thun mit den echten Neuroepithelnestern und mit den Faltenbildungen der Pars ciliaris, welche in abgelösten Netzhäuten, namentlich foetaler, missbildeter Augen, nicht selten angetroffen werden (vgl. S. 366).

Von den Gehirngliomen unterscheidet sich das Netzhautgliom vor allem durch seine unvergleichlich grössere Malignität. Die Abweichungen im Bau sind vielleicht zum Teil dadurch bedingt, dass der in der geschlossenen Bulbuskapsel wachsende Tumor unter stärkeren Druckverhältnissen steht (Wintersteiner, Greeff) und dass das Gehirn an Gefässen reicher ist als die Netzhaut. Dass an den intraocularen Sarkomen eine so weitgehende Differenz gegenüber den extraocularen nicht zu Tage tritt, liegt vielleicht gerade an der reichlicheren Vascularisation des Mutterbodens (der Aderhaut) und der Geschwulst. Was die epithelialen Bestandteile der Hirn-Rückenmarksgliome betrifft, so werden diese zum Teil auf Wucherung des Centralkanalepithels zurückgeführt, zum Teil wird aber auch angenommen, dass die Zellen den epithelialen Habitus erst bei der Proliferation erreichen; so sagt z. B. Storch, dass die Gliomzellen »gewissermaassen in einem Anfall von Atavismus Zellen und Zellverbände erzeugen können, die an den Centralkanal erinnern.« Jedenfalls dürfen wir die epithelialen Bestandteile der Tumoren des Centralnervensystems nicht als einfach identisch mit denen der Netzhautgeschwülste ansehen, wenn unsere heutigen Anschauungen bezüglich der »Rosetten« und der Ciliarepithelien richtig sind. Die Epithelien des Centralkanals sind Spongioblasten, nicht einfach undifferencierte Epithelien des embryonalen Neuralrohrs; als undifferenciertes Epithel ist nach Benda im Centralnervensystem nur das Epithel der Plexus chorioides aufzufassen.

Hirschberg, Der Markschwamm der Netzhaut. Berlin 1869.
Leber, Handb. d. Augenh. v. Graefe u. Saemisch. I. Aufl. 1877.
Wintersteiner, Wien. klin. Wochenschr. 1894.
Greeff, Deutsch. med. Wochenschr. 1896. Bd. 22.
Wintersteiner, Das Neuroepithelioma retinae. Franz Deuticke. 1897.
Hertel, Klin. Monatsbl. f. Augenheilk. 1897. Bd. 35.
Axenfeld, Ergebnisse d. allg. Path. u. path. Anat. v. Lubarsch und Ostertag. 1898. (Wiesbaden 1901.)
Ginsberg, Arch. f. Ophth. 1899. Bd. 48.
Pichler, Zeitschr. f. Augenheilk. 1900. Bd. 3.
Ginsberg, Zeitschr. f. Augenheilk. 1901. Bd. 5.
Lagrange, Traité des Tumeurs de l'Oeuil, Paris 1901.

b) Sekundäre Geschwülste.

Primäre und metastatische Tumoren benachbarter Augenteile können auf die Retina direkt übergreifen (Sarkom und Carcinom der Aderhaut); das ist aber nicht sehr häufig.

Isolierte Metastasen extrabulbärer Geschwülste sind bisher in der eigentlichen Netzhaut nicht beobachtet worden, nur in der Papille (s. Kap. XI Opticustumoren), von hier aus etwas auf die Retina übergehend.

Unter die sekundären Netzhautgeschwülste möchte ich auch einen von Steudener beschriebenen Tumor rechnen. Bei einem 8j. Kinde war »die Retina ziemlich gleichmässig in eine Geschwulstmasse umgewandelt«, welche, ca. 0,5 cm dick, der inneren Skleraloberfläche fest anlag und gegen den verengten Glaskörperraum hin eine leicht höckrige Abgrenzung zeigte. Die Aderhaut war »bis auf einzelne Spuren geschwunden«. An der inneren Seite der Cornea war die Sklera perforiert, der Tumor breitete sich epibulbär flach pilzförmig aus.

Die Geschwulst zeigte ein alveoläres Gerüst mit engen Maschen, in deren jeder höchstens zwei Zellen Platz hatten; dem Reticulum waren stellenweise runde oder kurz ovale Kerne mit geringer Menge körnigen Protoplasmas angelagert. Die Hauptmasse der Tumorzellen bestand aus runden, ovalen und polygonalen Elementen; ausserdem waren grosse Protoplasmamassen mit vielen Kernen (Riesenzellen) vorhanden, deren zahlreiche Fortsätze mit dem Reticulum in Verbindung standen. Gefässe enthielt der Tumor in mässiger Zahl. — Ebenso war ein nach der Exstirpation des Auges am Opticus aufgetretenes Recidiv gebaut.

Steudener definierte die Geschwulst als »alveolares Sarkom«, andere Autoren halten sie für ein Gliom. Ich möchte mich Steudener bezüglich der Diagnose anschliessen. Ob der Tumor aber von der Retina ausgegangen ist, erscheint mir höchst zweifelhaft. Wenigstens ist der Ursprung von der Aderhaut, nach der Beschreibung, ebenso gut denkbar, und es ist selbst die Möglichkeit nicht auszuschliessen, dass die Geschwulst ursprünglich epibulbär sass und erst sekundär in den Bulbus eingedrungen ist.

Steudener, Virchow's Archiv. 1874. Bd. 59.

Elftes Kapitel.

Sehnerv.

Normale Histologie. Der Opticus ist nicht als peripherer Nerv, sondern als ein vorgeschobenes Stück weisser Hirnsubstanz anzusehen. Mit dieser stimmt er durch den Bau seiner Nervenfasern (Fehlen der Schwann'schen Scheide) und die glióse Stützsubstanz überein; er unterscheidet sich von ihr nur durch den stärkeren Gehalt an Bindegewebe.

Wir besprechen gesondert A. die Scheiden, B. den intraorbitalen Nervenstamm bis zum Eintritt in die Augenhäute, C. den zwischen den Augenhäuten gelegenen Teil, D. die Papille.

A. Die Scheiden.

Die drei Scheiden des Opticus sind: 1. aussen die derbe Duralscheide, welche den Nerven locker umgiebt. Im Canalis opticus, dessen Periost sie darstellt ist sie mit den übrigen Scheiden und dem Stamm grösstenteils verwachsen, nur am unteren Umfang nicht. — 2. die zarte Arachnoidea, welche durch Fortsätze mit den beiden anderen Scheiden verbunden ist. — 3. die den Stamm fest umschliessende Pialscheide, von welcher aus die Septen in den Stamm hineingehen.

Die Scheiden sind Fortsetzungen der gleichnamigen Hirnhäute und begrenzen wie diese, zwei Lymphräume, den Subduralraum und den Subarachnoidalraum (beide als Intervaginalraum zusammengefasst), welche durch die gleichnamigen Hirnräume mit den Lymphdrüsen am Hals in Verbindung stehen. Die Duralscheide ist von einer Fortsetzung der Tenon'schen Kapsel bedeckt, welche mit der äusseren Dura-Oberfläche den spaltförmigen, von zahlreichen Bindegewebslamellen durchzogenen supravaginalen Lymphraum, eine Fortsetzung des Tenon'schen, begrenzt.

Alle Lymphräume sind von continuierlichem Endothel ausgekleidet, welches auch die Balken zwischen Dura und Arachnoidea sowie zwischen dieser und der Pia überzieht. Von den Endothelzellen des Scheidenraumes können geschichtete mit Hämatoxylin stark färbbare Bildungen ausgehen, welche unverkalkten Psammomkörnern der Dura sehr ähnlich sehen; damit dürfen Querschnitte durch Arachnoidalbalken, welche als runde, von Endothelien umsäumte Scheiben erscheinen, nicht verwechselt werden.

1. Die Dura besteht aus derbem Bindegewebe mit schmalen und platten Zellen, reichlichen dicken, ziemlich gestreckt verlaufenden elastischen Fasern, Gefässen und Nerven. Letztere stammen aus dem Gangl. ciliare und den Nn. ciliares. Nach Kuhnt kommen auch ganglienartige Gebilde darin vor. Die Gefässe stammen aus Art. und Vena ophthalmica, im vorderen Teil aus den rückläufigen Aesten des Sklerotikalringes; sie haben eine starke Adventitia, und, nach Greeff, eine auffallend dicke strukturlose Schicht unterhalb des Endothels.

Die Dura endet an der Sklera in individuell und bei einem Individuum oft an verschiedenen Stellen des Umfangs verschiedener Weise: sie spaltet sich entweder in zwei Blätter, von denen das innere in das innere Drittel der Sklera eindringt, während das äussere umbiegend in die äussere Lederhautfläche übergeht, oder sie setzt sich breit im wesentlichen an die äusseren zwei Dritteile der Sklera an; von diesen beiden Haupttypen kommen zahlreiche Varianten und Uebergänge vor. (Elsching.) Hören die äusseren Lederhautlamellen früher auf als die inneren, so reicht die Scheide weiter nach vorn und geht erst in die inneren Schichten der Sklera über. In anderen Fällen biegt die Dura, bevor sie die Sklera erreicht hat, rechtwinklig um und verschmilzt mit der Aussenfläche der Lederhaut erst in einiger Entfernung vom Sehnerven.

2. Die Arachnoidea wird durch zartes Bindegewebe gebildet; die Fibrillen sind so fein, dass die Faserung auf Schnitten wenig auffällt und die Balken homogen, glasig aussehen (Kuhnt). Im Bindegewebe, welches zarte elastische Fasern enthält, verlaufen die Blutgefässe. Sie liegt der Dura näher als der Pia, die sie mit ersterer verbindenden Balken sind dicker und nicht verzweigt, die zu letzterer hinziehenden feiner und vielfach verzweigt, so dass hier ein maschiges Gewebe gebildet wird. Besonders zahlreich sind die Balken dicht am Bulbus.

Vorn setzt sich die Arachnoidea im inneren Winkel des Scheidenraumes an der Stelle an, an welcher die Pia in die Sklera übergeht.

3. Die Pia zeigt wieder derberes Bindegewebe mit zahlreichen feinen elastischen Fasern. Ihre aus den Vasa ophthalmica und dem Zinn'schen Gefässkranz stammenden Blutgefässe hängen durch die in den Arachnoidalbalken verlaufenden Zweige mit den Gefässen der Dura zusammen. — Die Pia begleitet in sehr variabler Stärke den Nervenstamm bis zur Chorioidea. Ihre äusseren Fasern verweben sich mit dem inneren Drittel der Sklera, während die innersten teils in die Bündel der skleralen Lamina übergehen, teils weiter ziehen und erst in den inneren Schichten der Aderhaut sich verlieren. —

Die Kuppe des Zwischenscheidenraumes. Die Form der Scheidenraumkuppe wird durch die Art und Weise bedingt, wie die Dura sich an die Sklera ansetzt (s. o.). Der Scheidenraum kann demnach auf dem Längsschnitt schmal und spitz oder breit und mehr abgerundet sein, oder er kann eine spaltförmige Verlängerung nach einer, meist der temporalen, Seite hin zeigen.

B. Intraorbitaler Nervenstamm.

1. Bindegewebe und Gefässe. Die von der Pia-Innenfläche ausgehenden, in der Längsrichtung des Nerven abgeplatteten Septen sind Träger des Capillarsystems. Sie bestehen aus fibrillärem Bindegewebe mit reichlichen feinen elastischen Fasern und schmalen und platten, länglichen Zellen, welche teils auf teils in den Bindegewebszügen liegen. Die Septen verzweigen sich und anastomosieren vielfach mit einander, so dass ein lamellöses Fachwerk entsteht. Die Fächer sind von feineren, sog. sekundären Septen durchzogen. Die einzelnen Lamellen oder Balken gehen aber nicht durch die ganze Länge des Stammes, sondern bilden kürzere vielfach mit einander zusammenhängende Scheidewände, so dass (namentlich sekundäre) Septen auf dem Sehnerverquerschnitt oft mit einer Spitze oder einer rundlichen Anschwellung aufhören. Die in den Maschen liegenden Nervenfaserbündel sind also nicht überall durch Bindegewebe vollständig von einander getrennt; vielmehr dringt häufig ein Septum nur eine Strecke weit in ein Nervenbündel ein.

Die Septenbildung ist am Can. opticus besonders reichlich. Hier verläuft central die Vena centralis posterior (Kuhnt), welche das Blut aus dem orbitalen

Sehnerven sammelt, diesen an der unteren Fläche verlässt, sich aussen um ihn herum schlägt und in den Sinus cavernosus mündet (Vossius).

Bis zur Eintrittsstelle der Centralgefässe (10—20 mm hinter dem Bulbus) nimmt die Zahl der Quersepten etwas ab. Hier tritt ein die Gefässe enthaltender bindegewebiger Strang von der Pia her in den Opticus (vgl. Fig. 98) im Winkel von ca. 70—80° ein und biegt ungefähr in der Axe des Stammes ziemlich rechtwinklig nach vorn um; selten verläuft die Arterie und die Vene jede in einem besonderen Strang. Der centrale Bindegewebsstrang enthält reichlich elastische Fasern, welche mit denen der Gefässwände zusammenzuhängen scheinen. An der Umbiegungsstelle geht von jedem Gefäss ein rückläufiger Ast ab, ausserdem gewöhnlich zwei kleine Arterien und eine Vene, welche mit den Septengefässen kommunizieren und vor der Lamina cribrosa sich in Zweige auflösen (Schwalbe); nach Kuhnt aber dringen die zwei bis drei kleinen Gefässe, zwei Arterien und eine (inkonstante) Vene, fast stets mit den grossen Gefässen zusammen ein und entspringen nur selten aus den Centralgefässen. Abgesehen von diesen Aestchen verläuft die Arterie unverzweigt bis vorn, in die Vene können kleine Zweigchen einmünden. Am Bulbus stehen die Centralgefässe mit Zweigen des Zinn'schen Gefässkranzes in Verbindung.

Von dem Auftreten des centralen Bindegewebsstranges an nimmt die Zahl und Dicke der queren Septen nach vorn hin immer mehr zu; dicht am Bulbus sind diese so zahlreich und stark, dass die längsverlaufenden Säulen hier gegen sie an Masse zurücktreten.

An den beiden Stellen, an denen die radiären Septen am zahlreichsten sind, also am intracanaliculären und am vordersten Teil des Opticus, finden sich dicht an der Pia zu dieser concentrisch verlaufende Septen (Fuchs). Nach Greeff verlieren sich die letzten dieser »peripheren Septen«, vom Bulbus ab gerechnet, gewöhnlich 15—18 mm hinter der Sklera, um im intracanaliculären Teil von neuem aufzutreten. Auch um den centralen Bindegewebsstrang herum verlaufen solche »concentrischen Septen« (cf. Fig. 98). In den durch sie und die Pia resp. den centralen Bindegewebsstrang gebildeten Maschen verlaufen keine Nervenfasern, sondern hier liegt nur Glia (s. u.) Zwischen den Nervenfaserbündeln und dem septalen Bindegewebe befindet sich ein capillarer Lymphraum (Schwalbe), der aber nur durch Injektion darstellbar, sonst nicht sichtbar ist.

2. Die Nervenfasern sind durch die Septen, wie erwähnt, in Bündel abgeteilt, welche mehrfach miteinander zusammenhängen. Die Fasern sind ungleichmässig calibriert, die meisten sehr fein und zart; sie sind viel dünner als markhaltige Nervenfasern an anderen Orten. Sie bestehen aus Axencylinder und dünner Markscheide, ein bindegewebiges Neurilemm (Schwann'sche Scheide) ist nicht vorhanden. Die Markscheide und der Axencylinder zeigen vielfach Varicositäten. Bei nicht ganz exakter Fixierung treten solche Anschwellungen in noch vermehrtem Maasse auf. Nach Weigert gefärbte Querschnitte solcher Präparate zeigen dann vielfach sehr verschieden grosse Kreise, von denen die grösseren nur an der Peripherie blaugefärbt sind; diese letzteren sind die am stärksten gequollenen Stücke der Fasern. Die feinsten Fasern erscheinen dabei nur als feine Punkte, auch bei starker Vergrösserung, so dass man oft zweifelhaft sein kann, ob nicht vielleicht nur ein nakter Axencylinder gefärbt ist. — Der Markgehalt der Fasern hört in der Regel vor der Lamina cribrosa auf, in den einzelnen Bündeln meist nicht genau in gleicher Höhe. Ausnahmsweise sind Faserzüge jenseits der Lamina in der Papille oder noch weiter in der Retina markhaltig dann meist von dem markhaltigen Stamm durch ein markloses intralaminares Stück getrennt oder in continuierlicher Fortsetzung eines oder mehrerer Bündel (Manz); manchmal sind auch dann in dem innerhalb der Lamina gelegenen Stück nur

einzelne Fasern markhaltig. Die markhaltigen Fasern in der Netzhaut zeigen oft varicöse Anschwellungen der Axencylinder (Manz). Nach Bernheimer, v. Hippel u. A. sind die Markscheiden beim Neugeborenen noch nicht vorhanden. Danach wären die markhaltigen Papillen- und Netzhautfasern also nicht als »angeborene« Anomalie aufzufassen (v. Hippel).

3. Die Neuroglia besteht aus Fasern und Zellen. Von den Zellen sind normaler Weise nur die Kerne zu sehen. Diese liegen teils dicht an den Septen, besonders an den feinsten, welche dadurch besser markiert werden, teils unregelmässig verstreut im Innern der Bündel. Auf Längsschnitten erscheinen sie vorwiegend in Säulen angeordnet, welche besonders in der Axe der Nervenbündel verlaufen. Die Kerne sind von verschiedener Grösse, Form und Färbbarkeit. Die Fasern sind fein, ziemlich gerade, meist starr, selten etwas wellig und bilden ein dichtes Flechtwerk mit eckigen Maschen, in welchen die Nervenfasern verlaufen.

Das Protoplasma der normalen Gliazellen wird bekanntlich durch die Weigert'sche Methode nicht gefärbt, nur die Fasern und das verschieden verteilte Chromatin der Kerne. Die Fasern scheinen oft von der Gegend des Kernes als einem Centrum auszustrahlen. Die Zellleiber mit ihren Fortsätzen sind teils durch Zupfpräparate dargestellt worden (Leber), teils durch die Golgi-Cajal'sche Methode, bei welcher sie sich als typische »Spinnenzellen« dokumentieren (Greeff). Unter pathologischen Verhältnissen dagegen wird das Protoplasma oft deutlich sichtbar. Die Gliafasern werden als eine zwar vom Zellleib ausgehende, aber von ihm differenzierte Intercellularsubstanz aufgefasst.

Zwischen den »concentrischen Septen« und der Pia resp. dem centralen Bindegewebsstrang befindet sich ein schmaler Raum, welcher nur von Gliagewebe ausgefüllt ist; ausserdem sind die Nervenbündel gegen die Septen hin überall durch eine dichtere Lage von Gliafasern abgegrenzt. Die nervenlosen Teile sind nicht der Ausdruck einer »peripheren Atrophie« (Fuchs) sondern stellen Gliamäntel dar, analog jenem, welcher das Centralnervensystem umgiebt (Kiribuchi).

4. Manchmal finden sich in sonst nicht nachweisbar veränderten Sehnerven, namentlich in den proximalen Teilen, sog. Corpora amylacea (s. S. 403).

C. Durchtrittstelle des Sehnerven durch die Augenhäute.

Die Form des Durchtrittskanals ist bestimmt durch die Endigungsweise der Augenhäute am Sehnerven, sowie durch das Lageverhältnis zwischen dem inneren, in der Höhe der Vitrea chorioideae gelegenen und dem äusseren, der Aussenfläche der skleralen Lamina entsprechenden Durchtrittsloch. Kuhnt stellte drei durch Uebergangsformen aber verbundene Haupttypen auf. Am häufigsten verläuft der Kanal allmählich sich zuspitzend nach vorn, das chorioidale Loch ist die engste Stelle (conische Form). In anderen Fällen liegt die engste Stelle in der Höhe der inneren Skleralschichten, und der Kanal verläuft von hieraus in annähernd gleicher Ausdehnung weiter (conisch-parallele oder umgekehrt trichterförmige Gestalt) oder er verbreitert sich von hier aus wieder nach vorn (doppelt trichterförmiger Kanal). Treten die mittleren Skleralschichten von der Axe weiter zurück als die äusseren und inneren, so resultiert, da die peripheren Nervenfasern mit der Pialbekleidung der Sklerawand anhaften, eine »ellenbogenförmige Ausbiegung« der peripheren Nervenbündel; diese Verlaufsart ist keine erworbene, sondern kommt schon beim Neugeborenen vor (v. Hippel).

Liegt inneres und äusseres Durchtrittsloch concentrisch zu einander, so steht die Axe des Kanals annähernd senkrecht zur Sklerafläche. Nicht selten aber erscheint das innere Loch excentrisch verschoben, meist lateralwärts, viel seltener medialwärts, so dass Kanal und Opticus mit der Sklera einen lateral resp. medial

offenen Winkel bilden und schief die Augenhäute durchsetzen. Lange fand sogar bei einem fünfmonatlichen Foetus einen Verlauf des Opticus, welcher an die Verhältnisse bei manchen Tieren erinnerte: der Nerv verlief fast senkrecht zur Sagittalachse des Auges durch die Augenhäute, wobei ausserdem die Papille nahezu im hinteren Pol gelegen war.

Was die Endigungsweise der Retina betrifft, so reicht letztere nach Kuhnt niemals unmittelbar an den Sehnerven heran, ist vielmehr durch ein maschiges, der Trypsinverdauung widerstehendes (glöses?) Gewebe von diesem getrennt. Das »intermediäre Gewebe« ist individuell verschieden stark ausgebildet, am stärksten meist nasal. Gegen das Pigmentepithel hin ist es von der Limitans externa bedeckt, seine Fasern und Zellen gehen teils in die Retina, teils in die Querfaserung des Opticus über. — Nach Elschnig dagegen ragt die Retina meist mit einigen Schichten über den Rand der Glashaut vor und grenzt, wenn sie nur leicht abgestumpft oder fast senkrecht endet, immer unmittelbar an den Nervenstamm; auch wenn dieNetzhaut zugeschärft endigt, kann ein intermediäres Gewebe fehlen. Elschnig glaubt, dass jede massige Entwicklung eines sogenannten intermediären Gewebes auf dem Vorhandensein der mehrfach von ihm gefundenen Falte rudimentären Netzhautgewebes (s. S. 399 unten) beruht. — Ich kann Elschnig's Angabe, dass ein intermediäres Gewebe nicht immer vorhanden ist, nur bestätigen.

Reichen die Augenhäute bis an den Opticus heran und ist das innere Durchtrittsloch die engste Stelle, so endet hier die Aderhaut auf dem Längsschnitt jederseits mit einem spitzen, axenwärts in den Sehnerven vortretenden Winkel, dessen Scheitel dem Ende der Lamina vitrea entspricht (Chorioidalsporn); bei excentrischer Lage des Chorioidalloches wird der Winkel auf der der Verschiebungsrichtung entgegengesetzten Seite noch spitzer.

Sklera und Aderhaut reichen aber nicht immer — resp. letztere nicht mit allen Schichten — bis an den Nervenstamm heran. An solchen Stellen (Elschnig) ist der zwischen den Augenhäuten und dem Opticus befindliche Raum von einem bald dichten, bald lockeren, meist pigmentlosen, an elastischen Fasern reichen Bindegewebe ausgefüllt (»Grenzgewebe«), in welches Blutgefässe aus der Aderhaut eintreten, während die elastischen Fasern mit dem supracapillaren elastischen Netz der Chorioidea zusammenhängen. Ist das Grenzgewebe parallelfaserig, so ähnelt es der chorioidalen Lamina; ist es derber, mehr der Sklera, doch unterscheidet es sich von dieser stets deutlich dadurch, dass es nach v. Gieson weit schwächer gefärbt wird, als die Lederhaut. Das Grenzgewebe ist von Vitrea und mehr weniger normalem Pigmentepithel, manchmal auch noch von Aderhautcapillaren bedeckt, bei stärkerer Entwicklung schiebt es sich weiter zwischen die Vitrea und das Aderhautstroma ein. (vgl. S. 396) Ich habe dieses Grenzgewebe in starker Ausbildung (etwa entsprechend der Abbildung Elschnig's auf Taf. 13 der Magnus'schen Unterrichtstafeln) bei einem Neugeborenen gesehen. Es war auf einer Seite stärker entwickelt als auf der gegenüberliegenden, war von Capillaris, Vitrea und Pigmentepithel — alle diese Teile waren normal — bedeckt und schob sich gegen die übrigen Aderhautteile, stellenweise sogar gegen die inneren Skleralschichten, welche dementsprechend vom Opticusstamm abgerückt waren, keilförmig vor.

Das »Loch« in den Augenhäuten wird von Bindegewebsbalken durchzogen, welche aus den inneren ($^1/_2$—$^1/_3$) Schichten der Sklera und aus der Aderhaut herkommen. Sie bilden ein Netz (Lamina cribrosa), durch dessen Maschen die Nervenbündel hindurchtreten. Der chorioidale Teil ist viel zarter und an Masse viel geringer als der sklerale. Bei Erwachsenen ist der erstere an der Peripherie (meist nur bis zu 0,12 mm gegen die Mitte hin) mit einzelnen sternförmigen, den Aderhautchromatophoren gleichenden Pigmentzellen besetzt, namentlich bei Brünetten

(Berger). Die Laminabalken enthalten reichlich elastische Fasern und Gefässe, welche, mit den chorioidalen, mit den Centralgefässen und mit dem Zinn'schen Kranze zusammenhängend, eine Verbindung zwischen dem retinalen und dem uvealen Gefässsystem herstellen.

Die Hinterfläche der Lamina ist nach hinten konvex und scharf begrenzt, die vorderen Schichten hören mehr allmählich auf. An der Hinterfläche enden die längsverlaufenen Septen uud die Markscheiden, in der Richtung der ersteren setzen sich die Gliakernsäulen bis in die Papille hinein fort. Die Gliafasern sind sowohl innerhalb der Lamina als nach vorn von derselben vorzugsweise quer angeordnet.

Die Lamina, namentlich die chorioidale, ist nicht nur individuell, sondern häufig auch in ihren einzelnen Teilen verschieden stark ausgebildet.

D. Papille.

Da temporal weniger Nervenfasern sich ausbreiten als nach den anderen Richtungen hin, so ist die Papille temporal am niedrigsten. Die Nervenfasern durchflechten sich so, dass feine Spalten zwischen ihnen bleiben. Quer zum Faserverlauf angeordnet finden sich in ziemlich regelmässigen Abständen Gliakerne und Gliafasern. Die übrigen Kerne in der Papille gehören, abgesehen von den Centralgefässästen, den Capillaren an.

Die Bildung der physiologischen Excavation ist bedingt durch den Verlauf der Nervenfasern im Sklerochorioidalkanal. Dieser Verlauf ist einerseits abhängig von dem Verhältnis der Sehnervendicke zur Kanalweite (Elschnig). Der Opticus verschmächtigt sich nun am Eintritt in den Kanal durch Verlust der Markscheiden, beim Durchtritt durch das Chorioidalstück wird er noch dünner, weil hier auch die mächtige Entwicklung der Laminabalken fehlt. Seine Dicke ist dann nur noch abhängig von der Entwicklung des Binde- und Stützgewebes, am inneren Durchtrittsloch nur noch von letzterem. Ist der Sehnerv im Verhältnis zur Weite des inneren Durchtrittslochs zu dünn, so weichen die Bündel von der Axe weit auseinander, da die peripheren der Wand angeschmiegt sind: es entsteht eine grosse Excavation. Füllt er dagegen das Loch aus, so entsteht eine kleine oder gar keine Excavation. Dabei kann das innere Loch im Verhältnis zum äusseren eng oder weit sein. Ist das Bindegewebe und die Glia partiell, z. B. an einer Seite, weniger entwickelt, so ist die Excavation an dieser Seite grösser (Elschnig). Schon beim Neugeborenen kommen sowohl centrale wie randständige Excavationen vor. v. Hippel fand Excavationen, deren Spitze bis zur Ebene der Aderhautfläche reichte, einmal selbst eine grosse, bis hinter diese Ebene sich erstreckende Aushöhlung. Kranz beschreibt sogar in einem seiner Fälle eine grosse ampullenförmige Excavation mit überstehenden Rändern, bei welcher die Lamina soweit rückwärts verlagert erschien, dass sie die Aussenfläche der Sklera deutlich überragte. —

Die Papillenoberfläche ist nach Elschnig »von einer bald ganz dünnen, bald anscheinend mehrschichtigen Membran überkleidet, welche vom centralen Bindegewebsstrang ihren Ursprung zu nehmen scheint, daselbst reichliche, den Kernen der Endothelien gleiche, spindelförmige Kerne an- und eingelagert enthält, während gegen die Randteile der Papille, wo sie in die Membrana limitans interna retinae übergeht, die Zahl der Kerne rasch abnimmt.« In Augen mit grösserer Excavation steht diese »Grenzmembran« in innigem Zusammenhang mit den chorioidalen Laminabalken (Elschnig). In tieferen Excavationen ist an Stelle der Membran eine beträchtliche Bindegewebsmasse entwickelt. Nach Kuhnt ist der Grund der Grube immer von zartem Bindegewebe, welches mit dem

centralen perivasculären Strang zusammenhängt, bedeckt. Dieser »Bindegewebsmeniscus« ist also nach Elschnig als eine Verdickung der »Grenzmembran« aufzufassen.

Dieses Bindegewebe zeigt oft embryonalen Habitus, glasige Beschaffenheit, vielgestaltige sternförmige Zellen mit Ausläufern, auch kommen oft Höhlenbildungen darin vor (Kuhnt). Von ihm aus gehen häufig glasige, mit endothelartigen Kernen versehene Stränge in den Glaskörper hinein, welche nach Elschnig mit den Glaskörperfasern zusammenhängen, auch solide Zellstränge, von glasigem Bindegewebe umhüllt (Reste der embryonalen Glaskörpergefässe). Bei Kindern bis zum 13. Lebensmonat finden sich sogar konstant Reste der Art. hyaloidea mit den Papillengefässen in Zusammenhang (Terrien). — Relativ häufig fand Elschnig einen von dem den Excavationsgrund bedeckenden Meniscus ausgehenden, längs der lateralen Wand der Centralarterie bis an oder hinter die sklerale Lamina reichenden Bindegewebszapfen. Dieses »Schaltgewebe« war dadurch deutlich abgegrenzt, dass die peripherstен Gewebsteile, namentlich die endothelialen Zellen an der Oberfläche, concentrisch angeordnet waren, während die mittleren Partieen ein mehr locker faseriges Aussehen zeigten und ausser den endothelialen noch runde, stark färbbare Kerne enthielten. Dieses Schaltgewebe ist also keine pathologische Bildung, wofür es Schoen gehalten hatte.

Kuhnt, Arch. f. Ophth. 1879. Bd. 25.
Berger, Arch. f. Augenheilk. 1882. Bd. 11.
Schwalbe, Anatomie d. Sinnesorgane, Erlangen 1887.
Manz, Arch. f. Augenheilk. 1894. Bd. 29.
v. Hippel, Arch. f. Ophth. 1898. Bd. 45.
Kranz, Klin. u. path.-anat. Beitr. z. Kenntnis d. angeb. Excavationen d. Sehnerven. — Diss. inaug. Marburg 1898.
Kiribuchi, Arch. f. Augenheilk. 1899. Bd. 39.
Elschnig, Augenärztliche Unterrichtstafeln v. Magnus. 1899. Heft 16.
Greeff, Handb. d. Augenheilk. v. Graefe u. Saemisch, II. Aufl. 1900.
Elschnig, Denkschriften d. kaiserl. Akad. d. Wissensch., mathem.-naturwissensch. Klasse. Bd. 70. Wien, 1901.
Lange, Arch. f. Ophth. 1901. Bd. 51.

Kunstprodukte. Nicht selten findet man in ganz normalen Sehnerven, besonders in den centralen Partieen, breitere Spalträume zwischen den Septen und den Nervenbündeln. Die Räume sind leer oder von Fasern, wohl Glia, durchzogen, welche sich zwischen Nervenbündeln und Bindegewebe ausspannen. Nach Elschnig sehen in solchen Fällen auch die Nervenbündel, namentlich aber die Septen auffallend dicht und schmal aus. Diese Erweiterung der zwar praeformiert vorhandenen, aber nur capillaren Spalten ist auf Schrumpfung der Gewebe bei der Härtung oder Einbettung zurückzuführen (Elschnig's »Einbettungsoedem«); Maschen und Mascheninhalt ziehen sich dabei von einander in gleicher Weise zurück wie manchmal Carcinomstränge etc. in Lymphgefässen von der Wand derselben. (Vgl. Fig. 7 S. 18.)

Durch Quetschung leidet die Struktur des Sehnerven sehr leicht, indem dabei die Nervenmasse in unregelmässiger Weise zerdrückt und aus ihrer Lage herausgepresst wird. Solche Stellen heben sich oft schon makroskopisch als helle Flecke ab und fallen bei nicht ganz vollkommener Einbettung leicht beim Schneiden aus den Schnitten heraus (Siegrist). Mikroskopisch sehen solche Flecke aus als wäre das Nerven- und Gliagewebe wie eine zähe Masse durcheinandergerührt; man sieht an verschiedenen Stellen ein Gewirr von im allgemeinen bogen- oder kreisförmig concentrisch verlaufenden Fasern und Zellen (»Nervenfaserconvolute«

Elschnig), die Nervenfasern zeigen bei Weigert'scher Methode stellenweise mangelhaft gefärbte Markscheiden, in nach Marchi behandelten Präparaten finden sich zahlreiche schwarze, abgebröckelte Markschollen. Eingehend sind die Veränderungen von Siegrist beschrieben, der sie allerdings als »fleckförmige Degeneration« auffasste. Elschnig konnte diese Veränderungen experimentell durch Quetschen des Sehnerven, sogar noch nach der Härtung, erzeugen. Dieselben finden sich nach Elschnig bei jedem durch Enukleation gewonnenen Opticus nahe der Durchtrennungsstelle, ferner bei der Leiche entnommenen Sehnerven besonders im intracanaliculären Teil, hier durch unvorsichtiges Abmeisseln des knöchernen Kanals entstanden. Elschnig hebt hervor, dass, wenn der ganze Nerv untersucht werden soll, der canaliculäre Teil mit dem unverletzten knöchernen Kanal von der Schädelbasis her auszumeisseln und die Knochenhülle erst nach der Härtung vorsichtig zu entfernen ist.

Dass das Mark bei der Härtung manchmal unregelmässig aufquillt, so dass die normaler Weise vorhandenen Varicositäten vermehrt und vergrössert erscheinen, wurde bereits erwähnt. Durch die Markquellung können, wie mir schien, sogar homogene Klümpchen entstehen, welche den sog. Amyloidkörperchen (s. S. 403) ähnlich sehen.

Elschnig, Arch. f. Ophth. 1895. Bd. 41.
Siegrist, Arch. f. Augenheilk. 1901. Bd. 44, Ergänzungsheft.
Elschnig, Klin. Monatsbl. f. Augenheilk. 1902. Bd. 40.

1. Anomalieen des Sklerochorioidalkanals.

Bindegewebsring.

Der ophthalmoskopisch sichtbare Bindegewebsring ist zwar eine normale Bildung; da er aber eine vom Conus, wie aus Schnabel-Herrnheiser's und Elschnig's Untersuchungen meines Erachtens zweifellos hervorgeht, nur quantitativ verschiedene Bildung darstellt, die Entstehung des Conus jedoch von manchen Autoren als pathologisch aufgefasst wird, schien es zweckmässig, den Bindegewebsring mit dem Conus zusammen zu besprechen.

Nach Elschnig kann man drei Typen unterscheiden, nach welchen der Bindegewebsring zu Stande kommt, die aber nicht streng von einander geschieden, sondern durch Uebergänge, selbst an verschiedenen Stellen ein und desselben Ringes, mit einander verbunden sind.

a) Am häufigsten entsteht der Bindegewebsring dadurch, dass das zwischen die eigentliche Chorioidea und den Nervenstamm eingeschobene Grenzgewebe (s. S. 393) bis an den Nerven heran von Glashaut überzogen ist, welche im Bereich des Grenzgewebes aber kein oder nur verkümmertes Pigmentepithel trägt.

b) Die Chorioidea endet in einer Flucht mit der Sklera, aber das zwischen sie und den Stamm eingeschobene Grenzgewebe ist parallelfaserig, gleicht mehr den chorioidalen Laminabalken, in

welche es übergeht, und ist nicht von Glashaut (und Pigmentepithel) bedeckt.

c) Die vollkommen von Pigmentepithel bedeckte Vitrea endet ausserhalb des Sklerochorioidalkanals, so dass ein auf dem Längsschnitt gegen das Bulbusinnere zu knieförmig abgerundet erscheinender Randteil der Sklera-Chorioidea, nur von dichterer oder dünnerer Schicht Grenzgewebe bedeckt, freiliegt.

Conus.

Der meist weisse, sichel- bis ringförmige Bezirk an der Papille stellt einerseits nur einen graduell stärker ausgebildeten Bindegewebsring dar; andererseits kann er aus diesem dadurch hervorgehen, dass das Pigmentepithel in seiner Umgebung pigmentlos ist oder atrophiert, wohl infolge der mangelhaften Ausbildung der Aderhaut an dieser Stelle, speziell der Capillaris (Elschnig). Dementsprechend können auch für den Conus die drei für den Bindegewebsring angeführten Typen aufgestellt werden; für alle drei liegen Befunde vor, der zweite ist durch einen Fall von ringförmigem Conus (Schnabel-Herrnheiser) vertreten, der erste und dritte sind häufiger. Der letztere ist ziemlich identisch mit jener Form, welche besonders häufig und hochgradig in stark myopischen Augen angetroffen wird; dabei ist der Sklerochorioidalkanal schief gestellt, das innere Loch erscheint nach der Seite des Conus resp. dessen stärkerer Ausbildung verzogen, an der entgegengesetzten Seite erscheint der Rand der Aderhaut spitzer und weiter axenwärts vorgeschoben als sonst (Weiss, Stilling, Heine).

Die Beschreibungen anderer Autoren, denen aber ein weit kleineres Material vorgelegen hat als Elschnig, weichen von den Befunden des letzteren zunächst dadurch ab, dass das »Grenzgewebe« nirgend erwähnt resp. als »atrophische Chorioidea« gedeutet wird. Vielmehr wird angegeben, dass im Bereich des Conus die peripheren Sehnervenbündel eine der Richtung des Conus entsprechende, faltenförmige Verziehung aufweisen, deren Spitze da liegt, wo die Aderhaut (Weiss) resp. die Glasmembran derselben (Heine) anfängt. Elschnig dagegen sagt bezüglich des Faserverlaufs bei seiner dritten Conusform: »in fast allen Fällen ist der Verlauf der peripherstenNervenfasern im Conusbereiche ein ganz auffallender . . .: sie bilden, oft unter die Chorioidea, oft unter die Netzhaut zungenförmig vordringend, ein Knie, dessen Spitze bald in die Chorioidea, bald in die Glashaut,

bald wieder zwischen sie und Netzhaut fällt; sie weichen den derben, vordersten, chorioidalen Laminabalken aus oder durchbrechen sie u. s. f.«

Bezüglich der Erklärung des Conus — wozu jene ophthalmoskopisch ähnlich aussehenden Bildungen nicht gerechnet werden, welche ohne Formanomalie der Augenhäute ausschliesslich durch Fehlen des Pigmentepithels bedingt sind — stehen sich im wesentlichen zwei Ansichten gegenüber: nach der einen (Weiss, Stilling, Heine) ist der Conus Folge einer Zerrung, nach der anderen (Schnabel-Herrnheiser, Elschnig) beruht er auf einer angeborenen Anomalie des Sklerochorioidalkanals.

Die »Zerrung« betrifft nach Weiss primär die Chorioidea, welche in myopischen Augen durch die Dehnung vom Sehnerven abgezogen wird und dabei wegen ihres Zusammenhanges mit dem Stützgewebe desselben eine Falte von Nervenfasern herauszieht. Nach Heine wird die resistentere Lamina elastica bei der myopischen Volumenzunahme des Bulbus weniger gedehnt als die übrigen Teile, erscheint daher zwischen Chorioidea und Retina zurückgezogen, »relativ retrahiert«, und zerrt die Nervenfasern des Opticus, mit dessen interstitiellem Gewebe sie durch elastische Fasern verbunden ist, in Form einer Falte mit sich in den Spalt zwischen Aderhaut und Retina hinein. Diese Falte soll dann die ursprünglich normale unter ihr liegende Aderhaut zur Atrophie bringen, schliesslich sogar, sekundär, auch die entsprechende Skleralkante »abschleifen«, wobei diese »Druckatrophie« dann durch »Dehnungsatrophie« verstärkt wird. Dagegen, dass eine »Retraction« der Aderhaut resp. der Lamina vitrea den zwischen dieser und dem Nervenstamm gelegenen Zwischenraum (dessen Gewebe bei fehlendem resp. mangelhaftem Pigmentepithel eben als Conus sichtbar wird) hervorruft, ist vor allem anzuführen, dass in hydrophthalmisch gedehnten Augen nur ganz ausnahmsweise ein Conus zustande kommt (Stilling, Schnabel-Herrnheiser); im übrigen ist Heine's Theorie, ebenso wie die von Weiss, nur für den »gedehnten« myopischen Bulbus aufgestellt, der Conus findet sich aber auch gleichartig in nicht gedehnten Augen (Elschnig).

Nach Stilling betrifft die Verziehung primär die sklerale Wand des Durchtrittsloches: diese wird seitlich verzogen und so »aufgeklappt«, dass sie schliesslich in eine Ebene mit der Sklera selbst zu liegen kommen kann. Dabei folgen der Wand die mit ihr verbundenen peripheren Nervenbündel und, sekundär, die Aderhaut. (Die ellenbogenförmige »Ausbiegung« der Bündel in der Höhe der mittleren Skleralfläche kann hier als Zerrungseffekt

nicht in Betracht kommen, weil sie nachgewiesenermaassen auch beim Neugeborenen vorkommt). Das »Knie« der vorderen Skleralkante entspricht danach dem ursprünglich die Wand des Kanals bildenden, jetzt verzerrten Skleralstück und war nie von Aderhaut bedeckt. In den leichteren Graden sei demnach der Conus ein »perspektivisches Phänomen«, insofern bei der Verziehung die innere Wand des schief gestellten Kanals sichtbar wird, in den höheren sähe man direkt auf diesen jetzt flächenhaft in der Skleralebene liegenden Teil.

Die auf die Skleralwand einwirkende Zugkraft sucht Stilling in den äusseren Augenmuskeln und zwar im Obliquus superior, dem einzigen Muskel, bei dem Verlauf und Insertion stark variabel sind. In fünf Conusfällen, in denen die Orbitalsektion gemacht werden konnte, »war in allen die Zerrung des Obliquus an der Stelle des Conus deutlich nachzuweisen.« Nach Stilling ist die Abweichung des Auges von der Kugelform Folge des vom Obliquus superior auf den wachsenden Bulbus ausgeübten Druckes; die Möglichkeit und Stärke des letzteren ist abhängig davon, ob der Muskel steil von der Trochlea herabkommt oder sich dichter dem Bulbus anschmiegt: die Richtung dieses Muskelzuges bedingt dann die Richtung, in welcher die Papille und der Sklerotikalkanal verzerrt wird. Diese Veränderungen (Conus etc.) finden sich, wie bekannt, an Augen jedes Refractionszustandes. Die »excessive Myopie« dagegen sei ein hydrophthalmischer, glaukomatöser Prozess. Die Kräfte, welche die Form des »gesunden« Auges und seines Sklerochorioidalkanals beeinflussen, sind in dem krankhaft gedehnten natürlich auch thätig, haben hier wegen der grösseren Fläche, auf welche sie wirken, einen grösseren Effekt, und so entstehen bei der Conusbildung Veränderungen in grösserem Maassstabe und in grösserer Mannigfaltigkeit.

Nach Schnabel-Herrnheiser und Elschnig dagegen entsteht der Conus nicht durch eine Zerrung, sondern beruht auf einer angeborenen Anomalie der Augenhäute am Sklerochorioidalkanal, einer mangelhaften Ausbildung derselben. Nach Elschnig dient das »Grenzgewebe« (s. S. 393) zur Ausfüllung eines beim 6—7 Monate alten Foetus vorhandenen spaltförmigen, vorn zwischen Sehnervenrand und innersten Pialschichten befindlichen, von der Glashaut bedeckten Raumes (Kuhnt). Das Grenzgewebe stellt bei mangelhafter Ausbildung des Aderhautrandes die Verbindung zwischen Chorioidea und Sehnerven her. Diese Verbindung kann ausbleiben: dann findet man eine Ausstülpung der Netzhautanlage in den Sehnerven oder zwischen ihn und die Scheide oder unter die Chorioidea, eine Colobombildung, wobei die ausgestülpte

Netzhautpartie aus mehr oder weniger ausgebildeten Pigmentepithelien und Gliagewebe oder aus wohl entwickelter Retina bestehen kann; Andeutungen einer solchen taschenförmigen Ausstülpung fanden sich nicht selten in sonst normalen Conusaugen in der Weise, dass einzelne Teile der Netzhaut, speziell einer oder beider Körnerschichten, über den Rand der Vitrea herum gebogen erscheinen und die Vitrea vom Stroma trennen. Bei derartigen Veränderungen (z. B. im Fall Salzmann's) sind also die ophthalmoskopisch sichtbaren weissen Sicheln nicht mehr als Coni, sondern als »Randcolobome des Sehnerven« zu bezeichnen, während die Benennung »Conus« für die Fälle ohne Netzhautmissbildung reserviert bleiben müsse. Zwischen Conus und Randcolobom besteht aber ein enger Zusammenhang; klinisch unterscheiden sie sich höchstens durch die durch tiefere Lage der weissen Fläche (beim Colobom) bedingte parallaktische Verschiebung. Für seine beiden ersten Conustypen (s. o.) nimmt Elschnig an, dass bei grösserer Weite des Chorioidalloches, welche durch mangelhafte Ausbildung des Aderhautrandes bedingt wird, eine grössere Masse von Grenzgewebe zur Herstellung der Verbindung zwischen Chorioidea-Sklera und Sehnerv sich ausbilden muss. So lange das Pigmentepithel über dem Grenzgewebe intakt ist, wird kein Conus sichtbar: wohl aber, wenn Epithel — wohl infolge der mangelhaften Ernährung durch die rudimentär entwickelte Aderhautstrecke — schwindet.

Für den dritten Conustypus, bei welchem die Glashaut mit dem Pigmentepithel vom Sehnervenrand zurücktritt und ein »Knie« der Chorioidea-Sklera von mehr weniger dichtem Grenzgewebe bedeckt gegen die Retina resp. die Nervenfaserschicht anstösst, nimmt Elschnig abnorme Wachstumsvorgänge »in Verbindung mit und beeinflusst durch Bildungsanomalieen« als Ursache an. Mit der mangelhaften Ausbildung des Sklerochorioidalkanals, welche zur massenhaften Entwickelung von Grenzgewebe führt, scheint sich »eine verminderte Wachstumsenergie der Chorioidea derselben Seite zu verbinden . . .« Bleibt die Chorioidea z. B. der lateralen Seite im Wachstum zurück, so muss am Nerveneintritt eine Verschiebung der Aderhaut gegen die Sklera stattfinden, so dass das innere Durchtrittsloch über dem äusseren in der Richtung der schwächsten Flächenvergrösserung (also in dem gewählten Beispiel nach aussen) verschoben wird. Auch dieser Conus ist also schon in der Entstehungszeit des Auges angelegt; aber er kann mit dem extrauterinen Wachstum des Bulbus sich vergrössern, er kann sogar auch erst im extrauterinen Leben sichtbar werden.

Verbindet sich mit dieser Wachstumsanomalie der Aderhaut eine entgegengesetzte der Sklera, so bleibt — in dem gewählten

Beispiel also bei lateral relativ stärkerem Wachstum der letzteren — lateral der Scheidenraum eng, medial rückt der Duralansatz vom Opticus ab; thatsächlich ist nach Elschnig der Scheidenraum auf der dem Conus entsprechenden Seite durchschnittlich eng, auf der gegenüberliegenden weiter, während er in Augen ohne Conus in der Hälfte der Fälle beiderseits gleich, sonst lateral weiter gefunden wurde.

Bei den höchsten Graden des Conus, wie sie im excessiv myopischen Auge vorkommen, haben Schnabel und Herrnheiser noch eine weitere Bildungsanomalie gefunden: ein Fehlen der äusseren Skleralschichten in der Umgebung des Sehnerven.

Was das ungleichmässige Wachstum der Augenhäute anbetrifft, so stützt sich Elschnig auf die Thatsache, dass normalerweise die mediale Bulbushälfte beim Körperwachstum diesem proportional sich vergrössert, während die laterale zurückbleibt: die Fovea centralis ist beim Neugeborenen ebensoweit von der Papillenmitte entfernt, wie beim Erwachsenen, und im Auge des Neugeborenen besitzt, im Vergleich mit dem bis zur Grösse dieses Auges verkleinerten Bulbus des Erwachsenen, die mediale Hälfte die gleiche Grösse, während die laterale beträchtlich grösser ist (Merkel und Orr).

Auch für die medial gelegenen Coni nimmt Elschnig in seiner grossen Arbeit eine entsprechende Wachstumsverschiedenheit an; in einer in v. Graefe's Archiv erschienenen Veröffentlichung dagegen lässt er diese Erklärung fallen, stellt vielmehr den Conus nach innen mit dem nach unten zusammen. Für diese beiden giebt er eine Erklärung, welche manche Berührungspunkte mit der von Heine für die Coni myopischer Augen aufgestellten hat: er schreibt der Dehnung eine wesentliche Rolle zu, führt aber die Möglichkeit ihres Eintretens auf eine mangelhafte Ausbildung der Sklera zurück. Schnabel hat einen nach innen, Elschnig auch einen nach unten gelegenen Conus untersucht; diesen Fällen ist gemeinsam — im Gegensatz zu dem Conus nach aussen — dass der Scheidenraum auf der Seite des Conus beträchtlich weiter ist als auf der entgegengesetzten, die Sklera und die Aderhaut auf der Conusseite wesentlich dünner als auf der anderen. Die histologischen Verhältnisse des Conus inferior selbst fand Elschnig ziemlich übereinstimmend mit denen des lateralen: es »liegt durch Zurücktreten der das Pigmentepithel tragenden Glashaut der Chorioidea vom Sehnerveneintritte im Conus die Sklera, von rudimentärer Chorioidea bedeckt, gegen das Bulbusinnere bloss«; doch war das Grenzgewebe auffallend gering entwickelt, »nur an wenigen Schnitten, und auch da nur eben

angedeutet, nachweisbar«. Die Verdünnung der Augenhäute auf der Conusseite war aber so stark, dass sie nicht durch eine Dehnung allein erzeugt sein konnte; vielmehr musste auch eine mangelhafte Ausbildung derselben angenommen werden, mit welcher natürlich verminderte Resistenz der mangelhaft ausgebildeten Teile verbunden ist, so dass diese und die der normalen Unterlage entbehrenden Membranen dem intraokularen Druck nachgeben. Dass eine »Dehnung« hier thatsächlich stattgefunden hat, schliesst Elschnig aus dem vom Befunde bei lateralem Conus abweichenden Verhalten des Scheidenraumes; dieser ist hier im Conusbereich beträchtlich erweitert, die den Fornix begrenzenden Skleralagen sind an der entsprechenden Stelle verdünnt, der Duralansatz erscheint breit auseinandergezerrt. Gegen eine schon in der Augenanlage vorhandene grössere Weite des inneren Durchtrittloches spricht die geringe Entwickelung des Grenzgewebes. »Durch die Dehnung der Sklera, welcher die zufolge der Anwesenheit der Membrana vitrea viel resistentere Chorioidea-Netzhaut nicht in gleichem Maasse folgt, weicht der Chorioidalrand, auch wenn er zuerst ganz normal mit dem Sehnerven in Verbindung war, vom Sehnervenrand zurück, das Nervenfasergewebe, mit dem er mittels der chorioidealen Laminabalken in Verbindung ist, nach sich ziehend, damit auch die Papillargefässe und die physiologische Excavation verlagernd.«

Aus klinischen Gründen glaubt Elschnig auch für den nach oben gelegenen Conus die gleiche Ursache annehmen zu dürfen, so dass also die Entstehung des nach aussen gelegenen Conus von der der übrigen different wäre.

Jedenfalls ist die Zahl der nicht nach aussen gelegenen Coni, welche mikroskopisch untersucht worden sind, noch zu gering, um verallgemeinernde Schlüsse zu gestatten.

Für den ringförmigen Conus nimmt Elschnig die gleiche mangelhafte Ausbildung der Aderhaut, welche nach seiner Meinung dem lateralen Conus zu Grunde liegt, nebst ihren Folgen im ganzen Umfang des Sehnervendurchtritts an. —

Ebenso, wie ein Conus nur dann ophthalmoskopisch sichtbar wird, wenn das ihm zu Grunde liegende Gewebe nicht vom pigmentierten Epithel bedeckt ist, so kann auch ein Conus »wachsen«, wenn das Epithel am Rande schwindet oder sein Pigment verliert; je nachdem auch das Stroma der Aderhaut dabei weniger oder mehr atrophiert, erscheint der äussere Teil des Conus teilweise pigmentiert, getüpfelt, gefässhaltig oder durch Freiliegen des Grenzgewebes und der Sklera weiss. Doch sind mediale Coni oft

ophthalmoskopisch nicht sichtbar, weil die sie deckende Nervenfaserschicht zu dick ist (Elschnig).

Weiss, Mitteilungen aus d. ophthalmiatr. Klinik Tübingen, v. Nagel. 1882, Bd. 1, Heft 3, und 1884, Bd. 2, Heft 1.
Schnabel und Herrnheiser, Zeitschr. f. Heilkunde. 1895, Bd. 16.
Stilling, Grundzüge der Augenheilk., Urban und Schwarzenberg, 1897, und Zeitschr. f. Augenheilk. 1900, Bd. 4.
Heine, Arch. f. Augenheilk. 1899, Bd. 38, ibid. 1900, Bd. 40 und ibid. 1901, Bd. 44.
Elschnig, Arch. f. Ophth. 1900, Bd. 51 und Denkschriften d. kaiserl. Akad. d. Wissensch., mathem.-naturw. Klasse, Bd. 70, Wien 1901.

2. Ablagerung colloider Substanzen.

Corpora amyloidea.

Die sog. Amyloidkörperchen des Sehnerven finden sich namentlich im proximalen Teile des Opticus, besonders zahlreich bei Atrophie aber auch nicht selten in normalen Sehnerven, namentlich alter Individuen. Es sind runde oder ovale, durchscheinende, homogene oder concentrisch gestreifte Gebilde von meist ca. 15—20 μ Durchmesser; auch kleinere und grössere kommen vor (Leber). Viele besitzen eine deutliche Kapsel. Die Oberfläche ist glatt oder etwas höckrig. Leber hat Fortsätze an ihnen nachgewiesen; er fand sie ferner in Zellen vom Aussehen von Gliazellen oder in Fortsätzen derselben eingeschlossen. Die Körperchen werden auf Jodzusatz gelb, nach weiterem Zusatz von Schwefelsäure oder Salzsäure violett bis blau. Hämatoxylin färbt sie blau und zwar, ähnlich wie Schleim, oft mehr himmelblau, auch wenn die Kerne violett werden. Die blaue Farbe finde ich auch bei v. Gieson unverändert, wenn das nervöse Gewebe gelb, die Septen rot, die Kerne braun geworden sind; Greeff dagegen giebt an, dass die Körperchen nach v. Gieson gelblich oder rot werden. Nicht selten tritt durch Anilinfarben deutliche Metachromasie ein, wie bei echtem Amyloid, nur nicht so intensiv (Methylenblau, Toluidinblau, Thionin u. a.). Bei Weigert'scher Markscheidenfärbung bleiben sie farblos oder werden leicht violett.

Die Substanz ist also dem Amyloid ähnlich, unterscheidet sich von diesem aber fundamental durch das Fehlen der Jodreaktion und durch die Blaufärbung mit Hämatoxylin. Auch von den sog. Amyloidkörperchen des Centralnervensystems sind sie dadurch unterschieden, dass diese bei Zusatz von Jod violett werden.

Es wird angenommen, dass die amyloidähnliche Substanz im Opticus in Gliazellen entsteht (Leber). Das echte Amyloid

dagegen entsteht nie in Zellen, sondern wird höchstens von ihnen aufgenommen.

Auch über die Entstehung der im Centralnervensystem vorkommenden C. amylacea s. amyloidea ist bisher keine Einigung erzielt. Nach Redlich finden sie sich in den aus Gliagewebe bestehenden Partieen des Hirn-Rückenmarks, werden jenseits der 40er Jahre nie vermisst, ihr Auftreten und ihre Menge wird durch pathologische Prozesse meist nicht gesteigert, höchstens an solchen Stellen, an denen sie schon normalerweise vorkommen; sie gehen aus den Kernen der Gliazellen hervor. Storch erwähnt, dass schollig zerfallene Gliafasern in ihrem Aussehen stellenweise vollkommen an Corpora amylacea erinnern. Schuster und Bielschowsky heben hervor, dass gequollene Zerfallsprodukte von Axencylindern »den Corpora amylacea sehr nahe stehen«; auch Buchholz ist der Meinung, dass die Körperchen Umwandlungsprodukte von Nervensubstanz sein könnten und grosse Aehnlichkeit mit Axencylinderbruchstücken hätten, welche von Zellen aufgenommen worden sind (vgl. S. 408). Stroebe leitet sie aus »rundlich gequollenen, vielleicht mit Substanzen der Markscheide imprägnierten Axencylinderstücken degenerierender Nervenfasern« ab. Siegert, welcher eingehende Untersuchungen über die im Körper vorkommenden Corpora amyloidea angestellt hat, leitet die im Centralnervensystem vorkommenden, wie viele Autoren, aus zerfallendem Myelin ab, welches mit dem Eiweiss der Gewebssäfte eine Verbindung eingegangen ist. Siegert teilt die als Corpora amyloidea s. amylacea bezeichneten, im Centralnervensystem, in der Lunge, der Prostata vorkommenden »colloiden Körperchen«, jenachdem sie durch Halogene (Jod, Brom, Chlor) anders (violett, blau) oder ebenso (gelb) wie das übrige Gewebe gefärbt werden, in zwei Gruppen: Corpora versicolorata und Corpora flava. Erstere zeigen mit verschiedenen Anilinfarben Amyloidreaktion, letztere Hyalinreaktion; erstere entstehen niemals durch direkte Umwandlung aus Zellen, letztere immer; jene verkalken nie, diese häufig.

Nach Siegert's Einteilung gehören die Corpora amyloidea des Centralnervensystems zu den Corpora versicolorata; die des Opticus würden zu den Corpora flava zu rechnen sein, sich aber von den übrigen Körpern dieser Gruppe dadurch unterscheiden, dass sie nach den Farbreaktionen teils dem Amyloid, teils dem Hyalin ähnlich sind und dass nie Verkalkung an ihnen beobachtet worden ist.

Möglicherweise sind die einander ähnlich aussehenden Körperchen im Opticus aber nicht in allen Fällen identisch. So werden in der Papille bei Entzündung Zerfallsprodukte der

Axencylinder beobachtet, welche echten Corpora amylacea sehr ähnlich aussehen. Homogene Gebilde von gleichem Aussehen sah ich einmal sogar massenhaft — ausser im Sehnerven — im Zwischenscheidenraum und in sonst ganz normalen Ciliarnerven, und zwar mit ganz denselben Farbreaktionen wie im Opticus (Blaufärbung mit Hämatoxylin, Metachromasie mit den betreffenden Anilinfarben); es bestand Thrombose der Orbitalvenen, doch war am Opticus wenig, an den Ciliarnerven nichts Pathologisches nachweisbar. Vielleicht handelte es sich hier doch um Kunstprodukte oder postmortale resp. agonale Gerinnungen.

Leber, Arch. f. Ophth. 1879. Bd. 25.
Redlich, Jahrbücher f. Psych. 1891.
Siegert, Virchow's Archiv. 1892. Bd. 129.
Stroebe, Centralbl. f. allg. Path. u. path. Anat. 1895. Bd. 6. p. 849.
Schuster und Bielschowsky, Zeitschr. f. klin. Med. 1898. Bd. 34.
Storch, Virchow's Archiv. 1899. Bd. 157.
Buchholz, Monatsschr. f. Psych. u. Neurol. 1899. Bd. 5.

Drusen.

Drusige, klinisch oft als knollige Massen sichtbare Ablagerungen finden sich im vordersten Teil des Sehnerven, in der Regel vor der Lamina, seltener in dieser und nur ausnahmsweise noch dahinter (Sachsalber). Sie nehmen vorzugsweise die Peripherie des Nerven ein, während die Mitte frei bleibt, doch kommen auch grosse, fast den ganzen praelaminaren Teil im Breitendurchmesser durchsetzende Massen vor (Hirschberg und Cirincione).

Die Ablagerungen bilden Haufen, deren jüngste Partikel an der Peripherie liegen. Die kleinsten, jüngsten Teile erscheinen selbst bei starker Vergrösserung als glänzende Pünktchen, grössere als geschichtete oder auch homogene Körperchen. Die Mitte grösserer Haufen ist häufig verkalkt, im Schnittpräparat von krystallinischen Splittern ausgefüllt. Die Ablagerungen farben sich stark mit Eosin, Carmin und Carbolfuchsin nach Russel's Methode, werden mit Jod gelb wie das übrige Gewebe, sind resistent gegen Säuren und Alkalien, geben keine Amyloidreaktion: sie erweisen sich also als hyaline Substanzen, wie sie (vgl. S. 326) auch in der Netzhaut vorkommen.

Die Nervenfasern werden durch die Einlagerungen auseinandergedrängt, die darüber fortziehenden emporgehoben, sodass die Papille oft prominiert. Ausserdem wurden aber häufig leichte degenerative und infiltrative Veränderungen in der Umgebung und im angrenzenden retrolaminaren Sehnervenstück gefunden. Vielfach waren die betreffenden Augen auch sonst erkrankt, z. B. an

Retinitis albuminurica (Gurwitsch), besonders häufig an Retinitis pigmentosa (Hirschberg). Ob aber die Abscheidungen, wie Sachsalber will, nur in pathologischen Augen entstehen, erscheint doch zweifelhaft; vielfach sind die Veränderungen des Gewebes vielleicht doch als reaktive zu deuten.

Die früher von Iwanoff ausgesprochene Ansicht, dass die Gebilde Drusen der Aderhautglaslamelle seien, welche den Ort ihrer Entstehung verlassen haben, ist wohl als widerlegt anzusehen; denn die feinsten Pünktchen, die ersten Stadien, finden sich in der Peripherie der Massen, sie sind also am Fundort entstanden.

Wie sie sich bilden, ist nicht ganz sichergestellt. Sachsalber fand in der Papille und dem angrenzenden Nervenstück zahlreiche rundliche Zellen, deren Protoplasma gequollen aussah und mit Eosin sich ebenso lebhaft färbte wie die Drusensubstanz; er nahm daher an, dass die letztere aus einer hyalinen Umwandlung von Zellen, vielleicht weissen Blutkörperchen, hervorgehen.

Hirschberg und Cirincione, Centralbl. f. Augenheilk. 1891. Bd. 15.
Gurwitsch, ibidem.
Terson, Arch. d'Ophth. 1892. Bd. 12.
Sachsalber, Deutschmann's Beitr. z. Augenheilk. 1895. Heft 21.

3. Entzündung.

A. Allgemeines.

a) Papillitis.

Die entzündete Papille ist durch Schwellung im Höhen- und Breitendurchmesser vergrössert. Die Schwellung entsteht durch Oedem, welches die Glia- und Nervenfasern auseinanderdrängt. Bei geringer Schwellung sieht man zwischen den Nervenfasern nur feine kurze helle Lücken; bei stärkerer aber entstehen grössere spindelförmige oder länglichovale Räume zwischen den Fasern, welche im gehärteten Präparat leer erscheinen oder mit geronnenen Eiweissmassen gefüllt sein können; die geronnene Substanz ist entweder feinkörng oder besteht aus verschieden grossen, homogenen, blassen Schollen und Klümpchen. Durch die Flüssigkeitsansammlnng zwischen den Nerven- und den sie in den verschiedensten Richtungen kreuzenden Gliafasern kommt schliesslich ein schwammiges Aussehen des Papillengewebes zu Stande, so dass letzteres auf dem Schnitt ein grobes Netzwerk mit unregelmässigen Maschen darstellt.

Die Schwellung ist meist unmittelbar über dem chorioidalen Durchtrittsloch besonders stark ausgesprochen. Die Stelle, welche

dem intermediären Gewebe Kuhnt's entspricht, ist dann zu einem ringförmigen Wulst verdickt, welcher an die Aderhaut angepresst erscheint und die angrenzende Netzhautpartie vom Pigmentepithel abdrängt, so dass der Randteil der Retina in circuläre Falten gelegt wird. Der Contour des Sehnerven (inclusive des Wulstes) biegt dann am Ende der Vitrea chorioideae auf die Aderhautoberfläche um, verläuft eine Strecke weit auf dieser und wendet sich dann in einem abgerundeten Winkel wieder nach vorn. (Fig. 92.) Besonders hochgradig ist die Schwellung der Papille

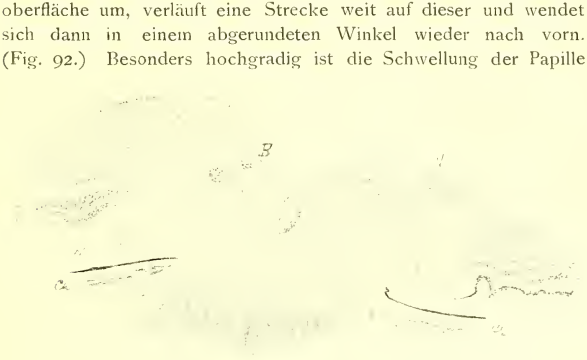

Fig. 92.

Papillitis (Stauungspapille bei Hirntumor). Ch Chorioidea. — W Wulst. — V Heerd varicoser Nervenfasern (vgl. Fig. 83). — B Bindegewebsmeniscus, etwas zellig infiltriert. — Die Capillaren treten sehr deutlich hervor, da wegen ihrer starken Schlängelung die Kerne dichter liegen; ausserdem zeigt eine stärkere Vergrösserung noch hie und da geringe pericapilläre Infiltration. Die Abhebung des Netzhautrandes ist hier arteficiell vergrössert, die Faltenbildung nicht sehr ausgesprochen (1 äussere, 2 innere Körnerschicht, 3 Ganglienzellschicht). Die Lamina cribrosa ist in diesem Sehnerven sehr gering entwickelt. — Ham. Eos. — V. = ca. 30.

mit der Ausbildung des ringförmigen Wulstes bei der sog. Stauungspapille (s. diese), kommt aber auch bei nephritischer und anderer intraokular bedingter Entzündung vor, wenn auch hier meist nicht in ganz so hohem Grade.

Die physiologische Excavation wird durch stärkere Papillenschwellung flacher.

Die marklosen Nervenfasern zeigen sich manchmal auffallend wenig verändert. Meist aber — immer bei stärkerer Papillitis — sind sie fleckweise, heerdförmig, über bald mehr bald weniger ausgedehnte Strecken hin homogen glasig gequollen, so dass sie im Schnitt wie breitgequetscht aussehen; vielfach sind sie dann schlecht von einander und von den geronnenen Eiweissmassen abzugrenzen. Die als platte Bänder erscheinenden, gequollenen Fasern färben sich stark mit Eosin. Ferner sind die Fasern häufig in ungleichmässiger Weise, manchmal rosenkranzartig, gequollen und verdickt.

Durch Zerfall der heerdweise gequollenen Fasern und Durchtränkung mit Gewebsflüssigkeit entstehen dann Nester von homogenen, hyalinartigen, klumpigen und keulenförmigen Schollen, welche teils den sog. Corpora amylacea des Centralnervensystems (s. S. 403) ähnlich sind, teils die als »varicöse Hypertrophie der Nervenfasern« bezeichneten, ganglienzellenähnlichen, mit hyalinem, kernartigem Centrum oder mehreren hyalinen Einlagerungen versehenen Gebilde (s. S. 320) darstellen. Letztere Zerfallsform der Axencylinder findet sich namentlich in den Randpartieen der Papille, dicht unter der vorderen Oberfläche und in dem praechorioidalen, neuritischen Wulst (s. Fig. 92).

Die Glia tritt zunächst durch das Auseinandergedrängtsein aller Bestandteile deutlicher hervor. Ihre Fasern sind verdickt. Es gelingt manchmal, die pathologisch veränderten Gliafasern der Papille durch Färbungen (Kupfer-Hämatoxylin, Benda'sche Gliafärbung u. a.) elektiv dazustellen. Die Zellen sind grösser, zeigen mehr Protoplasma und deutlichere Fortsätze als in der Norm; ferner sind sie vermehrt, so dass namentlich die Kernsäulen zwischen den Fasern kernreicher und verbreitert erscheinen. Die Kernvermehrung erscheint oft geringer als sie thatsächlich ist, weil die Kerne meist nicht sehr dicht aneinanderliegen, sondern durch ödematöse Lückenbildung vielfach auseinandergedrängt sind.

Das Bindegewebe zeigt bei jeder stärkeren Papillitis deutliche entzündliche Veränderungen. Die Adventitia der grösseren Gefässe und der centrale Bindegewebsstrang ist mehr oder weniger dicht mit Rundzellen infiltriert; ausserdem findet man Vermehrung der Endothelien und anderen Bindegewebszellen. Besonders bemerkenswert ist die Proliferation und Gewebsneubildung im centralen Bindegewebsmeniscus. Von diesem und von der Adventitia grösserer dicht unter der Papillenoberfläche liegender Gefässe geht eine Neubildung von anfangs zarten, endothelartigen Membranen, später mehr faserigen, mit oft zahlreichen feinen Blutgefässen versehenen grösseren Bindegewebsmassen aus, welche die physiologische Excavation ausfüllen, die Papillenoberfläche überkleiden, sogar in den Glaskörper etwas vordringen können. Es liegt hier dieselbe Bildung vor, wie sie auch von der Adventitia der Netzhautgefässe bei manchen Formen der Retinitis produziert wird (cf. S. 317); mit den endothelialen oder granulationsgewebsähnlichen von der Retina ausgehenden Membranen kann bei Neuroretinitis das vom Papillenbindegewebe neugebildete Gewebe zusammenhängen.

Stets sind die Blutgefässe entzündlich verändert. Die Wand der grösseren ist häufig sklerotisch verdickt, besonders bei Nephritis, aber auch in späteren Stadien bei jeder anderen Papillitis. Besonders auffallend sind die Veränderungen der feineren Blutgefässe und der Capillaren.

Gerade diese treten schon in leichteren Fällen sehr deutlich hervor, wobei die Capillaren häufig die Anordnung in rautenförmigen Maschen erkennen lassen. Stets sind nämlich die Kerne und Leiber der Intimazellen geschwollen, vergrössert, die Lumina durch stärkere Blutfüllung ausgedehnt; diese beiden Momente bewirken das deutlichere Hervortreten der Gefässe, wobei dann die Capillaren von den feinen Uebergangsgefässen um so schwieriger zu unterscheiden sind, als sich auch um die Haargefässe häufig eine fibrilläre oder homogene Hülle bemerkbar macht.

Ferner verlaufen die feinen Gefässe oft stark geschlängelt; daher wird im Schnitt das Lumen eines Gefässes häufig mehrfach getroffen. Man sieht dann im Präparat mehrere längliche und rundliche Lumina dicht zusammenliegen, jedes von den vergrösserten Endothelzellen umgeben, sodass der Anschein erweckt werden kann, als handele es sich um Neubildung von Gefässen mit Proliferation der Zellen. Zweifellos findet dies auch statt; die wuchernden Zellen der Intima und der adventitiellen Hülle führen zum Verschluss, zur Umwandlung der Gefässe in zellige Stränge, und man sieht vielfach auf dem Schnitt gut begrenzte, elliptische oder rundliche Haufen dicht gedrängter endothelialer Zellen, welche manchmal Lumina umgeben, manchmal als ganz solide Plaques erscheinen, im letzteren Fall wie kernreiche Riesenzellen aussehen können: doch beruht der scheinbare Gefässreichtum häufig nur auf dem deutlicheren Hervortreten der erweiterten, stärker gefüllten Gefässe und ihrer geschwollenen Wandzellen.

Häufig finden sich (meist kleinere) Blutungen.

Die Rundzelleninfiltration pflegt besonders in der Umgebung der Gefässe und dicht an der Papillenoberfläche ausgesprochen zu sein. Stärkere Infiltration im Gewebe findet sich in der Regel bei intraokularer Infektion (beginnender Glaskörperabscess etc.), während sie sich sonst in mässigen Grenzen hält.

In nicht ganz frischen Stadien findet man in mässiger Menge Fettkörnchenzellen (s. S. 416) im Papillengewebe verstreut, welche sich wohl an der Resorption der Blutungen und der Zerfallsprodukte der Nervenfasern beteiligen.

Ferner kommt freies und in Wanderzellen liegendes Pigment vor. Der Farbstoff stammt zum Teil von Blutungen, zum Teil aber aus dem retinalen Epithel. Die Moleküle des letzteren,

welches zunächst wohl rein mechanisch durch den Druck des neuritischen Wulstes, der nicht selten mit ihm verklebt ist, leidet, finden sich fast ausschliesslich in dem Wulst und in dessen Nähe. —

Die Schwellung der Papille durch Ansammlung von Flüssigkeit zwischen den Fasern, die Quellung der letzteren mit konsekutivem Zerfall, die Schwellung der Endothelien, die Schlängelung der Gefässe und selbst einzelne kleine Blutungen und vereinzelte Rundzellen könnten auf ein reines Stauungsödem bezogen werden. Ein solches ist aber nur bei geringen Graden der Schwellung mikroskopisch nachgewiesen, sonst wurden stets deutliche entzündliche Veränderungen — Rundzellen, Endothelwucherung, Bindegewebsproliferation — gefunden. Es ist sogar bei jeder stärkeren Papillitis auch der Sehnervenstamm entzündlich verändert; mindestens findet man im sklero-chorioidalen Abschnitt Lückenbildung zwischen den Laminabalken durch Oedem und Kernvermehrung innerhalb derselben, meist auch heerdweise interstitielle oder interstitiell-parenchymatöse Veränderungen im retrobulbären Opticus, nicht nur bei cerebraler, sondern auch bei nephritischer Papillitis. —

Geht eine Papillitis in Atrophie über, so verschwinden meist die Nervenfasern; die Glia und das neugebildete Bindegewebe erhalten zunächst noch die Form der Papille, wenn auch mit dem Schwinden des Oedems und der Nerven die Prominenz immer mehr nachlässt (s. S. 448). — Bekanntlich kann aber die Papillitis auch — ophthalmoskopisch und funktionell — zur Norm zurückgehen. In einem solchen Fall, welchen ich anatomisch untersuchen konnte, waren die Nervenfasern in der Papille nicht alteriert, doch war das ganze Gewebe auffallend dicht, entschieden reicher an Gliakernen als normal, namentlich die Kernsäulen waren durch vermehrten Kerngehalt verbreitert und verlängert; die Gefässe zeigten verdickte Adventitia, das neugebildete Bindegewebe auf der Papille war glasig und zeigte sich aus breiten homogenen Schichten mit spärlichen, länglichen, schmalen, in den Spalten zwischen den Lamellen liegenden Kernen zusammengesetzt.

b) Entzündliche Prozesse im Nervenstamm.

Wie schon bei der Besprechung der »Retinitis« erwähnt wurde, ist bekanntlich der Begriff der Entzündung nicht durch histologische Merkmale allein in erschöpfender Weise abzugrenzen. Wie im Centralnervensystem und der Retina antwortet das nervöse Parenchym auch im Opticus auf alle Schädlichkeiten durch regressive Veränderungen; diese Degenerationen können derartig in den Vordergrund treten, dass sie mehr in die Augen

fallen als die proliferativen Prozesse der Stützsubstanz, welche als Reaktion auf den einwirkenden Reiz hin eintreten. Manchmal fehlen die letzteren, wenigstens in den Frühstadien, überhaupt. Nach den vorwiegenden Veränderungen des Parenchyms bezeichnet man derartige Prozesse als »parenchymatöse Degenerationen« oder als »parenchymatöse Entzündungen«. Trotzdem der Ausdruck »Degeneration« dem histologischen Verhalten der Nervenfasern entspricht, müssen wir für den Prozess als solchen den Begriff der Entzündung festhalten, um diese Prozesse von der einfachen, nicht-entzündlichen Atrophie des Sehnerven, wie wir sie bei Tabes nach Leitungsunterbrechung etc. als »graue Atrophie« kennen, zu unterscheiden.

Dieser »parenchymatösen Entzündung«, welche in typischer Weise z. B. nach Nuël's Experimenten bei Filixvergiftung auftritt, steht eine andere Form gegenüber, bei welcher von Anfang an die Beteiligung des Stromas, — namentlich des Bindegewebes und der Gefässe, häufig auch der Gliazellen — stärker ist, und bei welcher das Parenchym gleichzeitig oder erst sekundär infolge der interstitiellen Veränderungen erkrankt. Wegen der vorwiegenden oder primären Beteiligung des interstitiellen Gewebes wird diese Form der Entzündung als »interstitielle« bezeichnet.

In reiner Form liegt eine solche nur vor, wenn parenchymatöse Veränderungen fehlen oder sich als einfache Folge der interstitiellen dokumentieren (s. u.). Häufig liegt die Sache aber so, dass man annehmen darf, beides sei coordiniert, die Folge eines Reizes, auf welchen Parenchym und Stroma in verschiedener, diesen beiden Gewebsbestandteilen eigentümlicher Weise reagieren, so dass weder von parenchymatöser noch von interstitieller, sondern einfach von »Entzündung« zu sprechen ist.

Es kann sogar, wie auch experimentell festgestellt ist, ein und dieselbe Schädlichkeit (z. B. Toxine) im Nervensystem bald nur Degeneration des Parenchyms, bald auch proliferative und exsudative Veränderungen des Stromas hervorrufen, je nachdem die Schädlichkeit die Gefässe, durch welche sie ins parenchymatöse Gewebe gelangt, einfach passiert oder auf sie und das Bindegewebe einzuwirken Gelegenheit hat. —

Wir besprechen zuerst die interstitielle Entzündung, dann die Neuritis mit vorwiegender Beteiligung des Parenchyms.

1. Bei der interstitiellen Entzündung zeigt das septale Bindegewebe einen bedeutenden Kernreichtum durch Vermehrung der spindligen fixen Gewebszellen und durch Rundzelleninfiltration (Fig. 93, S. 412). Sehr häufig sind besonders die feinsten Septen, welche die grösseren Maschenräume durchziehen, durch die an

ihnen vermehrten oder aufmarschierten Zellen besonders scharf markiert; es kann so auf dem Querschnitt zu Bildern von Kernnetzen innerhalb der Maschenräume kommen.

Die entzündliche Infiltration und Kernvermehrung kann entweder von der Scheide her fortgeleitet oder aber mitten im Querschnitt an einer oder diffus an mehreren Stellen auftreten; im letzteren Fall zeigen sich die ersten Kernanhäufungen am deutlichsten in den Knotenpunkten des Maschenwerkes.

Anfangs findet sich dabei manchmal eine Auflockerung des Septenbindegewebes durch Oedem: Die Fasern liegen weiter auseinander als normal, durch schmale Spalten von einander getrennt,

Fig. 93.

Neuritis interstitialis und Perineuritis (bei Hirngummi). 1 Dura. — 2 Arachnoidea. — 3 Pia. — Die starke Kernvermehrung in den Septen beruht, wie stärkere Vergrösserung zeigt, auf erheblicher Vermehrung der Gewebszellen und massenhafter Infiltration mit Rundzellen. — Häm. Eos. — V. = 50.

welche leer sind oder körnig geronnene Masse enthalten. Das Auftreten breiterer Spalten zwischen Bindegewebe und Nervenfaserbündeln dagegen ist nicht als Oedem zu deuten (Elschnig). Diese Spaltraumbildung ist entweder ein bei der Härtung erzeugtes Kunstprodukt (s. S. 395) oder sie beruht auf einem Schwund der Nervenfasern mit Volumenverminderung der Bündel; im letzteren Fall findet man häufig Degenerationsprodukte der Nervenfasern in den Maschen des die Räume durchziehenden Glianetzes. Allerdings können dabei die Maschen dieses Glianetzes auch weiter sein als in der Norm, was wohl durch oedematöse Flüssigkeitsansammlung zu erklären ist; aber dies findet sich immer mit einer durch Verdünnung und Schwund von Nervenfasern bedingten Volumenverminderung der Bündel zusammen, während die arteficiell erzeugten Spalten nicht von dem Glianetz sondern höchstens von einigen Fasern durchzogen sind. Auch sind bei dem künstlichen

»Einbettungsoedem« gerade die Septen meist deutlich geschrumpft, aber nicht gequollen, zeigen keine Auseinanderdrängung der Fasern durch Flüssigkeitsansammlung.

Bei interstitieller Neuritis tritt ferner eine, häufig sehr starke, Neubildung von Blutgefässen und, im weiteren Verlauf, von Bindegewebe ein. Als Resultat der Gewebsproliferation finden wir dann das septale Bindegewebe verdickt. Dadurch sind vielfach die Maschenräume vollständiger gegen einander abgeschlossen als normal. Da mit der Umwandlung des Granulationsgewebes in fertiges Bindegewebe stets eine fortschreitende Schrumpfung desselben verbunden ist, werden dann die Maschenräume verkleinert (Fig. 94). Da ferner, wie oben erwähnt, meist

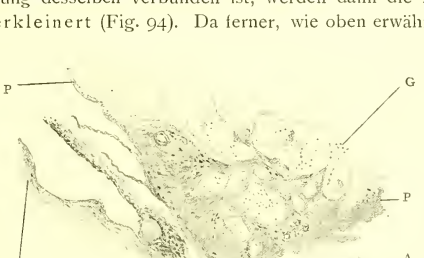

Fig. 94.

Abgelaufene Neuritis interstitialis (bei Lues, aus dem gleichen Sehnerven wie Fig. 98, Randpartie des Opticus). D Randstück der Dura. — A Arachnoidea, stellenweise mit Wucherung der Endothelien und Verwachsung mit Dura und Pia. — P Pia. — Verkleinerung und Zerschnürung der Bünde durch neugebildetes, zum Teil sklerotisches, nur noch mässig kernreiches Bindegewebe. In den Maschenräumen stellenweise Vermehrung der Gliazellkerne, bei G umschriebene Wucherung der letzteren. Weigertpräparate dieser Gegend zeigen, das in einzelnen Bündeln die markhaltigen Fasern gänzlich geschwunden, in den meisten an Zahl verringert sind. — v. Gieson. — V. = 70.

auch die feineren Septen, häufig sogar vorzugsweise, vermehrten Kerngehalt zeigen und die Bindegewebsneubildung dann entlang diesen Ausläufern der gröberen Septen stattfindet, sehen wir dann die durch die Schrumpfung der grösseren Septen bereits verkleinerten Maschenräume von bindegewebigen Balken durchzogen, so dass die Räume durch diese in kleinere Abteilungen zerschnürt sind. Bei erheblicher Bindegewebsproliferation, wie sie namentlich bei Lues vorkommt, sieht man auf dem Querschnitt recht vielfach Maschenräume ganz durch neugebildetes Bindegewebe ersetzt, in welchem manchmal hie und da noch spärliche Inseln des Mascheninhalts isoliert liegen; am Opticusrand können Bündel auf diese Weise ganz abgeschnürt erscheinen, durch eine breite Binde-

gewebsmasse welche mit der gleichfalls stark verdickten Pia zusammenhängt vom übrigen Stamm getrennt. (Fig. 94.)

Das neugebildete Bindegewebe ist zunächst fibrillär, in späteren Stadien kann es derbe und sklerotisch werden. Auch die feinen Blutgefässe, welche durch relativ weite Lumina ausgezeichnet sind, zeigen eine homogene oder sklerotisch verdickte Wand.

Eine Verdickung des Bindegewebes tritt auch in den späteren Stadien der einfachen Sehnervenatrophie ein (s. S. 450). Diese ist aber von dem Bilde der Septen bei entzündlicher, durch Gewebsproliferation erzeugter Verdickung wesentlich verschieden. So lange die Septen bei Neuritis noch vermehrten Kerngehalt zeigen, ist eine Verwechslung mit einfacher Atrophie ausgeschlossen, da eine kleinzellige Infiltration und Wucherung der Gewebskerne im Bindegewebe bei letzterer in keinem Stadium beobachtet wird. Aber auch wenn — in späten Stadien — der Kerngehalt der vorher entzündlich infiltrierten Septen nicht mehr vermehrt erscheint, die Rundzellen verschwunden, die proliferierten Gewebszellen mit der fortschreitenden Bildung von Intercellularsubstanz wieder verschmächtigt und an Menge wesentlich verringert sind, unterscheidet sich die durch interstitielle Neuritis erzeugte Septenverdickung von der in den Spätstadien der einfachen Atrophie eintretenden dadurch, dass bei dieser gerade die feineren Septen nicht verdickt, sondern im Gegenteil geschwunden sind. Ferner sind die Maschenräume nicht, wie nach Neuritis, deutlicher und vollständiger gegeneinander abgegrenzt, vielmehr stehen wegen des Fehlens der feineren Ausläufer die Maschenräume vielfach breiter mit einander in Verbindung, so dass auf Querschnitten der Mascheninhalt nicht in unregelmässigen, durch Bindegewebe allseitig umgrenzten resp. zerschnürten Bezirken liegt, wie bei Neuritis, sondern vielfach mit einander zusammenhängt, oft sogar einen gleichmässigen Grund bildet, aus dem die kolbig verdickten, spärlich verzweigten Septen und ganz isoliert liegende Inseln sklerotischen Bindegewebes (die Querschnitte von Längssepten) sich abheben (s. S. 451, Fig. 100).

Die Nervenfasern sind im Beginn der rein interstitiellen Neuritis intakt. Durch den Druck der schrumpfenden, sie umschliessenden, durch die Gewebsneubildung verdickten Septen tritt dann Zerfall von Markscheiden und ganzen Fasern ein, schliesslich Schwund; doch ist charakteristisch, dass selbst in den am stärksten veränderten Bündeln meist noch einige nach Weigert darstellbare markhaltige Fasern erhalten sind, dass also der Schwund sich nicht auf den ganzen Querschnitt eines Bündels zu erstrecken pflegt. Der Schwund scheint in ganz ungleichmässiger

Weise über den Querschnitt verteilt aufzutreten, so dass in dem einzelnen Bündel entweder markhaltige und degenerierte Fasern durcheinander liegen oder bald die peripheren, bald die centralen Faserpartien mehr betroffen sind.

Die Gliazellen liegen in den durch rein interstitielle Neuritis verengten Maschenräumen dichter aneinander als normal, sind aber im wesentlichen nur mehr zusammengedrängt, nicht absolut an Menge vermehrt. Der Faserfilz erscheint, wo der Nervenausfall stärker ist, verdichtet (s. S. 453).

2. Die zweite Gruppe von entzündlichen Prozessen im Opticus bilden (analog wie im Centralnervensystem) solche Erkrankungen, welche zunächst oder im wesentlichen allein an den nervösen und gliösen Teilen sich abspielen, während das Bindegewebe entweder in geringerer Weise oder primär garnicht, nur sekundär infolge der parenchymatösen Vorgänge verändert wird. Diese Veränderungen des Parenchyms setzen meist heerdförmig ein; durch Confluieren benachbarter Heerde können sie sich aber über grosse Teile des Sehnerven im Zusammenhang ausdehnen. Da die nebeneinander liegenden Heerde nicht gleich alt zu sein brauchen und da ferner im Anschluss an die primären Veränderungen meist sekundäre Degeneration (s. diese) eintritt, ist es hier oft besonders schwierig zu entscheiden, ob eine primär entzündliche oder eine rein degenerative Veränderung an einer bestimmten Stelle vorliegt; es ist dann die genaue Untersuchung des ganzen Nerven notwendig.

Der Zerfall der Nervenfasern scheint sich dabei meist in anderer Weise zu vollziehen wie bei der einfachen Degeneration und der tabischen Atrophie (s. S. 454). Wie z. B. von der akuten Myelitis her bekannt ist, geht dem Zerfall häufig eine besonders hochgradige Quellung der Axencylinder voraus, wodurch dieselben enorm verdickt werden können. Sie zeigen hier manchmal rosenkranzförmige Auftreibungen, also stärkere Varicositäten als bei einfacher Atrophie (s. diese). An den stark gequollenen Axencylindern erscheint die Markscheide oft sehr verdünnt, wenigstens ist sie häufig nur noch am Rande nach Weigert färbbar. Als frühzeitige Veränderung der Markscheiden degenerierender Fasern fand Uhthoff häufig eine stärkere Färbbarkeit des Markes mit Carmin.

Abgesehen von dieser stärkeren Quellung verläuft der weitere Markscheiden- und Faserzerfall in analoger Weise wie bei einfacher sekundärer Degeneration. Die stark gequollenen Axencylinder zerfallen dann in kuglige und keulenförmige Segmente, deren centrale Partie manchmal in umschriebener Weise

Farbstoffe stärker und in anderem Ton annimmt, als die periphere (Buchholz). Es entstehen so jene Bilder, welche wir in der Nervenfaserschicht der Retina und in der Papille nicht selten sehen und als »varicöse Hypertrophie« oder »ganglionäre Degeneration« der Nervenfasern (s. S. 321, Fig. 83) zu bezeichnen gewohnt sind. Von vielen Autoren werden diese Gebilde mit den sog. »Corpora amyloidea« auf eine Stufe gestellt (s. S. 403). Die vom Axencylinder abgebröckelten oder zerfallenen Markschollen und Bröckel färben sich nach der Weigert'schen Methode teils bläulich, teils schwarzbraun, teils gar nicht. Die frühesten Stadien des Markzerfalls sind bekanntlich am besten mit der Marchi'schen Methode darzustellen, bei welcher die kleinsten Zerfallsprodukte durch Osmium tief schwarzbraun gefärbt werden, während das normale Nervenmark diese Fettreaktion nicht giebt. Auf Weigertpräparaten kann der Querschnitt bei Betrachtung mit schwacher Vergrösserung ganz normal aussehen, wenn bereits reichlich durch die Marchi'sche Methode nachweisbare Schollen zwischen den Fasern angehäuft und viele Fasern gequollen sind; bei stärkerer Vergrösserung sind aber auch hier die Veränderungen meist deutlich sichtbar, wenn auch wohl nicht in so frühem Stadium wie in Marchipräparaten.

Die fettartig umgewandelten Axencylinder- und Markscheidenbröckel zerfallen weiter und verschwinden allmählich. Zum Teil werden sie einfach resorbiert. Zum Teil aber werden sie von Zellen aufgenommen, welche dadurch zu den sog. »Fettkörnchenzellen« werden, und fortgeschafft.

Die Körnchenzellen kommen auch bei einfacher Degeneration vor, aber meist viel spärlicher, als bei den entzündlichen Prozessen. Bei diesen können sie in kolossaler Menge vorhanden sein. Nach der Ansicht der meisten Autoren können sie sich überall da ansammeln, wo Nervensubstanz aus irgend einer Ursache zerfallen ist. Sie sind an und für sich nicht für einen entzündlichen Prozess charakteristisch, was in früherer Zeit angenommen wurde. Ueber die Bedeutung, die ihnen aber doch für die Unterscheidung zwischen entzündlicher und einfacher Degeneration in gewisser Hinsicht zukommt, sollen die heute geltenden Anschauungen angeführt werden, nachdem wir die Zellen selbst kennen gelernt haben.

Die Körnchenzellen (Fig. 95 und 96) sind meist grosse, rundliche Elemente, welche bei dichter Lagerung sich gegenseitig abplatten und dann »epitheloid« aussehen können; sie besitzen in der Regel einem rundlichen oder unregelmässig länglichen Kern. Die Körnchen im Zellleib werden durch Osmium geschwärzt und

erscheinen bei Weigert'scher Markscheidenfärbung graublau bis dunkelbraun, wenn das Fett nicht durch längere Alkohol-Aetherbehandlung der Präparate extrahiert ist. Ist letzteres der Fall, so erscheinen die Zellen nicht mehr gekörnt, sondern als blasse, helle, nicht färbbare Gebilde, oft wie Lücken im Gewebe, welche teilweise Kerne enthalten (Fig. 96). Sind die Zellen dann klein, vielleicht bei der Härtung noch geschrumpft, so sieht man bei oberflächlicher Betrachtung, namentlich mit schwacher Vergrösserung, nur die Kerne, welche dann eine »kleinzellige Infiltration« vortäuschen können.

Die Körnchenzellen liegen teils vereinzelt und in Haufen in den nach Zerfall der Nervenfasern leergewordenen Gliamaschen,



Fig. 95
Körnchenzellen bei entzündlicher Opticusatrophie (bei Sehnerventumor). Die Zellleiber erscheinen noch leicht grau gekörnt. In vier Zellen ist der Kern nicht sichtbar (wohl im Schnitt nicht mitgetroffen). Der Gliafilz ist verdichtet. — Weigert's Markscheidenfärbung. — V. = 325.

Fig. 96.
Aus einem Längsschnitt eines entzündlich atrophischen Opticus (bei Sehnerventumor). a gequollene und zerfallene Nervenfasern (blaugefärbt). — b klumpige, schwarzbraun gefarbte Degenerationsprodukte. — c Körnchenzellen, deren Fett extrahiert ist. — Gliafilz verdichtet, Gliakerne an dieser Stelle spärlich. — Weigert's Markscheidenfärbung. — V. = 325.

teils an und in den Bindegewebssepten, ferner besonders in der Adventitia der Gefässe; auch die perivaskulären Lymphscheiden — wo solche vorhanden sind — zeigen sich häufig mit ihnen angefüllt. An der Innenfläche der Septen, um die Bündelreste, sowie um die Gefässe herum bilden sie bei dichter Lagerung oft ganz epitheliale Zellmäntel. Nach Bielschowsky sind gerade die adventitiellen Körnchenzellen besonders klein und können daher leicht zur Annahme einer Rundzelleninfiltration der Gefässwand verführen.

Die Herkunft der Körnchenzellen ist wahrscheinlich keine einheitliche (Schmauss, Senator u. A.). Zweifellos können ein- und mehrkernige Leukocyten sich mit Fett beladen und so zu Körnchenzellen werden (Schmauss, Ribbert). Ein grosser Teil der Körnchenzellen stammt wahrscheinlich von den Zellen der Gefässadventitia welche sich vermehren, ablösen und zu Wanderzellen werden (Leyden, Bielschowsky u. A.). Stroebe betrachtet

die nach Rückenmarksdurchschneidungen auftretenden Körnchenzellen als gewucherte Bindegewebszellen der Pia und Endothelien der Gefässe. Endlich wird mehrfach angenommen, dass ein Teil der Körnchenzellen aus den Gliazellen sich bildet (Senator, Buchholz, Bielschowsky, Nuël u. A.)

Abkömmlinge von Leukocyten, von Bindegewebszellen resp. Endothelien und von Gliazellen können also als phagocytäre Wanderzellen auftreten, die Zerfallsprodukte der Nervensubstanz aufnehmen und in die Lymphbahnen fortschaffen. Ihrem Auftreten muss aber eine ihrer Menge entsprechende Vermehrung der Mutterzellen vorhergehen, da die Körnchenzellen selbst keine Mitosen oder sonstige auf eine Zellteilung hinweisende Vorgänge erkennen lassen. Diese Vermehrung der Mutterzellen wird da eine besonders reichliche sein, wo als Folge der einwirkenden Schädlichkeit ausser dem Nervenzerfall noch eine reaktiv-entzündliche resp. (bei Trauma) regenerative Wucherung des Blutgefässbindegewebsapparates (Stroebe) — und wohl auch der Glia — eintritt. Daher finden sich die Körnchenzellen bei entzündlichen Prozessen meist viel massenhafter als bei einfach degenerativen, da bei letzteren die proliferativen Vorgänge an der bindegewebigen und gliösen Stützsubstanz gering sind. Andererseits wird aber auch angenommen, dass die Zellvermehrung nicht direkt auf der Einwirkung eines von aussen kommenden Reizes zu beruhen braucht, sondern dass die Zerfallsmassen selbst unter besonderen Umständen — vielleicht bei sehr rapidem Zerfall (Bielschowsky), wie er eben gerade den sog. »akuten parenchymatösen Degenerationen« (s. oben) eigen ist — einen zur Wucherung führenden Reiz auf die Zellen der Stützsubstanz ausüben können (Schmauss).

Jedenfalls also ist eine besondere Massenhaftigkeit von Körnchenzellen für einen entzündlichen Prozess, im Gegensatz zu den einfach degenerativen, charakteristisch.

Bielschowsky sieht an der Menge der Körnchenzellen einen Gradmesser für die Lebhaftigkeit der Resorption. Damit stimmt überein, das Stroebe nach Rückenmarkdurchschneidung beim Kaninchen die Körnchenzellenbildung im Bezirk der sekundären Degeneration sehr gering fand und dementsprechend ein sehr langsames Verschwinden der Zerfallsprodukte.

Die Körnchenzellen wandern grösstenteils in die Lymphbahnen und sind nach einiger Zeit, deren Dauer verschieden angegeben wird, sich aber auf viele Monate erstrecken kann, nicht mehr nachweisbar. Dann sind auch die Zerfallsmassen fast oder ganz vollständig entfernt. —

Die Neuroglia zeigt bei den in Rede stehenden entzündlichen Prozessen sehr häufig eine erhebliche Vermehrung der Kerne und der Fasern. Eine Verdichtung des Gliagewebes durch Vermehrung und Verdickung der Fasern tritt auch bei einfacher Atrophie ein, dagegen ist hier die Zellvermehrung eine sehr geringe und allmählich eintretende.

Als eine Vorstufe der Zellteilung oder als gleichzeitige Folgeerscheinung des zur Proliferation führenden Reizes wird eine Vergrösserung und Formänderung der Gliazellen angesehen, welche man sehr häufig antrifft. Das normalerweise kaum sichtbare Protoplasma wird deutlich und schiebt sich »schwimmhautartig« (Storch) an den Fasern vor, so dass protoplasmatische Fortsätze in die Fasern überzugehen scheinen (Fig. 97). Bei den gewöhnlichen Färbungen (Gieson, Hämatoxylin, Eosin) gewinnt man stets den Eindruck, dass der Zelleib direkt in die Faser sich fortsetzt. Bei spezifischer Färbung (Weigert, Benda) ist aber meist eine Differenz zwischen Protoplasma und Gliafaser zu sehen, indem die letztere viel intensiver gefärbt ist und sich in das Protoplasma hinein verfolgen lässt; doch ist auch hierbei manchmal das Protoplasma ebenso gefärbt wie die Fasern. — Es entstehen so kleinere und grössere sternförmige Elemente, welche den embryonalen Gliazellen, den sog. Astrocyten, gleichen (Storch, Bonome, Buchholz).



Fig. 97.

Gliose des Sehnerven mit Astrocyten (bei Entzündung durch eindringendes Carcinom). a Vergrösserte sternförmige Gliazellen, deren Fortsätze in Gliafasern auszulaufen scheinen. — b Runde Gliazellkerne. — c Abgeschnittene Stücke von vergrösserten Gliazellen. — d Längliche Kerne unbestimmter Art. — Färbung nach dem von Benda modifizierten Weigert'schen Verfahren (Gliafasern und Zellen tiefblau, Bindegewebe rot). — V. = 325.

Leber gelang es in zwei Fällen von Sehnervenatrophie, bei welchen starke Kernvermehrung in den Maschenräumen vorlag und welche, zumal sie mit myelitischen Veränderungen kombiniert waren, wahrscheinlich unter die parenchymatösen »entzündlichen« Degenerationen zu rechnen sind, zahlreiche kleine Zellen zu isolieren, welche zum Teil rundlich und länglich, zum Teil aber auch mit zahlreichen feinen Fortsätzen versehen waren.

Greeff hat die veränderten Gliazellen im entzündeten Sehnerven durch die Golgi'sche Methode dargestellt. Er fand die Zellleiber, namentlich in frischen Fällen, unregelmässig aufgequollen, oft kolossal vergrössert; sie stellten vieleckige Klumpen dar. Die Fortsätze zeigten sich bei dieser Methode alle varicös, vielfach winklig gebogen und stark geschlängelt; einige waren stark verdickt, manche abgeflacht wie breite Bänder.

Solche sternförmigen Gliazellen finden sich in reichlicher Menge nur manchmal bei den entzündlichen parenchymatösen Prozessen, bei regenerativ-proliferativer Wucherung (Storch's »reparatorische« Gliose) und bei Gliomen. Doch ist ihr Vorkommen im Centralnervensystem auch bei einfacher Degeneration in frischeren Stadien sichergestellt (Storch). Dass die Veränderung der Zellleiber auf Oedem beruht (Sourdille) ist nicht anzunehmen, weil Oedemflüssigkeit — gestaute Lymphe — nicht nur auflösend auf Nerven- und Gliagewebe, sondern auch direkt hemmend auf die Vermehrung der Gliafasern einwirkt (Storch u. A).

Im Sehnerven habe ich die Astrocyten am schönsten ausgebildet und am zahlreichsten in zwei Fällen von Stauungspapille mit geringen, aber deutlichen interstitiell-entzündlichen Veränderungen und in einem Fall reaktiver Entzündung aller Bestandteile des Nervenquerschnitts gesehen, in welchem Krebsmassen von der Aderhaut her in den Opticus eingedrungen waren; in letzterem Fall zeigten sich im distalen Teil fast in allen Bündeln die Nervenfasern vollkommen durch Carcinom ersetzt, weiter nach hinten hörten die Krebszapfen in verschiedener Höhe auf, und unmittelbar dahinter lagen zwischen den grösstenteils noch mit normaler oder nur mässig gequollener Markscheide versehenen Nervenfasern massenhafte kleinere und grössere Astrocyten, so dass nur noch in ganz geringer Anzahl Gliazellen von gewöhnlichem Aussehen (freie Kerne) vorhanden waren. Auch in primären Sehnerventumoren (s. d.) kommen derartige vergrösserte und sternförmig gewordene Gliazellen vor.

Wahrscheinlich bleiben die vermehrten und vergrösserten Gliazellen nicht dauernd im Gewebe liegen, sondern ihre Zahl vermindert sich wohl in späteren Stadien entsprechend der Bildung von Gliafasern; bekanntlich wird das Fasergewirr als eine von den Gliazellen gebildete Intercellularsubstanz aufgefasst, welche durch Differenzierung aus dem Zellprotoplasma entsteht. —

Entzündliche Veränderungen des interstitiellen Bindegewebes können bei diesen Veränderungen des Mascheninhalts gleichzeitig eintreten oder später, sie können aber gering sein

und müssen nicht gleichmässig alle Septen des erkrankten Bezirks befallen. —

Alle diese Prozesse, mögen sie mit stärkerer Beteiligung des interstitiellen Bindegewebes (interstitielle Entzündung) oder des Mascheninhalts (sog. akute parenchymatöse Degeneration oder »parenchymatöse Entzündung«) verbunden sein, sind von dem histologischen Bilde der Sehnerven bei einfacher atrophischer Degeneration (Tabes, Leitungsunterbrechung u. a.) also verschieden; um diese Verschiedenheit zum Ausdruck zu bringen, behalten wir den Ausdruck »parenchymatöse Entzündung« bei, trotzdem der Vorgang histologisch primär häufig mit einer Degeneration der Nervenfasern einsetzt.

Diejenigen Partieen, an welchen das interstitielle Bindegewebe stärker affiziert war, zeigen, auch wenn der Kernreichtum nicht mehr vorhanden ist, ein charakteristisches Querschnittsbild: die Septen sind durch die Bindegewebsneubildung verdickt, die Maschenräume bis zum Schwund verkleinert und durch Bindegewebsbalken zerschnürt, unter Umständen ganz durch Bindegewebe ersetzt; dazu kommen dann häufig noch die stark vermehrten kleinen Gefässe mit relativ weitem Lumen und sklerotischer Wand, doch ist dies Moment mit Vorsicht zu benutzen, weil auch bei einfachen Atrophieen die Gefässe das gleiche Aussehen darbieten können und dadurch sowie durch das Zusammengedrängtsein auf einen kleineren Raum deutlicher hervortreten und eine Vermehrung vortäuschen können (z. B. Tabes, s. Fig. 100).

Ist das interstitielle Bindegewebe weniger beteiligt, so sind die »entzündlichen« Prozesse im Gegensatz zu den einfach atrophisch-degenerativen in frischeren Stadien durch die stärkeren Quellungserscheinungen der Nervenfasern, durch die Massenhaftigkeit der Körnchenzellen, oft durch die starke Vermehrung und astrocytäre Umwandlung der Gliazellen charakterisiert. In den Spätstadien aber, wenn der Zellreichtum im Mascheninhalt wieder vermindert ist, dürfte die Unterscheidung von einfacher Atrophie, wenigstens an einzelnen Stellen, grosse Schwierigkeiten machen oder sogar unmöglich sein. Denn dann sind die Veränderungen des Bindegewebes die gleichen, da sie die einfache Folge des Faserschwundes darstellen, sei dieser nun akut oder allmählich erfolgt: durch die Verminderung des Mascheninhaltes wird in beiden Fällen, da auch nach »Entzündung« der Raum durch die Gliawucherung nie so dicht ausgefüllt wird, dass der Ausfall der Fasern kompensiert würde, die Spannung des Bindegewebes verringert, es »collabiert« daher und zieht sich vermöge

seiner Elastizität zusammen, besonders an den Knotenpunkten, während die feinen Ausläufer dabei, grösstenteils eben durch die Retraktion, verschwinden (Uhthoff, Birch-Hirschfeld), wie bei einfacher Atrophie (s. S. 451). Dasselbe wird auch eintreten, wenn eine Infiltration des Bindegewebes zwar vorhanden war, aber zurückgegangen ist, ohne zu Gewebsneubildung zu führen, was doch jedenfalls, wie bei leichteren Entzündungen überhaupt, auch hier vorkommen dürfte.

Fig. 98.
Partielle Opticusatrophie nach Neuritis (bei Lues, vgl. Fig. 94). a Atrophische, b normale Partie. — In ersterer starke Verdickung der Septen und Verkleinerung der Maschenräume, welche meist vollständiger gegeneinander abgeschlossen und unregelmässiger sind als in der Norm, stellenweise aber zeigt sich weniger Bindegewebsneubildung und mehr die Bindegewebsconfiguration wie bei einfacher Atrophie; bei c Uebergang in normale Septen. — d Concentrisches Septum. — e Eintretender centraler Bindegewebsstrang, noch etwas kleinzellig infiltriert. — f Pia. — g Blutgefässe mit meist verdickter Wand. — v. Gieson. — V. = 70.

Man findet daher manchmal auch nach entzündlichen Prozessen im Sehnerven neben und zwischen Partieen, welche deutlich verkleinerte, durch verdickte Septen mehr als normal von einander abgeschlossene und zerschnürte Maschenräume aufweisen, solcheStellen, an welchen das Bindegewebe weniger zusammenhängt als normal, sich zu kolbigen und scheibenförmigen Massen (auf dem Querschnitt) retrahiert hat, wie es für die Veränderung der nicht durch Proliferation verdickten Septen bei den einfach atrophischen Prozessen charakteristisch ist (Fig. 98). —

Was die schliesslich resultierende Volumenverminderung des Sehnerven betrifft, so ist dieselbe meist bei den mit interstitiellen Veränderungen verbundenen Entzündungen wegen der Schrumpfung des neugebildeten Bindegewebes eine weit erheblichere als bei den einfachen Atrophieen; sie kann aber auch bei Tabes sehr bedeutend werden und sogar zu einer ganz unregelmässigen Verkleinerung des Opticusquerschnitts führen (s. Fig. 101).

Wie Uhthoff sagt, reichen die wesentlich von ihm angegebenen Merkmale im allgemeinen aus, um eine Neuritis von

einer einfachen Atrophie des Sehnerven auch in den Spätstadien zu unterscheiden. Es sei aber nochmals hervorgehoben, dass, wenn das Bindegewebe in weniger bedeutendem Grade verändert war und besonders, wenn dann die Veränderung zwar in der ganzen Länge des Sehnerven vorhanden ist, sich aber auf einen bestimmten Teil des Querschnitts beschränkt, es häufig unmöglich ist zu entscheiden, ob der Nervenfaserschwund in der erkrankten Partie als Folge einer interstitiellen Entzündung oder als eine einfache fortgeleitete Atrophie aufzufassen ist. Darüber, ob der Zerfall der Nervenfasern oder die Entzündung des Bindegewebes primär war oder ob beides unabhängig von einander eingetreten war, können die Spätstadien keinen Aufschluss geben.

Leber, Arch. f. Ophth. 1868. Bd. 14.
Uhthoff, Arch. f. Ophth. 1886. Bd. 32 Abt. 4. und Arch. f. Psychiatrie u. Nervenheilk. 1890, Bd. 21.
Stroebe, Die allg. Histologie d. degenerat. u. regenerat. Prozesse im centralen u. periph. Nervensystem nach d. neuesten Forschungen. Centralbl. f. allg. Path. u. path. Anat. 1895, Bd. 6.
Greeff, Arch. f. Augenheilk. 1896, Bd. 33.
Redlich, Sammelreferat über akute Myelitis. — Centralbl. f. allg. Path. u. path. Anat. 1898, Bd. 9.
Cassirer, Sammelreferat über Compressionsmyelitis. — Ibidem.
Schuster u. Bielschowsky, Zeitschr. f. klin. Med. 1898, Bd. 34.
Buchholz, Beitr. z. path. Anat. d. Myelitis. — Monatsschr. f. Psychiatrie u. Neurologie. 1899, Bd. 5.
Elschnig, Wiener klin. Wochenschr. 1899, No. 11.
Storch, Ueber d. pathol.-anat. Vorgänge am Stützgerüst d. Centralnervensystems. — Virchow's Arch. 1899, Bd. 157.
Mager, Ueber Myelitis acuta. — Arbeiten a. d. Instit. f. Anat. u. Physiol. d. Centralnervensystems a. d. Wiener Univers. hersg. v. Obersteiner, 1900, Heft 7.
Bonome, Virchow's Arch. 1901, Bd. 163.
Bielschowsky, Myelitis u. Sehnervenentzündg. — Berlin 1901.
Birch-Hirschfeld, Arch. f. Ophth. 1901, Bd. 51.

c) Perineuritis.

Jede stärkere Flüssigkeitsansammlung im Scheidenraum führt zu einer Erweiterung desselben, welche sich sehr häufig am bulbären Ende in Form einer stärkeren blasigen Abhebung der Scheide, der sog. »Ampulle«, besonders bemerkbar macht. Bei der Ampulle liegt die Arachnoidea der Dura dicht an und geht erst in der Gegend der Gefässpforte an die Pia heran, so dass die ampulläre Erweiterung den Subarachnoidalraum betrifft. — Reines, nichtentzündliches Oedem, intravaginale Flüssigkeitsvermehrung durch reinen Hydrops, ist jedenfalls seltener, da bei mikroskopischer Untersuchung der ganzen Scheide fast immer entzündliche Ver

änderungen derselben gefunden wurden; allerdings sind dieselben (Zellinfiltration etc.) manchmal im Verhältnis zur Flüssigkeitsansammlung auffallend gering (cf. Stauungspapille). Jedenfalls kommt aber eine Erweiterung des Subarachnoidalraums ohne Entzündung der Scheiden vor (Rochon-Duvigneaud, s. S. 431).

Nicht selten sind alle drei Scheiden bei Perineuritis betroffen, aber in verschiedenem Grade. Michel spricht je nach der vorwiegenden Beteiligung, in Analogie zu den Erkrankungen der Hirnhäute, von Leptomeningitis und Pachymeningitis nervi optici. Die Entzündung kann fortgeleitet sein, z. B. von den Hirnhäuten oder vom orbitalen Zellgewebe her, oder sie tritt isoliert oder mit cerebraler Meningitis zusammen, durch die gleiche Ursache wie diese bedingt, auf. [Eitrige Convexitätsmeningitis (Michel), Tuberkulose (Kabsch), Lues (Uhthoff), Hirntumoren (Elschnig).]

1. Bei eitriger Perineuritis ist der Scheidenraum von dicht gedrängten Eiterkörperchen ausgefüllt.

Die Dura zeigt, wenigstens in den äusseren Schichten, meist geringere diffuse Infiltration, stärkere heerdförmige um die Gefässe herum; die inneren Schichten können aber so dicht infiltriert sein, dass sie von den subduralen Zellmassen nicht abzugrenzen sind. Ausser den Eiterkörperchen findet man auch Wucherung der Endothelien, welche besonders deutlich in den weniger infiltrierten Partieen hervortritt, wo dann häufig eine Ausfüllung der Lymphspalten mit gewucherten Endothelien zu konstatieren ist.

Die Balken der Arachnoidea sind meist innerhalb der Eitermasse als wenig infiltrierte Züge oder scheibenförmige Querschnitte von solchen zu erkennen und heben sich im gefärbten Präparat scharf aus der Masse der dunkel gefärbten Leukocytenkerne ab.

Die Pia ist gewöhnlich stark infiltriert; sie zeigt manchmal (z. B. bei Septicopyaemie Michel) erheblich vermehrte Füllung der in ihr verlaufenden kleinen Venen und vereinzelte Blutungen.

2. Bei der nichteitrigen Perineuritis sind die Veränderungen der Gewebsbestandteile besser zu erkennen, weil das Exsudat viel weniger zellreich ist als bei der eitrigen. Das Exsudat zeigt gegenüber dem normalen Liquor vermehrten Eiweissgehalt, sodass im gehärteten Präparat feinkörnig oder netzförmig oder klumpig geronnene Eiweissmassen, seltener echt fibrinöse Abscheidungen sich finden. Dem Exsudat sind ein- und mehrkernige Rundzellen — letztere namentlich in akuten Stadien — sowie desquamierte Endothelien beigemengt. Die Zellen zeigen häufig blasige, hydropische Aufquellung oder (Elschnig) Verfettung. Blutbeimengung zum Exsudat scheint nur selten vorzukommen.

Die Dura ist im allgemeinen kernreicher. Die Endothelien und Bindegewebszellen sind vermehrt, und namentlich um die Gefässe herum findet sich Infiltration mit Rundzellen; auch perivasculäre, knötchenartige Wucherungen der Endothelien kommen vor. Besonders auffällig ist die an vielen Stellen heerdweise auftretende Wucherung der Endothelien auf der Dura-Innenfläche, wo sie zur Bildung knotiger oder halbkugliger, aus dicht gedrängt epithelial liegenden Zellen geschichteter Prominenzen führt.

Starke Zellwucherung zeigt auch die Arachnoidea, welche häufig ihren maschigen Bau ganz verloren hat und als derbere, solide, kernreiche Membran erscheint. Auch hier finden sich teils über grössere Strecken ausgedehnte, teils knotenförmige Endothelwucherungen. Die Balken sind an solchen Stellen, wo wenig Zellproliferation vorliegt, durch die Exsudatflussigkeit weit auseinandergedrängt, und das Gewebe erscheint so rarefiziert, dass im Schnitt nur vereinzelte Stücke der Arachnoidalbalken in grossen Abständen von einander sichtbar sind; bei starker Ausdehnung der Maschenräume erscheint aber die Zellvermehrung, wegen der Verteilung auf einen grösseren Raum, oft viel geringer, als sie thatsächlich ist. Vielfach liegt die Arachnoidea auch der Dura oder der Pia dicht an, scheint mit diesen Häuten verklebt.

In der Pia zeigt sich gleichfalls diffuse und heerdweise stärker ausgesprochene kleinzellige Infiltration und Wucherung der fixen Zellen. —

Die Zellwucherung der Membranen führt oft bald zur Verwachsung der Häute mit einander und zu Neubildung von Bindegewebe. Auch diese Veränderungen sind meist heerdförmig. Es kommt so zu Obliterationen des Scheidenraumes an mehreren Stellen; diese Obliterationen sind aber meist nur partiell, selten circulär. Das neugebildete Bindegewebe der Dura-Innenfläche sitzt unter dem gewucherten Endothel; es ist »durch die deutlichere Faserung, geringere Färbbarkeit in Eosin, sowie durch den Mangel elastischer Fasern« vom Duragewebe unterschieden (Elschnig). Der grösste Teil des im Scheidenraum neugebildeten Gewebes besteht aus Bindegewebszellen, Endothelien, Rundzellen und namentlich aus Fibrillen verschiedenster Dicke, welche sich in unregelmässiger Weise durchkreuzen, sodass die ganze Partie ein schwammiges Aussehen darbietet.

In späteren Stadien des Prozesses, wenn, entsprechend der stärkeren Bildung von Intercellularsubstanz, der Zellgehalt geringer geworden ist, sind an den Verwachsungsstellen die Häute kaum noch oder gar nicht mehr von einander abzugrenzen. Wo keine Verwachsung bestand, ist dann manchmal der Scheidenraum in

grosser Ausdehnung von faserigem, mehr weniger derbem Bindegewebe ausgefüllt, in welchem als Reste früherer Blutungen Pigmentanhäufungen vorkommen können.

Es sei zum Schluss nochmals hervorgehoben, dass die perineuritischen Veränderungen, wenigstens die höheren Grade, meist in discontinuierlicher Weise auftreten; dazwischen liegende Strecken der Scheiden zeigen oft — einseitig oder allseitig — keine oder geringfügige Proliferation und Gewebsneubildung.

Michel, Deutsches Arch. f. klin. Med. 1878. Bd. 22.
Kabsch, Ueber Scheidenerkrankungen des Sehnerven. Dissert. inaug. Würzburg 1882.
Weitere Litteraturangaben s. unter Stauungspapille, Lues und Tuberkulose.

B. Spezielle Neuritiden.

Neuritis metastatica.

Die durch Mikroorganismen bei pyaemischen Zuständen erzeugte Papillitis ist meist eine eitrige; sie zeigt starke Infiltration mit meist mehrkernigen Leukocyten und fibrinöse Gerinnungen im Gewebe, in späteren Stadien Einschmelzung des Gewebes. In der Mehrzahl der Fälle ist die Papillitis von eitriger Retinitis her fortgeleitet.

Selten wurde direkte embolische Verstopfung von Papillengefässen durch Mikroorganismen gefunden; so sah Axenfeld Kokken »zwischen den Sehnervenfasern in Gestalt einer schmalen, länglichen, lockeren Zoogloeamasse, die einer verstopften Capillare entspricht. Die Länge dieser cylindrischen Kokkenmasse beträgt nicht über 2 mm. In ihrer nächsten Umgebung Rundzellen und Fibrin, zwischen welchen bereits vereinzelte freie Diplokokken sich finden«. Es handelte sich um Pneumokokkenmeningitis mit Blutinfektion.

Ebenso selten sind bei Pyaemie Bakterienembolien im retrobulbären Sehnerven. Michel beschrieb zwei derartige Fälle. Im ersten fanden sich mehrere im Opticus verstreute Heerdchen, welche immer in den Pialfortsätzen und fast ausschliesslich in den Knotenpunkten sassen. Die Heerde bestanden aus dichtgedrängten Leukocyten, miliaren Abscessen, in deren Mitte meist (aber nicht immer) ein feines Gefässchen (Arteriole oder Capillare) konstatiert werden konnte, welches von Leukocyten, zarten, verfilzten Fäserchen (Fibrin?) und einer feinkörnigen Masse (Kokken) gefüllt war. An anderen Stellen fanden sich kleine umschriebene Blutungen. — Im zweiten Falle Michel's bestanden in einem Opticus nur drei metastatische, auf dem Sagittalschnitt längliche Heerde. Der

grösste sass in der Duralscheide, nahe ihrer Innenfläche, zwei kleinere mehr distalwärts, ziemlich dicht bei einander, in der Sehnervensubstanz selbst. Die Heerdchen bestanden aus einer nach aussen gut abgegrenzten Leukocytenanhäufung, in deren Mitte ein rundliches Centrum sich durch dunklere Färbung im Präparat abhob. Dieses Centrum bestand aus einer aus Kokken zusammengesetzten Masse, welche in der duralen Metastase das Lumen einer quer durchschnittenen feinen Arterie, in den beiden anderen einer Capillare ausfüllte. Das die Heerde umgebende Gewebe zeigte keine Reaktion. — Bei dem spärlichen Vorkommen solcher metastatischer Heerde muss der Sehnerv an lückenlosen Serien untersucht werden, wenn man sie finden resp. ihr Vorhandensein ausschliessen will (Michel).

Eine direkte Fortpflanzung des eitrigen Prozesses von den Meningen aus führt manchmal zur eitrigen Perineuritis (s. S. 424); der Scheidenraum ist in toto oder besonders subarachnoidal von einem an Eiterzellen reichen Exsudat in gleichmässiger (Michel) oder in distal abnehmender Intensität ausgefüllt, die Arachnoidaltrabekel sind ödematös, die Häute eitrig infiltriert. In dem oben citierten Falle Axenfeld's war ausserdem der ganze Scheidenraum bis zur Kuppe von Diplokokken ausgefüllt, welche aber die Lamina nicht überschritten. Ob eine Infektion der Papille (und der intraocularen Gewebe überhaupt) bei Meningitis durch direkte Propagation der Eiterreger im Scheidenraum bis ins Auge hinein vorkommt, ist zweifelhaft; eine Durchwanderung der Lamina ist wenigstens nicht nachgewiesen (Axenfeld).

Ob auch die nach Infektionskrankheiten auftretende Neuritis auf metastatischem Wege durch Kokkenembolie entsteht, ist anatomisch nicht nachgewiesen; aus klinischen Gründen ist wohl vielfach Ptomainwirkung anzunehmen (Auftreten im Spätstadium der Krankheit oder nach Ablauf derselben u. a.). —

Finden sich grössere Strecken des Opticusgefässsystems mit Kokken angefüllt, ohne dass eine Reaktion des die verstopften Gefässe umgebenden Gewebes (zellige Infiltration, Nekrose) sichtbar ist, so muss eine postmortale Einwanderung und Vermehrung der Mikroorganismen angenommen werden; besonders die Streptokokken können sich postmortal in der Gefässbahn verbreiten (s. S. 235). Dieser Gesichtspunkt kommt namentlich für die Venen in Betracht. In einem Falle Axenfeld's waren in sämtlichen Gefässen des Bulbus, der Lider, des orbitalen Gewebes und der Pialscheide wie den Pialsepten Streptokokken nachweisbar, welche die Gefässe mehr oder weniger vollständig ausfullten; die Gewebe waren dabei, abgesehen von einigen auf andere Prozesse

zu beziehenden Veränderungen (Blennorrhoe der Lider, ältere, vielleicht intra partum erworbene Netzhautblutungen) normal.

Michel, Arch. f. Ophth. 1877, Bd. 23. — Deutsches Arch. f. klin. Med. 1878, Bd. 22. — Zeitschrift f. Augenheilk. 1902, Bd. 7 Heft, 1.
Axenfeld, Arch. f. Ophth. 1894, Bd. 40.

Neuritis sympathica.

Im sympathisierenden Auge ist meist die Papille weniger verändert als der retrobulbäre Nervenstamm; doch fehlen auch in ersterer entzündliche Erscheinungen nicht.

Die kleinzellige Infiltration und Kernvermehrung in der Papille ist meist diffus in mässigem Grade ausgesprochen; erstere ist dichter besonders um die Gefässe herum und im Bindegewebsmeniscus (s. S. 408), doch kommen umschriebene heerdförmige Rundzellenanhäufungen hier nicht vor (Schirmer). Die oedematöse Schwellung aber mit Bildung des neuritischen Wulstes (s. S. 407) kann ziemlich erhebliche Grade erreichen.

Retrobulbär und innerhalb der Lamina ist die kleinzellige Infiltration in der Regel stärker; sie betrifft das interstitielle Gewebe und den centralen Bindegewebsstrang; besonders zeigt aber die Kuppe des Scheidenraumes und die Arachnoidea, weniger die Pia, Rundzellenansammlung, Endothelwucherung und flüssige Exsudation. Die kleinzellige Infiltration kann sich bis zum Chiasma in ziemlich gleichmässiger Intensität erstrecken, meist ist sie aber unmittelbar hinter dem Bulbus am stärksten ausgesprochen und nimmt centralwärts allmählich ab; dasselbe gilt von den perineuritischen Veränderungen.

Da nicht selten kleine von der Scheidenraumkuppe zur Aderhaut verlaufende Gefässe von dichter Rundzelleninfiltration umgeben sind, ist es wahrscheinlich, dass die Entzündung von der Uvea auf den Opticus sich auf diesem Wege fortpflanzt, nicht durch die Papille (Brailey, Schirmer).

Der Opticus selbst zeigte in den bisher zur Untersuchung gelangten Stadien der Entzündung meist schon Atrophie. —

Im sympathisierten Auge fanden sich in den spärlichen zur Untersuchung gelangten, nicht durch Nephritis, Hirntumor u. a. komplizierten Fällen die gleichen Veränderungen des Nerven und der Scheiden, wie im sympathisierenden. Auch hier nimmt die Infiltration der Septen, der Centralgefässe, des Scheidenraumes centralwärts ab; doch sah Deutschmann am Chiasma wieder stärkere Infiltration der inneren Scheide als am Stamm.

Entsprechend dem meist sehr späten Stadium, in welchem ein sympathisiertes Auge enukleiert wird, sind auch die atrophischen Veränderungen der Papille und des Sehnerven wohl fast immer sehr ausgesprochen. In einem 14 Tage nach Ausbruch der Entzündung entfernten Auge fand aber Schirmer eine ganz besonders starke kleinzellige Infiltration des Stammes und namentlich der Papille.

Schirmer, Handb. d. Augenheilk. v. Graefe u. Saemisch, 2. Aufl. 1900. Grunert, Klin. Monatsbl. f. Augenheilk. 1901, Bd. 39, 2.

Neuritis aus cerebraler Ursache und Stauungspapille.

a) Einfache Neuritis.

Die bei Tumoren, Entzündung, Blutungen des Gehirns auftretende Neuritis n. o. zeigt entzündliche Veränderungen in der Papille (s. S. 406), in den Scheiden und im Stamm.

Die Perineuritis (s. S. 423) führt sehr häufig zur Ampullenbildung. Sie ist meist nicht in der ganzen Länge des Sehnerven gleichmässig und gleichzeitig entwickelt, sondern mehr heerdförmig.

Die Neuritis tritt gleichfalls zunächst in disseminierten Heerden, nicht in continuierlicher Ausbreitung auf. Es handelt sich also nicht um eine vom Hirn her »descendierende« Entzündung (Elschnig). Dass andererseits die Affektion nicht an der Papille beginnen muss, geht daraus hervor, dass wenn bei ophthalmoskopisch normaler Papille die Lamina und die Gefässwände erst eine geringe Kernvermehrung zeigten, der gefässführende Sehnerventeil schon erheblicher entzündlich verändert war (Elschnig).

Die Veränderungen betreffen primär vorwiegend das interstitielle Bindegewebe, welches heerdweise namentlich an den Knotenpunkten Rundzelleninfiltration, dann auch Vermehrung der fixen Elemente erkennen lässt. Die Entzündung ist meist am Canalis opticus und an der Lamina cribrosa am stärksten ausgeprägt, während der zwischen dem Kanal und der Gefässeintrittstelle liegende Abschnitt geringere oder auch nicht selten gar keine entzündlichen Veränderungen erkennen lässt. Als Folge der chronisch-interstitiellen Entzündung tritt (nach Elschnig) Atrophie der nervösen Elemente und Vermehrung der Gliazellen (s. S. 419) ein.

b) Stauungspapille.

Unter »Stauungspapille« (s. Fig. 92 S. 407) wird ziemlich allgemein jede hochgradige Schwellung der Papille (über $^1/_2$—$^3/_4$ mm) verstanden. Manche Autoren (z. B. Mauthner, Knies) reservieren

diese Bezeichnung aber für eine Veränderung, welche vom Bilde der intraocularen Neuritis verschieden ist: die »Stauungspapille« unterscheidet sich von letzterer nicht nur durch die stärkere Schwellung, sondern wesentlich auch dadurch, dass die Gewebe viel weniger getrübt sind, mehr »glasig« aussehen, während starke Schwellung der Papille mit Trübung des Gewebes dann als »Stauungsneuritis« bezeichnet wird.

Von dem rein glasigen Stadium scheinen anatomische Befunde nicht vorzuliegen, wie denn die letzteren überhaupt wohl ausnahmslos mindestens einige Wochen alte Fälle betrafen.

Ueber das Frühstadium der Stauungspapille sagt Knies: »Mikroskopisch findet man Anfangs nur Oedem des vorderen Sehnervenendes, eventuell finden sich auch Blutungen, gequollene Nervenfasern u. dergl. Das Gefässkaliber in der Papille verhält sich verschieden. Diese Veränderungen beschränken sich auf das oculare Sehnervenende; weiter nach hinten finden sich keine Abnormitäten weder am Sehnerven selbst, noch an und in seinen Scheiden.«

Damit stehen die Befunde der übrigen Autoren, welche allerdings, wie erwähnt, nicht ganz frische Fälle betrafen, im Widerspruch.

In diesen Fällen wurden ausnahmslos entzündliche Veränderungen in der Lamina, im Nervenstamm und in den Scheiden gefunden; der Grad und die Ausdehnung derselben war aber sehr verschieden, und über ihre Bedeutung gehen die Meinungen auseinander.

Elschnig, welcher das grösste Material bearbeitet hat, fand bei Stauungspapille im Nervenstamm und in den Scheiden ausnahmslos die gleichen Veränderungen wie bei intraocularer Neuritis: den einzigen Unterschied machte das starke Oedem des marklosen Sehnerventeils. Der im Durchtrittskanal liegende Teil quillt aus den Kanal heraus. Daher findet man meistens die Laminabalken, besonders die vorderen, in einem nach vorn konvexen Bogen verlaufend, so dass die chorioidale Lamina oft »ballonartig« der skleralen aufsitzt. Diese Laminavorwölbung bildet nach Elschnig den constantesten Unterschied im anatomischen Bilde der »Neuritis intraocularis« und der »Stauungspapille«; sie fehlt bei ersterer immer, stellt sich aber ein, »sobald die Neuritis der Stauungspapille sich zu nähern beginnt«; die Vorwölbung fehlt auch bei intraocular bedingter Stauungspapille (Iridocyklitis, Keratomalacie etc.).

Fast alle Autoren erwähnen eine meist ungleichmässige, diffuse, nicht strangförmige Degeneration des Nervenmarks.

Diese betrifft meist die peripheren Bündel am starksten, ist manchmal vorn am intensivsten (Rochon-Duvigneaud), aber nicht immer, so dass auch nicht von ascendierender oder descendierender Atrophie gesprochen werden darf (Elschnig). Manchmal lässt die Degeneration in eigentümlicher Weise umschriebene Bezirke frei; so fand Elschnig einmal in einem nach Marchi untersuchten Opticus den Querschnitt bis auf einen unregelmässigen nach unten von den Centralgefässen gelegenen Sektor von grossen und kleinen Marktropfen durchsetzt, in einem Falle Sourdille's zeigte sich retrobulbär nur der temporale Quadrant von der Degeneration verschont.

Sourdille fand kleinzellige Infiltration der Scheiden nur sehr vereinzelt und gering; der vermehrte Zellgehalt des erweiterten Scheidenraumes wurde fast ausschliesslich durch desquamierte und gequollene Endothelien bedingt. Auch in den Septen war die Ansammlung ausgewanderter Leukocyten gering, stärker nur im Canalis opticus, von hier aus sich nach der Mitte der Orbita hin verlierend. Dagegen zeigte sich starke Vermehrung der Gliazellen namentlich an der Peripherie, vielfach Mitosen in denselben und die Umwandlung in Astrocyten (s. S. 419 u. 420).

Auch Rochon-Duvigneaud fand im Scheidenraum nur odematöse, nicht entzündliche Veränderungen; Rundzellen fehlten. Ebenso waren die Septen von kleinzelliger Infiltration frei. Doch zeigte sich eine starke Proliferation der Gliazellen in ungleichmässiger Weise verteilt, aber stellenweise über den ganzen Querschnitt ausgedehnt.

In den sechs Fällen von hochgradiger Stauungspapille, welche ich selbst untersucht habe, fand ich stets kleinzellige Infiltration der Septen in der von Elschnig beschriebenen Weise, aber manchmal sehr geringfügig. Dagegen habe ich niemals die Proliferation der Gliazellen, mit oder ohne Astrocytenbildung, vermisst. Sie fand sich teils nur in der Peripherie des Orbitateils, teils über den ganzen Querschnitt ausgebreitet. Ebenso wie bei Elschnig, Rochon-Duvigenaud, Sourdille u. A. war das Mark in vielen Bündeln stellenweise atrophisch oder zeigte leichtere degenerative Veränderungen, wie Quellung etc., ohne dass eine deutliche Progression des Markzerfalls in auf- oder absteigender Richtung erkennbar war. Eine Verdickung der chorioidalen Lamina, wie sie Elschnig häufig fand, bestand in meinen Fällen nicht. Auch die Vorwölbung fehlte in zwei Fällen; da in diesen aber die Lamina überhaupt, auch die sklerale, sehr gering entwickelt war, ist dieser negative Befund jedenfalls auf die mangelhafte Ausbildung der chorioidalen Balken zurückzuführen. An den

Scheiden waren stets heerdweise deutliche entzündliche Veränderungen zu konstatieren: neben der Proliferation und Abstossung der Endothelien wurden niemals ein- und (spärliche) mehrkernige Leukocyten sowie feinkörnig oder netzförmig geronnene eiweissartige Massen vermisst, in einigen Fällen bestand auch deutliche Bindegewebsneubildung. Doch waren einmal, bei kolossaler Ausdehnung der Scheide, die zelligen Anhäufungen so gering, dass es mindestens näher lag, die Flüssigkeitsansammlung hier nicht auf eine entzündliche Exsudation sondern auf ein blosses Oedem zurückzuführen. Auch die, wie gesagt unzweifelhaft deutliche, Rundzelleninfiltration der Septen war in diesen Fällen von Stauungspapille nicht annähernd so stark, wie in zwei Sehnerven, an denen ich intra vitam nicht Stauungspapille sondern »Neuritis« diagnosticiert hatte. Ausserdem fand Elschnig sehr häufig erhebliche entzündliche Veränderungen nicht nur des Randes der Retina, sondern auch der angrenzenden Aderhaut; letztere zeigte sich in keinem meiner Fälle, abgesehen vom Pigmentepithel, verändert. —

Es liegt nicht im Rahmen dieser Arbeit, eingehend die Pathogenese zu erörtern. Soweit aber die Schlüsse, welche die verschiedenen Autoren aus ihren anatomischen Befunden ziehen, als Stütze für die verschiedenen Hypothesen in Betracht kommen, muss kurz darauf eingegangen werden.

Bekanntlich stehen sich im wesentlichen zwei Theorien gegenüber: die der primären Entzündung und die des primären Oedems.

Nach der ersteren (Leber) gelangen durch Zerfall von Tumorelementen oder beim Stoffwechsel der Hirngeschwulst gebildete phlogogene Substanzen mit dem Liquor cerebrospinalis in den Scheidenraum und bewirken Entzündung der Scheiden und des Stammes, Perineuritis und Neuritis. Die Stauungspapille ist nur ein höherer Grad der Neuritis.

Nach Schmidt und Manz dagegen bewirkt die durch Raumbeengung im Schädel hervorgerufene Steigerung des intracraniellen Druckes eine Stauung der Lymphe in dem mit den Hirnlymphräumen zusammenhängenden Scheidenraum und so eine ödematöse Durchtränkung des Sehnerven.

Auch Parinaud hielt, auf Grund von Befunden bei akuter Meningitis, das Oedem des Nervenstammes für das Primäre. Für das Zustandekommen des Oedems wesentlich ist aber nach Parinaud die Flüssigkeitsansammlung in den Ventrikeln, der Hydrocephalus und das damit verbundene Hirnödem.

Dass die Stauung im Scheidenraum (Ampulle) nicht notwendige Vorbedingung für die Entstehung der Stauungspapille ist, haben zahlreiche Befunde gezeigt, in denen sie fehlte.

Was nun zunächst das Oedem des Sehnervenstammes betrifft, so bin ich mit Elschnig der Meinung, dass auf ein solches aus dem Befund von weiteren Spalträumen, welche die Nervenbündel vom septalen Bindegewebe trennen, nicht mit Sicherheit geschlossen werden kann, da solche Spalträume auch als Kunstprodukte entstehen (s. S. 395). Doch kann man wohl nicht die Möglichkeit ausschliessen, dass ähnliche Räume, namentlich wenn in ihnen sich ein continuierliches Glianetz nachweisen lässt, durch Erweiterung der praeformierten Lymphspalten und Lymphstauung in dem peripheren, die Bündel umhüllenden Gliamantel zu Stande kommen können; denn die Bilder erinnern doch sehr an die, welche Retzius bei Injektion der Lymphbahnen erhielt. Sourdille hält auch die Vermehrung und Umwandlung der Gliazellen in protoplasmareiche Sternzellen für eine Folge von Oedem; doch übt nach unseren sonstigen Erfahrungen gestaute Lymphe einen nachteiligen Einfluss auf die Vermehrung der Gliazellen aus oder verhindert sie sogar.

Ein reines Oedem des Sehnervenstammes ohne jede entzündliche Veränderung ist bei Stauungspapille jedenfalls anatomisch nicht nachgewiesen. Es fand sich in den bisher untersuchten Fällen stets Kernvermehrung im Opticus.

Diese Zellvermehrung wird nun auf verschiedene Weise zu erklären gesucht. Hoche hatte darauf hingewiesen, dass diese nicht als Ausdruck einer Entzündung angesehen werden muss, sondern dass vielleicht eine primäre Degeneration der Nervenfasern vorliege und dass die bei der Resorption der Zerfallsprodukte auftretenden Wanderzellen die »entzündliche Infiltration« vortäuschen. Er stützt sich dabei auf die Analogie mit den hinteren Wurzeln des Rückenmarks, an welchen bei gesteigertem Hirndruck, nach manchen Autoren, gleichfalls frühzeitig Stauungen und Degenerationserscheinungen auftreten. Die hinteren Wurzeln bieten in ihrem anatomischen Verhalten insofern eine Aehnlichkeit mit dem Opticus, als die aus den Spinalganglien entspringenden Fasern bei ihrem Durchtritt durch die Pia des Rückenmarks von dieser eng umschlossen werden, wie der Sehnerv bei seinem Durchtritt durch die Augenhäute. Diese Annahme von der primären Nervendegeneration hat Elschnig widerlegt; er fand mit der Marchischen Methode einmal bei ziemlich intensiver chronischer Perineuritis mit partieller Obliteration des Scheidenraumes und heerdförmiger interstitieller Neuritis des retrobulbären Sehnerven nur

ganz geringe Degeneration, etwas stärkeren Markzerfall nur an einzelnen oberflächlichen Bündeln, in einem anderen Fall geringe Degeneration bei sehr dichter Kernvermehrung im interstitiellen Gewebe. — Die Degeneration ist also nicht Ursache der Kernvermehrung.

Jedenfalls also ist die Infiltration der Septen und die Gliazellvermehrung, wo sie in stärkerem Masse auftritt, als entzündlich anzusehen. Es ist nun weiter die Frage, wie diese Entzündung zu Stande kommt.

Nach Rochon-Duvigneaud wird die Entzündung bewirkt durch die längere Zeit andauernde Einwirkung der gestauten Lymphe.

Ebenso wie dieser Autor, neigt auch Krückmann der Annahme eines primären Stauungsödems zu. Zur Erklärung, wie bei einem solchen eine Entzündung zu Stande kommen könne, führt er auf Grund seines Befundes (Opticustumor mit Meningitis und Stauungspapille) folgendes aus: Bei Anhäufung normaler Stoffwechselprodukte, welche bei Stauung nicht in regelrechter Weise abgeführt werden, entwickeln sich Substanzen, welche positiv chemotaktisch wirken und Leukocyteninfiltration bewirken können. Durch die Giftwirkung der stagnierenden normalen Stoffwechselprodukte kann es zum Gewebszerfall kommen. Die Zerfallsprodukte des praeformierten Gewebes und die von Tumoren gelieferten Stoffe erzeugen die Entzündung; so könne das mikroskopische Bild einer Meningitis und einer Papillitis entstehen.

Elschnig schliesst sich der Leber'schen Theorie im wesentlichen an: Entzündungserregende Substanzen (Zerfalls- oder Stoffwechselprodukte des Tumors oder der entzündlich veränderten Meningen) gelangen mit dem Liquor crerebrospinalis in den Scheidenraum, erzeugen Perineuritis, dringen in den praeformierten Lymphwegen, besonders längs der Gefässe, in den Opticus ein und bewirken dort eine chronisch-interstitielle Entzündung.

Auch die zahlreichen Thierexperimente (Manz, Parinaud, Schulten, Deutschmann, Merz u. A.) haben keine sichere Entscheidung der Frage herbeigeführt, ob die Sehnervenveränderung primär durch Oedem oder durch Entzündung hervorgerufen wird.

Zweifellos festgestellt ist, dass bei Tieren Flüssigkeitseinspritzung ins Gehirn zur vermehrten Ansammlung von Lymphe im Scheidenraum mit ampullärer Ausdehnung des bulbären Endes führen kann (Manz u. A.). Aber es ist eben fraglich, ob die dadurch bewirkte intracranielle Drucksteigerung allein die Veränderungen der Sehnerven, welche mit der menschlichen Stauungspapille mehr oder weniger Aehnlichkeit haben, hervorbringt oder

ob nicht die Injektionsflüssigkeit entzündungserregend auf das Gewebe der Sehnerven und der Scheiden wirkt, namentlich bei stärkerer Stauung der Flüssigkeit im Scheidenraum (Leber, Deutschmann). In Merz's Versuchen an Hunden fanden sich ausser der Ampulle und dem »Oedem« Leukocytenanhäufungen in den Septen und im Scheidenraum, manchmal sogar fibrinöse Ablagerungen in letzterem.

Die vorstehenden Erörterungen haben aber die Frage ganz ausser Acht gelassen: wie kommt es denn zu dem das Wesen der »Stauungspapille« ausmachenden so hochgradigen Oedem der Papille, welches doch viel stärker ist als es sonst, selbst bei viel intensiverer Neuritis retrobulbaris vorkommt?

Die Anhänger der Hypothese vom primären Sehnervenödem nehmen an, dass das Oedem an der Papille beginnt. Rochon-Duvigneaud z. B. führt aus, dass eine Stauung sich an den peripheren Teilen immer am frühesten und stärksten äussere, wie z. B. das Knöcheloedem bei beginnendem Hydrops universalis. Nach Sourdille bedingt die oedematöse Durchtränkung der Sehnervenglia (welche wegen der engen Beziehungen der den dritten Ventrikel und das Chiasma umgebenden Glia von einem Oedem der sub-ependymären Glia des Ventrikels direkt fortgeleitet ist) eine Anschwellung des Nervenstammes, daher eine Strangulation in den unnachgiebigen Wänden des Canalis opticus, dadurch eine venöse Stase im Stamm und Scheidenhydrops, weiter Compression der Arteria und Vena centralis. Letzteres Moment wird durch Erweiterung von Collateralbahnen ausgeglichen, welche in den Capillaren der Lamina cribrosa bestehen. Die Erweiterung der letzteren, (durch welche das retinale Venenblut in das uveale Gefässsystem abgeführt werde), soll dann die Schwellung und oedematöse Quellung der Papille hervorbringen.

Deyl und, in ähnlicher Weise, Judeich haben eine Compression der Centralvene, ersterer an deren Austrittsstelle aus der Duralscheide, angenommen. Abgesehen davon, dass das Lumen mehrfach bei besonders darauf gerichteten Untersuchungen normal gefunden wurde, weist Elschnig, meines Erachtens mit Recht, darauf hin, dass Cirkulationsbehinderung in der Centralvene denn doch ein ganz anderes Bild erzeuge als das der Stauungspapille.

Während Leber die Stauungspapille nur als einen höheren Grad der Neuritis betrachtet, sagt Elschnig: »Die Stauungspapille ist immer von vornherein eine Entzündung der Papille und unterscheidet sich von der intraocularen Neuritis, aus welcher sie hervorgeht, nur durch das hochgradige Oedem, durch das Vorquellen des marklosen Sehnervenstückes, welches teils durch

Schwellung desselben, teils durch das Andrängen des an Volumen zunehmenden entzündeten Sehnernen entsteht.«

Dieser Satz erscheint mir doch anfechtbar. Erstens findet man bei viel stärkerer Infiltration des unmittelbar retrobulbären Sehnerven häufig keine Stauungspapille. Zweitens steht den Beobachtungen Elschnig's, dass die Stauungspapille immer aus einer Neuritis sich entwickelte, die oben angeführte Meinung von Knies und Anderen entgegen.

Dass jedenfalls ein reines Papillenoedem ohne neuritische oder perineuritische Veränderungen des Stammes vorkommt, beweist eine Beobachtung Treitel's. Dieser fand ein solches reines Papillenoedem mässigen Grades ohne entzündliche Veränderungen des Nervenstammes und der Scheiden in einem Fall von Hirncysticercus, in welchem die Papillen sehr mässige Schwellung, nur verschwommene Grenzen und radiäre Streifung aufwiesen bei gleichzeitiger Trübung der umgebenden Netzhaut, so dass die ophthalmoskopische Diagnose auf »Neuroretinitis« gestellt wurde.

Schliesslich kommt es doch gerade darauf an, zu erklären, wie es zu dem kolossalen Oedem, sei es nun der Papille oder des intrachorioidalen und intraskleralen Sehnervenstückes, kommt.

Diese Frage ist nicht gelöst. In seiner letzten diesen Gegenstand behandelnden Arbeit misst auch Elschnig, trotzdem er sonst vollständig Anhänger der Leber'schen Theorie ist, dem gesteigerten intracraniellen Druck insofern eine Bedeutung für das Zustandekommen des Oedems bei, als dieser zu einer Aenderung des arteriellen Druckes und der Lymphabfuhr im Orbitalinhalt führen kann.

Treitel, Arch. f. Ophth. 1880. Bd. 26.
Rochon-Duvigneaud, Arch. d'Ophth. 1895. Bd. 25.
Elschnig, Arch. f. Ophth. 1895. Bd. 41.
Hoche, Arch. f. Augenheilk. 1897. Bd. 35.
Krückmann, Arch. f. Ophth. 1898. Bd. 45.
Deyl, Wiener klin. Rundschau. 1899.
Baas, (Sammelreferat), Zeitschr. f. Augenheilk. 1899. Bd. 2.
Judeich, Zeitschr. f. Augenheilk. 1900. Bd. 3.
Merz, Arch. f. Augenheilk. 1900. Bd. 41.
Sourdille, Arch. d'Ophth. 1901. Bd. 21.
Elschnig, Wiener klin. Rundschau. 1902.

Neuritis toxica.

Die »Intoxikationsamblyopie« ist ein klinisch gut umschriebenes Krankheitsbild: in den typischen Fällen finden wir das zwischen Fixierpunkt und blindem Fleck lokalisierte, die Form eines liegenden Ovals darbietende paracentrale Skotom bei freien Gesichtsfeld-

grenzen, anfangs ohne ophthalmoskopischen Befund, später mit Abblassung der temporalen Papillenhälfte.

Diese typische Erkrankung kommt nach Uhthoff durch ektogene Intoxikation und durch Autointoxikation zu Stande. Unter den von aussen eingeführten Giften spielt die weitaus bedeutendste Rolle Alkohol und Tabak; von diesen Fällen liegen anatomische Untersuchungen vor, während für die Wirkung anderer Gifte, wie Schwefelkohlenstoff, Arsen, Jodoform u. a. nur das klinische Bild bekannt ist. — Für die Autointoxication kommt namentlich Diabetes, wahrscheinlich auch Carcinom, Gravidität, Laktation, Puerperium in Betracht, bei welchen analoge Sehstörungen vorkommen. Bei Diabetes wurden auch die entsprechenden anatomischen Veränderungen gefunden (Schmidt-Rimpler u. A.); die bei anderen Allgemeinerkrankungen (Tuberkulose, chronische Nephritis u. a) vorkommenden Opticusaffektionen gehören nicht zur Gruppe der typischen Intoxikationsamblyopie, die ihnen zu Grunde liegenden anatomischen Veränderungen sind für diese nicht maassgebend (s. u.).

Bei einer anderen Gruppe von Giften, zu denen Chinin, Salicylsäure, Filix Max., Granatwurzelrinde gehört, ist die Wirkung klinisch und anatomisch eine andere (Uhthoff). — Von diesen soll erst gesprochen werden, nachdem wir die bei der ersten Gruppe auftretenden Veränderungen kennen gelernt haben. —

Der typischen Intoxikationsamblyopie liegt eine Erkrankung des papillo-maculären Bündels (Bunge) zu Grunde (Samelsohn, Uhthoff, Sachs, Birch-Hirschfeld). Die histologischen Veränderungen des erkrankten Bezirks bestehen nach Uhthoff in Rundzelleninfiltration der Septen, mit Gefäss- und Bindegewebsneubildung, wodurch die Septen verdickt und die Maschenräume verkleinert werden, also in einer interstitiellen Neuritis. Wo keine Zellvermehrung der [in der für die interstitielle Neuritis typischen Weise (s. S. 413) verdickten] Septen gefunden wurde, liegt die Möglichkeit vor, dass der Prozess bereits abgelaufen war (Birch-Hirschfeld). Die Nervenfasern innerhalb der verkleinerten Maschenräume sind in ungleichmässiger Verteilung atrophisch. Ueber das Verhalten der Glia fehlen meist genauere Angaben. Bei Sachs waren die Gliazellen innerhalb der am stärksten erkrankten Bündel vermehrt, ebenso bei Samelsohn. Birch-Hirschfeld fand Verdichtung der Fasern und mässige, aber deutliche Vermehrung der Kerne.

Diese Veränderungen können sich durch die ganze Länge des Opticus bis ins Gehirn erstrecken; oder sie nehmen nur einen kleinen Bezirk ein, klingen allmählich ab, wobei der übrige Seh-

nerv unverändert ist oder, aufwärts und abwärts, einfache sekundäre Degeneration der Nervenfasern aufweist.

Die temporal verlaufenden Nervenfasern der Papille (s. S. 449 Fig. 99) und der Netzhaut sind an Zahl verringert, ebenso die Ganglienzellen namentlich auf der temporalen Seite; letzteres macht sich besonders in der Macula bemerkbar, in welcher die mehrfachen Zellenlagen bis auf eine rarefizierte Schicht vermindert sein können. Birch-Hirschfeld fand mit der Nissl'schen Methode degenerative Veränderungen der Ganglienzellen in unregelmässiger Weise (am stärksten temporal) über den ganzen Hintergrund verstreut, wobei nicht selten unveränderte und in auffallendem Grade degenerierte Zellen neben einander lagen.

Das papillomaculare Bündel (Bunge) enthält diejenigen Nervenfasern, deren Ganglienzellen dem nasalen Rande der Macula (resp. Fovea nach Dimmer cf. S. 303) und dem zwischen dieser und der Papille gelegenen Netzhautbezirk angehören. In Fällen, in welchen die Veränderung sich durch die ganze Länge des Sehnerven erstreckte (Samelsohn, Vossius, Sachs u. A.), wurde die Lage dieses veränderten Bezirks konstant in folgender Weise gefunden. Unmittelbar hinter dem Bulbus zeigt sich auf dem Querschnitt ein mit der Spitze nach den Centralgefässen hin gerichteter temporaler Sektor erkrankt. Noch vor der Gefässpforte geht der Sektor in eine Sichelform über. In der Gegend der Gefässpforte rückt der Bezirk vom temporalen Sehnervenrande ab nach innen und nimmt die Form eines aufrechten Ovals an. Hinter dem Canalis opticus wird aus dem aufrecht stehenden ein liegendes Oval.

In manchen Fällen, bei mehrfach recidivierter Erkrankung, dehnte sich die Affektion über grössere Teile des Querschnittes aus.

Die gleiche anatomische Lokalisation der Veränderungen wurde mehrfach in Fällen festgestellt, bei welchen entweder ein klinischer Befund resp. eine Anamnese nicht vorlag oder bei welchen eine sichere Aetiologie nicht gefunden wurde. (Vossius, Siegrist u. A.). Diese Befunde sind für die Bestätigung der Lage des papillomacularen Bündels von grossem Wert, erlauben aber keinen sicheren Schluss auf die Pathogenese und den Ausgangspunkt der typischen Intoxicationsamblyopie, als deren Repräsentant die chronische Alkohol- und Tabaksvergiftung zu gelten hat.

Ueber den Ausgangspunkt des Prozesses sind die Ansichten geteilt. Samelsohn, welcher den ersten einschlägigen (allerdings nicht ganz einwandsfrei als Alkoholamblyopie festgestellten) Fall untersucht hat, fand in beiden Sehnerven die neu-

ritische Veränderung im Canalis opticus, in dem einen Nerven ausserdem noch dicht hinter dem Bulbus, dazwischen nur einfache Atrophie. Er nahm als Ausgangsort die Gegend des Canalis opticus an; ebenso Sachs, in dessen Fall (Tuberkulose, wahrscheinlich Nicotinamblyopie, wenigstens für letztere typisches klinisches Verhalten) starke obliterierende Endo- und Periphlebitis im Gebiet der V. centr. post. bei entzündlichen Veränderungen im proximalen Teil und Septenverdickung ohne merkliche Zellenproliferation im distalen Teil des Opticus bestand. Uhthoff dagegen fand in sechs Fällen (12 Augen) viermal den Prozess am intensivsten im distalen Abschnitt; in zwei Fällen von diesen erreichte die Affektion den Canalis opticus überhaupt nicht, sondern hörte das eine Mal dicht hinter dem Bulbus, das andere Mal in der Mitte der Orbita auf. Dementsprechend hält Uhthoff für seine beiden letzten Fälle den unmittelbar retrobulbären Ursprung für sicher, für die beiden anderen, in denen die Intensität der Veränderung cerebralwärts abnahm, für wahrscheinlich. Auch Birch-Hirschfeld fand die Hauptveränderung dicht hinter dem Bulbus.

Was die Art des pathologischen Prozesses betrifft, so bezeichnet Uhthoff diesen als eine primär interstitielle Neuritis, bei welcher die Nervenfasern innerhalb der verkleinerten Maschenräume durch den Druck der verdickten Septen zur Atrophie gebracht werden und die sekundäre Degeneration sich retinalwärts bis auf die Ganglienzellen fortsetzt.

Demgegenüber hat Siegrist auf die Möglichkeit hingewiesen, dass die Befunde entweder in Uhthoff's Sinne gedeutet werden könnten, »oder vielleicht, nach Analogieen mit den übrigen Nerven- und Organerkrankungen bei Alkoholismus als eine primäre Erkrankung der Nervenfasern mit sekundärer Wucherung des interstitiellen Bindegewebes«.

Er sagt aber selbst, dass dann »hier eine bei einfachen, primär-degenerativen Atrophieen ganz ungewohnte Bindegewebswucherung« angenommen werden müsste, »wie sie weder bei tabetischer noch bei einfacher ascendierender oder descendierender Atrophie gefunden wird . . .«

Birch-Hirschfeld möchte »die nervösen Veränderungen an Sehnerven und Netzhaut bei der chronischen Alkohol- und Tabaksamblyopie des Menschen nicht als Folge einer einfachen Druckatrophie von Seiten des gewucherten Bindegewebes, sondern als selbständige, gleichzeitig oder sogar vor der Bindegewebs- und Gliaproliferation sich abspielende, durch specifische Giftwirkung hervorgerufene Erscheinung auffassen.« Da er durch experimentelle

Vergiftung mit Methylalkohol bei Hunden und Affen hochgradige Degeneration der Nervenfasern und Ganglienzellen nachweisen konnte, sowie nach Analogie anderer Vergiftungen, ist es ihm wahrscheinlich, dass »die Ganglienzellen der Netzhaut vor oder wenigstens gleichzeitig mit den Nervenfasern erkranken.«

Gegen die Samelsohn-Uhthoff'sche Ansicht von der primären interstitiellen Neuritis hat Nuël die Meinung ausgesprochen, dass es sich um eine primäre Degeneration der Netzhautganglienzellen mit primärer einfacher Atrophie des papillomacularen Bündels handele. Dieser Anschauung liegt aber keine Untersuchung eines Falles von Alkohol-Tabaksamblyopie zu Grunde, sondern die einer einfachen Atrophie des Papillomacularbündels bei Orbitalcarcinom (ohne bekannten klinischen Befund), sowie Analogieschlüsse nach den Befunden bei experimenteller Vergiftung mit Filixsäure. Nuël fand thatsächlich ein Bild, wie es mehr der einfachen Atrophie zukommt: die Faserbündel waren verschmälert, die Kerne nicht vermehrt, keine feineren Septenausläufer darin, die gröberen Septen verdickt, entsprechend der Verschmälerung der Bündel war die Zahl der Kerne darin »vielleicht etwas vermehrt«. Bei der Filixvergiftung tritt (Nuël) eine Degeneration der Ganglienzellen und — vielleicht primär, jedenfalls frühzeitig — der Nervenfasern ein. Auf den Schwund der Nervenfasern folgt sekundär eine gliöse Hypertrophie mit Vermehrung der Kerne und Fasern, »bald gefolgt oder begleitet und sogar eingeleitet von Erweichungen«. Die Vermehrung der Gliazellen führt zur Bildung phagocytärer, oft epitheloider Zellen (der bekannten Körnchenzellen), welche später verschwinden. In späteren Stadien finden sich Veränderungen an den Gefässen sowie eine Proliferation des Septenbindegewebes im Canalis opticus, so dass hier das Bild entsteht, welches für entzündliche Verdickung der Septen als charakteristisch angesehen wird. Die Veränderungen, welche bei Alkoholamblyopie gefunden wurden, könnten dadurch erklärt werden, dass diese eine eminent chronische Erkrankung ist, in deren Verlauf eben solche proliferative Veränderungen am Bindegewebe auftreten könnten wie bei der Filixvergiftung. Der Prozess sei als eine »parenchymatöse Entzündung« aufzufassen.

Gegen die frühere Anschauung Nuël's, dass die Opticusveränderungen der typischen Alkoholamblyopie auf einfacher sekundärer Atrophie beruhen, hat namentlich Siegrist Front gemacht und (m. E. mit Recht) die (in klinischer und anatomischer Beziehung) sehr wesentlichen Unterschiede zwischen dem Nuël'schen Falle von Erkrankung des papillomocularen Bündels und der Filix-

vergiftung einerseits, der Alkoholamblyopie andrerseits hervorgehoben.

Filix aber gehört in die zweite der von Uhthoff aufgestellten Giftgruppen (s. o.); bei dieser treten pathologische Erscheinungen von Seiten des Gefässsystems in den Vordergrund: »Verengerung der Gefässe mit Veränderung der Wanderung, Beeinträchtigung der Blutzufuhr zum Sehnerven, ischämische Nekrose und überdies auch direkt toxische Wirkungen der Gifte auf die Nervensubstanz, das sind die Faktoren, welche die Sehstörungen hervorrufen« (Uhthoff). —

Für die typische Intoxikationsamblyopie darf man wohl sagen: man findet eine Entzündung mit vorwiegender aber nicht ausschliesslicher (Gliaproliferation!) Beteiligung des interstitiellen septalen Bindegewebes. Ob aber die Nervenfaserdegeneration nur die Folge der interstitiellen Entzündung (Uhthoff) ist oder ob sie unabhängig von dieser, gleichzeitig oder sogar vorher als Folge direkter Giftwirkung oder als Folge einer primären Ganglienzellenaffektion eintritt, ist noch nicht entschieden.

Samelsohn, Arch. f. Ophth. 1882, Bd. 28., Abt. 1.
Vossius, ibidem, Abt. 4.
Uhthoff, Arch. f. Ophth. 1886, Bd. 32 und 1887, Bd. 33.
Sachs, Arch. f. Augenheilk. 1893, Bd. 27.
Nuël, Arch. d'Ophth. 1896, Bd. 16.
Siegrist, Arch. f. Augenheilk. 1900, Bd. 41.
Uhthoff, Klin. Monatsbl. f. Augenheilk. 1900, Bd. 38.
Nuël, Arch. d'Ophth. 1900, Bd. 20.
Birch-Hirschfeld, Arch. f. Ophth. 1901, Bd. 53.

Lues.

Nach den grundlegenden Untersuchungen Uhthoff's ist bei Lues am häufigsten der intracranielle Sehnervenabschnitt primär erkrankt. Bekanntlich ist die Gegend des Chiasma Praedilektionsstelle für die gummöse Meningitis. Die Sehnerven können hier von der tumorartigen Wucherung einfach umschlossen werden, häufiger aber setzt sich die Entzündung von den Scheiden aus in den Stamm hinein fort: also Perineuritis und Neuritis interstitialis. Aber auch ohne Meningitis kommt, bei geringer Scheidenveränderung, gummöse Neuritis des intracraniellen Opticus und Chiasma vor; so sah Uhthoff bei Erweichung des ganzen linken Schläfenlappens und Gummi an der Spitze desselben eine gummöse Auftreibung des linken Opticus und der linken Chiasmahälfte.

Im intracraniellen Opticusstück wurde also meist intensive Perineuritis gefunden, welche, sehr häufig von allen Seiten her,

an den Septen in den Nervenstamm selbst eindringt. Es besteht stärkste Infiltration mit Rundzellen, in etwas späteren Stadien ist das ganze praeformierte Gewebe zerstört und ersetzt durch eine mächtige Neubildung jungen, zell- und gefässreichen Bindegewebes. Regressive Metamorphosen in diesem Granulationsgewebe scheinen im Sehnerven noch nicht beobachtet zu sein.

In die Orbita hinein kann sich der Prozess in verschiedener Weise fortsetzen. Entweder findet man vom intracanaliculären Stück an nur hochgradige Perineuritis und Neuritis interstitialis, welche distalwärts immer schwächer wird, also descendierende Neuritis; oder es besteht eine einfache, sekundäre, bulbuswärts abnehmende, descendierende Atrophie. Je nachdem diese Prozesse die Papille erreichen oder vorher aufhören, findet man Papillitis, neuritische Atrophie, einfache Atrophie oder normale Verhältnisse am intraocularen Sehnervenende.

Der orbitale Opticus kann aber auch ohne Beteiligung des intracraniellen Teils affiziert sein. So fand Uhthoff im distalen Abschnitt starke Perineuritis, Neuritis interstitialis der Randteile des Opticus und Papillitis (Stauungspapille), einmal mit ampullärer Erweiterung, in einem anderen Fall mit Neubildung zellreichen Bindegewebes im vordersten Abschnitt des Scheidenraumes, während weiter nach der Spitze der Orbita zu die Scheiden normales Verhalten aufwiesen.

Die erweiterten und gewucherten Gefässe zeigten häufig kleinzellige Infiltration der Wand; stärkere Endothelproliferationen waren in den Uhthoff'schen Fällen nicht vorhanden. Nur in einem Falle (unter 17) fand sich Verschluss der Art. ophthalmica durch einen kleinen organisierten Thrombus in der Gegend des Kanals, während die Zweige der Arterie keine Veränderungen erkennen liessen. Baas fand am vorderen Ende des Sehnerven häufig Vermehrung der Endothelzellen im Scheidenraum, in der Papille Zellvermehrung mässigen Grades, eine stärkere Kernwucherung und Verdickung der Septen an der Lamina und eine Strecke hinter dieser, in proximalwärts rasch abnehmender Intensität. Besonders bemerkenswert war aber, dass vielfach kleine, erweiterte Gefässe mit Endothelwucherung, manchmal auch perivasculärer Rundzellenanhäufung von der Scheide aus in die Septen eintraten, welche nachweisbar mit uvealen Gefässen (Aderhaut, Zinn'scher Gefässkranz) zusammenhingen. Baas zieht daraus den Schluss, dass in solchen Fällen der Sehnerv von der Aderhaut her auf dem Wege des Ciliargefässsystems erkrankt, dass »durch die Vermittelung der Zinn'schen Gefässe der chorioidale Prozess in den Sehnerven, die Papille übertragen wird«.

Die syphilitische Sehnervenentzündung zeichnet sich also durch die besondere Mächtigkeit der interstitiellen Veränderungen aus, sodass bei der Zerstörung des praeformierten Gewebes und seiner Ersetzung durch neugebildetes Bindegewebe häufig wohl von einer »gummösen« Infiltration gesprochen werden darf, auch wenn degenerative Veränderungen der entzündlichen Proliferation nicht vorliegen. Aber auch wenn die Zerstörung des Sehnervengewebes nicht so weit geht, dass ganze Teile des Opticus durch Bindegewebe resp. Granulationsgewebe ersetzt sind, ist die entzündliche Verdickung der Septen eine ganz besonders starke (cf. Fig. 94 S. 413). Man sieht manchmal auf dem Querschnitt im Sehnerven einen dicken Zug derben Bindegewebes im Zusammenhang mit einer stark verdickten Partie der Scheiden; es kann sogar auf diese Weise ein Teil der Randbündel vollständig vom übrigen Nerven abgeschnürt, durch eine breite Schicht derben Bindegewebes, welches in die an Stelle der Scheiden getretene Bindegewebsmasse continuierlich übergeht, vom übrigen Nerven getrennt erscheinen.

Uhthoff, Arch. f. Ophth. 1893, Bd. 39 und 1894, Bd. 40.
Baas, Arch. f. Ophth. Bd. 45.

Tuberkulose.

Nicht ganz selten werden vereinzelte miliare Tuberkel in der Dura, der Pia und in den Septen des Sehnerven gefunden (Michel, Elschnig, Kabsch), entweder ohne Reaktion der Umgebung oder mit interstitiell-neuritischen und perineuritischen Veränderungen.

Michel beschrieb bei tuberkulöser Meningitis eitrige Perineuritis mit ziemlich zahlreichen Miliartuberkeln in der Duralscheide und im Pialgewebe.

In einem von Kabsch untersuchten Fall war der Scheidenraum von einer aus Rundzellen und epitheloiden Zellen zusammengesetzten entzündlichen Gewebsneubildung ausgefüllt, von welcher die in ihren inneren Schichten dicht kleinzellig infiltrierte Dura schwer abzugrenzen war; an den Pialfortsätzen der Randpartie des Sehnerven, und zwar an Gefässen, fanden sich miliare Tuberkel. Diese lagen auf dem Querschnitt manchmal scheinbar frei isoliert, mitten in einem Nervenbündel; doch konnte durch Verfolgen der Schnittserie nachgewiesen werden, dass auch diese Knötchen stets an einem Blutgefäss sich entwickelt hatten.

Derselbe Autor fand in einem Falle das bulbäre Ende des Nerven sehr wenig verändert, in einem anderen war gerade die

Lamina besonders von knötchenförmigen Wucherungen epitheloider Zellen durchsetzt.

Verkäsung ist in den disseminierten Tuberkeln des Sehnerven, entsprechend dem meist jüngeren Entwickelungsstadium, in welchem sie zur anatomischen Untersuchung kommen, in der Regel nicht vorhanden. —

Auch eine continuierliche Ausbreitung der tuberkulösen Entzündung auf die Sehnerven wurde beobachtet, und zwar sowohl vom Gehirn (Sattler) als vom Bulbus (Jung) aus: man findet gefässarmes Granulationsgewebe mit miliaren und conglomerierten Tuberkeln und mit Verkäsung, welches den Opticus zerstört. — In Sattler's Fall war der ganze rechte Sehnerv in einen dicken Tumor umgewandelt, welcher aus central verkästem Granulationsgewebe mit massenhaften Epitheloid- und Riesenzellentuberkeln bestand. Eine ebensolche Wucherung hatte die Scheiden grösstenteils zerstört, den Intervaginalraum ausgefüllt. Auch die hochgradig entzündlich geschwollene Papille und die angrenzende Retina enthielt Tuberkel. — Jung fand, bei Ausbreitung einer Tuberkulose der Aderhaut auf den Opticus, diesen in entzündlich-atrophischer Weise verändert (Infiltration der Septen, starke Glia- und Bindegewebswucherung, Schwund der Markscheiden), und im Nervenstamm und seinen Scheiden zahlreiche miliare Tuberkel in allen Entwicklungsstadien, teils vereinzelt, teils in Knoten von Granulationsgewebe zu mehreren zusammenliegend; nur das letzte Stück des Opticus an der Spitze des Orbita war von spezifischen Produkten frei und zeigte nur neuritische Atrophie.

Die Tuberkulose des Sehnerven kann also disseminiert durch die Blutbahn, vom Hirn aus auf dem Wege der Lymphbahnen (Scheidenraum) oder in continuierlicher Ausbreitung ascendierend und descendierend zu stande kommen.

Die Einschwemmung in die Lymphbahnen spielte die wesentlichste Rolle in den Experimenten Deutschmann's, welcher durch intracranielle Injektion tuberkulösen Eiters beim Kaninchen eine tuberkulöse Entzündung zunächst der Opticusscheiden erzeugte; die Entzündung begann am bulbären Ende und pflanzte sich von hier aus ascendierend und descendierend fort.

Michel, Deutsches Arch. f. klin. Med. 1878. Bd. 22.
Sattler, Arch. f. Ophth. 1878. Bd. 24.
Deutschmann, Arch. f. Ophth. 1881. Bd. 27.
Kabsch, Ueber Scheidenerkrankungen des Sehnerven. Diss. inaug Würzburg. 1882.
Jung, Arch. f. Ophth. 1891. Bd. 37.
Bach, Arch. f. Augenheilk. 1894. Bd. 28.
Elschnig, Arch. f. Ophth. 1895. Bd. 41.

Sehnervenerkrankung bei multipler Sklerose.

Nach den Untersuchungen Uhthoff's, dessen Resultate von Lübbert und Elschnig bestätigt wurden, bieten die bei multipler Sklerose des Centralnervensystems im Opticus auftretenden Veränderungen besondere Verhältnisse, welche sich sowohl von der einfachen grauen Atrophie, als von der gewöhnlichen interstitiellen Entzündung des Sehnerven unterscheiden: man findet disseminierte Heerde verschiedener Ausdehnung, in welchen die Markscheiden zerfallen, resp. verschwunden, die Axencylinder meist erhalten sind, das Bindegewebe verdichtet ist.

Das mikroskopische Aussehen der Heerde entspricht teils mehr dem der einfachen Atrophie (s. S. 450), indem die feineren Septen geschwunden, die gröberen kolbig verdickt, ihre Kerne nicht vermehrt sind, teils dem einer interstitiellen Neuritis (Verdickung und erhebliche Kernvermehrung der Septen, auch der an solche Heerde angrenzenden Pia, mit starker Gefässneubildung cf. S. 410). Charakteristisch ist aber im Gegensatz zur einfachen Atrophie, dass in den Heerden auch in jenen Partien, in welchen die Configuration des Bindegewebes an die tabische Atrophie erinnert, die ihrer Markscheide verlustig gegangenen Axencylinder grösstenteils erhalten sind, während bei Tabes nackte Axencylinder nur in sehr spärlicher Zahl vorkommen. Gegenüber der gewöhnlichen interstitiellen Neuritis hingegen tritt eine stärkere Kernvermehrung an den feinsten Bindegewebsausläufern hervor, sodass die Kerne auf dem Querschnitt in »reihen-, baum-, stern- und netzartigen Figuren« angeordnet erscheinen, während die gröberen Septen in der Regel weniger infiltriert sind. — Beide Arten von Heerden können in unregelmässigster Weise auf einem Querschnitt nebeneinander liegen oder es findet sich an einer Stelle mehr die der Entzündung, an einer anderen mehr die der einfachen Atrophie ähnliche Form ausgeprägt; Lübbert fand die einfach atrophische Partie central, von der interstitiell-entzündlich veränderten umgeben. Noch wechselnder wird das Bild, wenn jüngere und ältere Heerde durcheinander vorkommen (Elschnig): die jüngeren zeigen geringe Kernvermehrung der Septen, während die Nervenfasern zunächst fast normal sind; etwas ältere enthalten dann Markdegenerationsprodukte; die ältesten sind am stärksten sklerosiert und von Markdegenerationsprodukten (Fettkörnchenzellen und Markschollen) infiltriert.

Die feinen Gefässe sind in beiden Arten von Heerden vielfach erweitert, vermehrt und zeigen sklerotisch verdickte Wandung, häufig auch kleinzellige Infiltration.

Eine auffällige Wucherung der Glia wurde niemals konstatiert; nur Uhthoff erwähnt, dass sich »gerade an der Grenze des Prozesses zum Gesunden hin oft eine deutliche Wucherung der interfibrillären Bindesubstanz zwischen den Nervenfasern« finde, die dann die gesunden Fasern gleichsam erdrückt und zum Schwund bringt; sie habe ein feinfaseriges Aussehen.

Da die Axencylinder trotz des Markverlustes lange oder dauernd erhalten bleiben, so tritt meist keine sekundäre Degeneration ein. Daher sind die Nervenfasern der Papille meist erhalten, die Netzhautganglienzellen gar nicht (Uhthoff) oder nur in geringem Maasse (Elschnig) alteriert, und die Grenzen der Heerde gegen das Gesunde hin sind ziemlich scharf.

Die Schrumpfung des Opticus ist bei multipler Sklerose meist ganz besonders hochgradig, namentlich auch am bulbären Ende, was auffallend mit der wenig veränderten Papille kontrastiert.

Nach Uhthoff stehen die Sehnervenveränderungen bei multipler Sklerose gleichsam in der Mitte zwischen der einfachen und der eigentlichen interstitiell-neuritischen Atrophie. »Es können in relativ geringem Umfang Veränderungen vorkommen, welche denen bei einfacher Atrophie analog und wenigstens anatomisch nicht von ihnen zu trennen sind, als auch solche, die denen der interstitiellen Neuritis gleichen. Gewöhnlich aber scheint es sich bei der multiplen Sklerose um einen ausgesprochenen proliferierenden Prozess, in erster Linie im Bereich der feineren bindegewebigen Elemente zwischen den Nervenfasern innerhalb der gröberen Maschenräume zu handeln, mit starker Kernwucherung; in zweiter Linie können diese aktiven Wucherungsprozesse auch auf die grösseren Septen und die innere Sehnervenscheide übergehen. Die Atrophie der Nervensubstanz ist dann als eine sekundäre anzusehen. Der Schwund und Zerfall der Markscheiden erfolgt relativ schnell und vollständig, die isolierten oder mit relativ geringen Resten der Markscheiden versehenen Axencylinder bleiben vielfach dauernd erhalten.«

Elschnig erklärt den Prozess als eine akute, interstitielle Neuritis, welche in räumlich und zeitlich getrennten Heerden meist zu rapide verlaufendem Zerfall der Markscheiden, dann zu Bindegewebswucherung im interstitiellen Bindegewebe führt; die Bindegewebsverdickung, die Sklerose, sei also sekundär.

Für die typische »multiple Sklerose« des Centralnervensystems wird von den meisten Autoren eine primäre entzündliche Wucherung der Gliazellen und -Fasern angenommen; im Opticus würde, nach den bisher vorliegenden Befunden, das Bindegewebe der feinen Septenausläufer die Rolle spielen, welche dort der gliösen Binde-

substanz zugeschrieben wird. Abgesehen von der Glia, stimmen aber die Gewebsveränderungen des Opticus mit denen des Centralnervensystems überein (Gefässveränderungen, Erhaltensein der Axencylinder etc.).

Uhthoff, Arch. f. Psych. u. Nervenkrankh. 1890. Bd. 21.
Lübbert, Arch. f. Psych. u. Nervenkrankh. 1897. Bd. 29.
Elschnig, Wien. klin. Wochenschr. 1899. No. 11.

Neuritis bei Myelitis.

Bei der akuten Myelitis und Encephalitis können (vorher und während derselben) Veränderungen im Sehnerven auftreten, welche klinisch als Neuritis intraocularis resp. weisse Atrophie der Papillen hervortreten, während die anatomischen Läsionen denen des Centralnervensystems analog sind (Katz, Dalén, Bielschowsky).

Der Opticus zeigt teils heerdweise, teils diffus vollständigen Zerfall und Schwund der Markscheiden und (etwas später) der Axencylinder. Die Zerfallprodukte der Nervenfasern werden durch Körnchenzellen fortgeschafft, nach deren Verschwinden die leeren Gliamaschen (»Lückenfelder«) durch Verdichtung des Gliagewebes, welche unter Vermehrung der Fasern bei meist geringer Vermehrung der Kerne eintritt, ausgefüllt werden; die »Sklerose« stellt demnach den Ausgang des Prozesses, die »Narbenbildung« dar (Bielschowsky). — Die Veränderungen können in grösseren Strecken, selbst der ganzen Länge der Sehnerven, über den ganzen Querschnitt ausgedehnt sein. Doch sieht man auch dann häufig an frischeren Heerden, welche sich in solchen Fällen meist am Chiasma fanden, dass dieselben ursprünglich perivasculär gelegen sind. Solche frischeren Heerde zeigen auch nicht selten Rundzelleninfiltration und kleine Blutungen an den Gefässen. — Das septale Bindegewebe zeigt teils erhebliche Vermehrung der Kerne und Ansammlung von Fettkörnchenzellen, teils einfache sklerotische Verdickung. Die Pia ist nur an solchen Stellen entzündlich verändert, infiltriert und verdickt, wo Heerde bis an sie heranreichen, so dass ihre Erkrankung wohl als sekundär anzusehen ist.

An die erkrankten Partieen schliesst sich meist auf- und absteigende sekundäre Degeneration an.

Dalén nimmt an, dass das schädliche Agens teils eine einfache Degeneration der Nervenfasern, teils heerdförmige Entzündungen im Sehnerven hervorrufe. Nach Bielschowsky handelt es sich jedoch nur um verschiedene Stadien des gleichen ursprünglich rein parenchymatösen Prozesses; »der Zustand, in welchem die

zelligen Bestände in den Sehnerven so überaus zahlreich sind, ist ein temporärer und hat nur solange statt, als die Resorption der Zerfallsprodukte des Parenchyms im Gange ist.« (Vgl. S. 418.)

Die frühere Annahme Elschnig's, dass es sich um eine primär interstitielle Entzündung handle, dürfte durch die Befunde von Dalén und Bielschowsky wohl widerlegt sein.

Man darf jedenfalls mit Bielschowsky annehmen, dass unter der Wirkung einer durch die Blutgefässe transportierten Schädlichkeit anfangs umschriebene Parenchymdegenerationen auftreten; die Blutgefässe selbst können dabei intakt bleiben oder entzündliche Veränderungen mit kleinzelliger Infiltration und Auswanderung weisser Blutkörperchen und mit Blutungen aufweisen. Die Frage aber, ob die Veränderungen des interstitiellen Bindegewebes, wie Bielschowsky will, im wesentlichen nur sekundär als einfache Folgeerscheinungen des rapiden Faserzerfalls eintreten, oder ob nicht vielmehr durch die Schädlichkeit gleichzeitig mit den parenchymatösen auch interstitiell-entzündliche Veränderungen ausgelöst werden können, scheint noch unentschieden und wird so lange in suspenso bleiben, als die Autoren noch nicht zu einer Uebereinstimmung darüber gelangt sind, welche interstitiellen Veränderungen im Opticus überhaupt als einfache Folge eines Parenchymzerfalls aufzufassen sind (vgl. S. 418).

Elschnig, Arch. f. Augenheilk. 1893, Bd. 26.
Katz, Arch. f. Ophth. 1896, Bd. 42.
Dalén, Arch. f. Ophth. 1899, Bd. 48.
Bielschowsky, Myelitis und Sehnervenentzündung; Berlin bei Karger 1901.

4. Einfache Atrophie des Sehnerven.

A. Allgemeines.

a) Papille. In der Papille schwinden bei einfacher Atophie die Nervenfasern in dem erkrankten Bezirk vollständig. Es entwickelt sich vom vordersten Teil des marklosen Sehnervenstammes aus ein Gliagewebe, welches meist eine feste Beschaffenheit annimmt und sich aus einer derben, nicht maschigen Grundsubstanz mit mässig zahlreichen platten, schmalen Kernen zusammengesetzt zeigt (s. Fig. 102, S. 455). Ist die Atrophie nicht über den ganzen Querschnitt ausgedehnt, sondern auf einen Teil (z. B. die temporale Hälfte) beschränkt, so finden wir den Schwund der Nervenfasern und die Entwickelung des derben Gliagewebes auch nur auf der entsprechenden Seite (Fig. 96). Besonders stark ist dieses Gewebe bei Atrophie durch Tabes entwickelt. Das Gewebe scheint einer Schrumpfung zu unterliegen, denn die Papille wird bei der Ent-

wickelung desselben im Querdurchmesser verkleinert. Auf der Gewebsschrumpfung beruht es wohl auch im wesentlichen, dass die Kerne manchmal dichter aneinander liegen als normal und dadurch zahlreicher erscheinen; doch tritt wohl auch eine mässige Vermehrung der Gliakerne (nach Analogie der Verhältnisse im Opticusstamm und im Centralnervensystem, s. u.) ein.

Im Gegensatz zur entzündlichen Atrophie der Papille findet man bei der einfachen Atrophie in der Regel keine Bindegewebsentwickelung auf oder in derselben (s. S. 410). Doch sah Elschnig bei nichtentzündlichem Schwund der Nervenfasern (durch Ver-

Fig. 99.

Partielle Opticusatrophie (Abblassung der temporalen Papillenhälfte durch Atrophie des Papillomacularbündels bei chronischer Nephritis). 1 Temporale, atrophische, 2 mediale, normale Hälfte. — In ersterer erheblicher Schwund der Nervenfasern, dichtere Beschaffenheit des Stützgewebes, dessen Kerne zahlreicher erscheinen, was zum Teil wohl auf Vermehrung, zum Teil aber nur auf dem engeren Zusammengedrängtsein beruht. — Nervenfaserschicht der Retina temporal stark verschmälert, Ganglienzellenschicht temporal mässig rarefiziert, stärker in der nicht mehr abgebildeten Maculagegend. Ganglienzelleiber aber hier (bei starkerer Vergrösserung) vielfach verändert. — v. Gieson. — V. = ca. 50.

stopfung der Centralarterie) eine »Bindegewebsneubildung, welche das normale Gewebe der Papille ersetzt«. Es handelte sich hier um ein lockeres Bindegewebe, dessen Fasern und Bälkchen mit den Laminabalken und dem centralen Bindegewebsstrang zusammenhingen und in dessen Maschen Gliakerne lagen. Das Gewebe setzte sich auch noch über den Papillenrand in die inneren Netzhautschichten hinein fort. Worin der Grund »dieses sicher auffälligen Verhaltens« zu suchen ist, welches, wie gesagt, sonst nicht bei nichtentzündlicher Papillenatrophie beobachtet wird, wissen wir nicht. Vielleicht ist an praeexistente, durch die Gefässerkrankung bedingte Veränderungen zu denken. Nach Elschnig ist es nicht unwahrscheinlich, dass die Bindegewebsproliferation »ein Analogon

jener reaktiven Entzündung ist, die konstant in der Umgebung eines Infarktes auftreten soll und von Leber auf die Wirkung der spontanen Zersetzungen des abgestorbenen Gewebes zurückgeführt wird« (?).

b) Nervenstamm. Was die Art des Nervenfaserschwundes im Opticusstamm betrifft, so scheint sich diese bei den verschiedenen einfach degenerativen Prozessen verschieden zu verhalten und soll daher erst bei diesen speziell besprochen werden. Die als Folge des Faserschwundes im Nervenstamm eintretenden Veränderungen der Glia und des Bindegewebes aber sind bei allen einfachen Atrophieen die gleichen.

Uhthoff fand im frühen Stadium die atrophische Nervensubstanz innerhalb der Maschen sehr locker liegend, sodass zwischen den gröberen Bindegewebsbalken und jener Zwischenräume vorhanden waren, »nachdem sich die Nervenmasse gleichsam in sich durch primäre Atrophie zusammengezogen. Vielfach ziehen feinste Bindegewebsfäden von den grösseren Septen aus durch diese Zwischenräume in die atrophierende Nervensubstanz hinüber«. Dieser Befund der Spaltraumbildung ist, nach den S. 395 angeführten Untersuchungen Elschnig's, jedenfalls mit Vorsicht zu beurteilen, da er auch durch arteficielle Schrumpfung der Bündel entstehen kann.

Die Zahl der bei der Resorption der Zerfallsprodukte auftretenden Körnchenzellen (s. Fig. 95 u. 96) ist eine wesentlich geringere als bei den entzündlichen »akuten« parenchymatösen Degenerationen; sie sind meist äusserst spärlich (vgl.. S. 416).

Das Bindegewebe des Nervenstammes bleibt hier eine sehr lange Zeit hindurch ganz unverändert, die normale Netzzeichnung des Querschnittes erhalten. Eine Vermehrung der Bindegewebskerne ist in keinem Stadium beobachtet worden; eine kleinzellige Infiltration findet sich in der Regel gleichfalls nicht, nur bei Tabes wurde einmal ausnahmsweise eine perivasculäre Rundzellenanhäufung im canaliculären Teil des Sehnerven von Elschnig beobachtet.

Allmählich aber tritt eine Verdickung des Bindegewebes ein. Zunächst erscheinen dadurch die Maschenräume — wenn auch durch die Verminderung ihres Inhalts etwas verkleinert — deutlicher abgegrenzt; doch schien es mir, als ob doch die Septen auf dem Querschnitt dabei nicht so kontinuierlich mit einander zusammenhängen wie bei entzündlicher Verdickung, wo sie auf dem Querschnitt breit in einander übergehen, sondern als ob ihre kolbig abgerundeten Enden sich nur berührten. Jedenfalls

ist auch jetzt noch der Typus der netzförmigen Anordnung des Bindegewebes auf dem Querschnitt gewahrt.

In einem späten Stadium der Atrophie aber erscheinen auf dem Querschnitt die Maschenräume vielfach nicht mehr von einander abgegrenzt, sondern sie hängen breiter mit einander zusammen, gehen breit in einander über (»Landkartenzeichnung«). Die gröberen Septen sind unförmlich, plump, keulen- oder kolben-



Fig. 100.

Querschnitt durch einen stark atrophischen Sehnerven (Tabes). — 1 Pia. — 2 Septen. — Nervenfasern vollständig geschwunden, Glia verdichtet, Kerne der Glia und des Bindegewebes nicht vermehrt. Contraction der feineren Septen, welche vielfach geschlängelt verlaufen, und teils isoliert liegende, teils perivaskuläre Verdickungen bilden. Auch solche Gefässe, von welchen die Septen sich ganz zurückgezogen haben, zeigen verdickte Wandung. — v. Gieson. — V. = 240.

förmig, die feineren und namentlich die feinsten Ausläufer verschwinden mehr und mehr. Dabei zeigten die Septen, besonders deutlich die feinen, vielfach einen geschlängelten, selbst korkzieherartig gewundenen Verlauf, ähnlich entspannten elastischen Fasern (Fig. 100).

Diese Veränderungen des Bindegewebes, die kolbige Verdickung und Schlängelung der Züge, beruht im wesentlichen auf der durch die Verminderung des Maschеninhalts bedingten Entspannung. In analoger Weise, wie die Sklera phthisischer Augen durch Entspannung verdickt wird, retrahiert

sich das septale Bindegewebe bei Verminderung der Nervenfasermasse vermöge seiner Elastizität und zieht sich zusammen und erscheint dann durch die Zusammenziehung verdickt (Uhthoff) Birch-Hirschfeld). Zu dieser durch die Entspannung bedingten Verdickung kommt dann noch eine (wohl durch die Ernährungsstörung bedingte) Sklerosierung; der Schwund der feinen Aus-

Fig. 101.
Querschnitt durch den atrophischen Opticus (Tabes) — Starke, ungleichmässige Schrumpfung des ganzen Nerven; daher schlotterte die Dura (1) war gefaltet und ist, besonders unten (1a) mehr flach geschnitten. — 2 Arachnoidea. — Zwischen ihr und der Dura unten Schrägschnitt der Art. ophthalmica. — Landkartenzeichnung des Querschnittes wegen verminderter Abgrenzung der Maschenräume (vgl. Fig. 100). Auf hellem (im Präparat gelbem) Grunde dunkle (im Präparat rotgefärbte) kolbige, wenig verzweigte und wenig miteinander zusammenhängende Bindegewebszüge, sowie viele ganz isoliert liegende Bindegewebsklumpen, Quer- und Schrägschnitte von Längssepten. — v. Gieson. — V. = ca. 25.

läufer beruht grösstenteils auf der Retraktion, jedoch zum Teil wohl auch auf einer einfachen Atrophie derselben (Uhthoff).

Die Retraktion des Bindegewebes findet vorwiegend um die Knotenpunkte als Centren statt.

Diese Zusammenziehung und der Schwund der feineren Septen bedingt den breiteren Zusammenhang des an Stelle der

Nervenfasern getretenen Gewebes, der Ausfüllungsmasse der früher ausgiebiger gegeneinander abgeschlossenen Maschen.

Es resultiert so in späten Stadien der einfachen Atrophie ein Bild des Sehnervenquerschnittes, welche sich schon bei der Betrachtung mit schwacher Vergrösserung besonders an Gieson-präparaten in sehr charakteristischer Weise darstellt. (Fig. 101.) An solchen Präparaten finden wir die netzförmige Anordnung der Septen nicht mehr, auch die nach entzündlicher Gewebsproliferation entstandenen zusammenhängenden Bindegewebszüge und Massen (cf. Fig. 94 S. 413) sind nicht vorhanden. Vielmehr sieht man auf einem durch das gliöse Gewebe, welches an der Stelle des früheren Maschеninhalts liegt, gebildeten gelben Grunde rot gefärbte ganz unregelmässige, keulen- und kolbenförmige, wenig verästelte und wenig mit einander zusammenhängende Bindegewebszüge sowie viele ganz isoliert liegende unregelmässig rundliche oder knotige Bindegewebsklumpen, welche als Quer- und Schrägnitte längs verlaufender verdickter Septen zu deuten sind. Das Bindegewebe ist verdickt, erscheint aber an Masse gegenüber der gliösen Substanz nicht vermehrt.

Da die Erscheinung eine einfache Folge des Faserschwundes ist, so wird sie auch bei entzündlichem Schwund an solchen Stellen eintreten können, an welchen eine durch Gewebsproliferation erzeugte Verdickung des Bindegewebes nicht stattgefunden hatte. Birch-Hirschfeld fand sogar die Schlängelung der feineren Bindegewebszüge bei Neuritis stärker als bei einfacher Atrophie; ich selbst habe sie gerade in zwei tabischen Sehnerven am hochgradigsten gefunden (s. Fig. 100). Jedenfalls kann sie nur da eintreten, wo die Septen nicht durch Gewebsproliferation verdickt sind und ihr Zusammenhang dadurch ein festerer geworden ist. —

Die Blutgefässe, besonders die feineren, zeigen häufig eine sklerotisch verdickte Wand. Da auch die Bindegewebszüge sich vielfach um Gefässe herum zusammenziehen, findet man die verdickte Wand auch noch häufig von einem derben Bindegewebsmantel umgeben. Zumal die Lumina der feineren Gefässe auffallend weit sind, treten die letzteren auffallend deutlich hervor und können, da sie auf einen kleineren Raum zusammengerückt sind, den Anschein einer Vermehrung hervorrufen.

Die Neuroglia zeigt bei einfacher Nervenatrophie frühzeitig Veränderungen, welche aber, im Gegensatz zu dem häufig bei Entzündungen (s. d.) beobachteten Verhalten, vorwiegend nicht in einer Zellproliferation, sondern nur in einer Verdichtung des Filzwerks durch Vermehrung und Verdickung der Fasern bestehen. Eine Vermehrung der Gliazellen findet hier nur sehr

allmählich und in sehr unbedeutendem Maasse statt; doch kommt eine solche sehr geringe reaktive Proliferation der Gliazellen nachgewiesenermaassen auch bei sekundärer Degeneration nach Rückenmarksdurchschneidung vor (Stroebe). Auch spärliche Astrocyten (cf. S. 419) wurden bei einfachen Degenerationen im Centralnervensystem in frischeren Stadien manchmal gefunden (Storch u. A.). — Die Gliaverdichtung ohne nennenswerte oder in nachweisbarem Maasse stattfindende Gliazellenvermehrung findet sich auch bei Tabes und sekundärer Degeneration im Rückenmark; es handelt sich bei der Gliaverdichtung um einen rein raumfüllenden Vorgang, indem an die Stelle jedes ausgefallenen nervösen Elementes diesem gleichgerichtete Gliafasern treten (Storch).

In atrophischen Sehnerven findet man häufig zahlreiche Corpora amyloidea (s. S. 403), namentlich in den proximalen Teilen.

Die schliesslich resultierende Volumenverminderung des Sehnerven wird meist bei einfacher Atrophie wesentlich geringer gefunden, als bei entzündlicher; doch kann sie auch dort, wenigstens bei Tabes, sehr erheblich sein (s. Fig. 101).

Die Pialscheide umschliesst den Stamm und ist, entsprechend der Schrumpfung uud Verminderung des Inhalts, durch Entspannung verdickt.

In der Arachnoidea sind die Zellen auf einen kleineren Raum zusammengedrängt, der Kerngehalt derselben erscheint daher vermehrt. Doch kommt ausserdem auch nicht selten eine thatsächliche Vermehrung der Endothelien (meist fleckweise) vor, so dass epitheliale, manchmal geschichtete Verdickungen entstehen, wie sie auch bei älteren Individuen ohne pathologische Veränderungen des Opticus gelegentlich gefunden werden.

Die Dura scheint sich weniger zu kontrahieren und schlottert daher bei stärkerer Verkleinerung des Nervenstammes.

Uhthoff, Arch. f. Psychiatrie u. Neurol. 1890. Bd. 21.
Elschnig, Arch. f. Augenheilk. 1892. Bd. 24.
Sroebe, Die allg. Histologie d. degen. u. regenerat. Processe im peripheren und centr. Nervensystem. — Centralbl. f. allg. Path. u. path. Anat. 1895. Bd. 6.
Storch, Ueber die path.-anat. Vorgänge am Stützgerüst d. Centralnervensystems. — Virchow's Arch. 1899. Bd. 157.
Birch-Hirschfeld, Arch. f. Ophth. 1901. Bd. 53.

B. Spezielles.

Atrophie bei Tabes.

Die tabische Sehnervenatrophie beginnt, wie nicht nur klinisch, sondern auch anatomisch sichergestellt ist, stets am

bulbären Ende des Sehnerven. Die Nervenfaser- und Ganglienzellenschicht der Netzhaut fand sich in allen bisher untersuchten Fällen stark atrophisch.

In der Papille tritt an die Stelle der untergangenen Nervenfasern ein straffes gliöses Gewebe, welches zu schrumpfen scheint. Es nimmt, wenn die Nervenfasern ganz oder zum grössten Teil geschwunden sind, die ganze Stelle der Papille ein. Das Gewebe zeigt sich, in älteren Fällen, aus ziemlich dicht liegenden Bälkchen und Fasern zusammengesetzt und enthält in wechselnder, manchmal

Fig. 102.
Atrophische Papille bei Tabes. — 1 Centralgefässe mit sklerotisch verdickter Wand, auch die Zweige derselben sind sklerotisch. — 2 Pialscheide. — Nervenfaserschicht der Retina fehlt vollständig; ebenso die Ganglienzellenschicht. Die an Stelle der letzteren liegenden (bei der schwachen Vergrösserung punktförmig erscheinenden) Kerne gehören Glazellen an. — Deutliche Verkleinerung des Querdurchmessers der Papille. — Im Stamm Schwund der Quersepten. — v. Gieson. — V. ca. 60.

ziemlich beträchtlicher Menge (Uhthoff) schmale, längliche Kerne (Fig. 102.) Der Querdurchmesser der Papille erscheint in älteren Fällen, jedenfalls durch die Schrumpfung des Gewebes, deutlich verkleinert.

Die Centralgefässe und ihre Verzweigungen zeigen, wenigstens in älteren Fällen, sklerotisch verdickte Adventitia, während die innere Wandung meist anatomisch nicht verändert erscheint.

Der Schwund der Nervenfasern geht nach Uhthoff in der Weise vor sich, dass zunächst unregelmässige Varicositäten durch Quellung der Markscheiden auftreten, deren Querschnitte blasig erscheinen. In den späten Stadien fallen diese fort, man hat dann vielfach »eine mehr regelmässige pflastersteinförmige Struktur« des Querschnitts, welche dadurch bedingt ist, dass an solchen

Stellen »die einzelnen kleinen atrophischen markhaltigen Nervenfaserquerschnitte dicht nebeneinander liegen, durch eine spärliche feinkörnige und durch Carmin rot gefärbte Kittsubstanz getrennt, so dass die späten Stadien der tabischen Atrophie eine richtige Einschrumpfung und Atrophie der einzelnen Nervenfasern darstellt, wobei aber die einzelne Faser als solche noch immer deutlich erkennbar bleibt. Nur stellenweise scheint sodann auch noch ein körniger Zerfall der atrophischen Markscheiden einzutreten, so dass die Masse dann in einen mehr gleichmässigen körnigen Detritus umgewandelt wird; übrigens sind Axencylinder, wenn auch offenbar in sehr verkümmertem und atrophischem Zustande, zuweilen noch bei den späten Stadien der tabischen Atrophie nachweisbar.« Auch Leber sprach von einer Umwandlung der Nervenfasern in »indifferente« Fibrillen.

Mit den neueren Methoden sind tabische Sehnerven wenig untersucht, so dass es nicht ganz ausgeschlossen erscheint, dass die »pflastersteinförmige« Struktur der Querschnitte nicht auf dicht aneinanderliegenden atrophischen Nervenfaserquerschnitten beruht, sondern wesentlich durch die Gliamaschen erzeugt ist, in welchen nur noch eine homogene Masse liegt. Einzelne Axencylinder bleiben sicher lange erhalten; die meisten punktförmigen Querschnitte stellen aber nicht Querschnitte von atrophischen Axencylindern, sondern von Gliafasern dar, wie man sie auch in normalen Sehnerven bei specifischer Färbung zu sehen bekommt.

In einem Fall fand Uhthoff aber sogar »ganz zerstreut auf dem Sehnervenquerschnitt trotz des langen Bestehens der völligen Blindheit noch ganz vereinzelte gesunde markhaltige Nervenfaserquerschnitte mit erhaltenem Axencylinder.« Er wirft selbst die Frage auf, »ob das vielleicht Nervenfasern sind, die mit dem Sehen an und für sich nichts zu thun haben?«

Gliksmann sah an den Enden nach Weigert noch färbbarer Faserabschnitte zahlreiche Varicositäten; die Fasern waren »anscheinend in kürzere oder längere Stücke zerfallen.«

Auch Elschnig fand in einem noch nicht sehr weit vorgeschrittenen Fall innerhalb der Bündel, deren Nervenfasern keine Markscheiden mehr besassen, Markschollen. Es ist also jedenfalls auch bei der tabischen Atrophie, zum mindesten neben der einfachen Schrumpfung der Fasern, ein frühzeitiger Zerfall des Markes wie bei allen anderen Degenerationsprozessen anzunehmen.

Die Gefässe der Pia und des Opticusstammes zeigen in weit vorgeschrittenen Fällen immer in erheblichem Grade sklerotisch verdickte Wand. In einem Fall fand Elschnig in beiden Seh-

nerven im Canalis opticus reichliche Rundzellenanhäufungen um grössere Gefässe im Bindegewebe.

Im übrigen kann bezüglich der Veränderungen der Glia, der Septen und der Scheiden auf den die einfache Degeneration im allgemeinen behandelnden Abschnitt (S. 450) verwiesen werden. Nur sei noch hervorgehoben, dass bei tabischer Atrophie niemals im orbitalen Nervenstamm Körnchenzellen gefunden wurden; diese zeigten sich nur im intracraniellen Teil.

Die tabische Atrophie beginnt, wie erwähnt, am bulbären Ende des Sehnerven, aber nicht gleichmässig über den ganzen Querschnitt hin. Wenigstens fand man in noch nicht zu weit vorgeschrittenen Fällen fast immer die peripheren Bündel stärker degeneriert, den Markgehalt derselben mehr vermindert, als die centralen. Doch kann die Degeneration auch in unregelmässiger Weise vor sich gehen.

In einem von Uhthoff untersuchten Fall, in welchem der Patient erst kurz vor dem Tode vollständig erblindet war, zeigten sich in dem gefässführenden Teil des orbitalen Opticus auf dem Querschnitt noch zwei ganz intakte Inseln von Bündeln, von denen die eine fast central lag, während die andere, durch atrophische Bündel von jener getrennt, an den Sehnervenrand angrenzte. Ferner hat Uhthoff einen Fall beschrieben, in welchem die Atrophie sogar nur eine umschriebene Partie des Nerven betraf. Der Patient hatte intra vitam atrophische Verfärbung des äusseren unteren Papillenquadranten und einen Gesichtsfelddefekt nach innen oben gezeigt. Die atrophische Bündelpartie lag in der Papille und im vorderen Teil des orbitalen Sehnerven unten aussen; im hinteren Teil des letzteren rückte sie allmählich mehr nach unten. Dabei änderte sich auf dem Querschnitt die Configuration der erkrankten Partie in der Weise, dass die ursprüngliche prismatische Quadrantenform nach der Mitte der Orbita hin in eine Sichelform überging, im intracraniellen Teil aber wieder mehr dreieckig wurde; im ganzen Verlauf grenzte die veränderte Partie an die Pia.

Durch eine derartige ungleichmässige Lokalisation des Faserschwundes ist es wohl zu erklären, dass die Volumenverminderung des Sehnervenstammes, — (welche, wie oben erwähnt, im allgemeinen geringer ist als nach Neuritis —) ebenfalls sehr ungleichmässig sein kann, wie der Fig. 101 S. 452 abgebildete Querschnitt zeigt. —

Eine anatomische Erklärung für die Entstehung der tabischen Sehnervenatrophie haben wir bisher nicht. Nach Elschnig könnte das praelaminar sich entwickelnde dichte Gliagewebe, welches bei tabischer Atrophie die Papille substituiert (welches

aber, wenn auch meist in geringerer Mächtigkeit, auch bei anderen Atrophieen auftritt s. S. 448), einen zum Schwund führenden Druck auf die Nervenfasern des marklosen Sehnervenendes ausüben. Elschnig stützt sich bei diesem Erklärungsversuch auf die von Obersteiner und Redlich aufgestellte Hypothese, welche die Entstehung der tabischen Hinterstrangsdegeneration auf eine Kompression der hinteren Wurzeln an der Stelle, an welcher sie bei ihrem Eintritt in das Rückenmark von der Pia eng umschlossen und eingeschnürt werden (ähnlich wie der Opticus im Durchtrittskanal durch die Augenhäute), zurückführt; diese Kompression an der normalerweise engen Stelle soll durch eine chronische Meningitis oder durch sklerotische Verdickung der Wand kleiner Gefässe zu stande kommen und durch Druck zu einer Degeneration der hinteren Wurzelfasern führen, an welche die Degeneration der Hinterstränge sich anschliesst. Nach Elschnig könnte das dichte Gliagewebe »ganz wohl in diesem Sinne als Ursache des Schwundes der Nervenfasern angesehen werden«.

Uhthoff, Arch. f. Ophth. 1886. Bd. 32 und Arch. f. Psychiatrie u. Nervenkrkh. 1890. Bd. 21.
Elschnig, Wiener klin. Wochenschr. 1899. No. 11.
Gliksmann, Ueber Sehnervenatrophie bei Tabes. — Diss. inaug. Freiburg i. B. 1900.

Sekundäre Atrophie nach Leitungsunterbrechung.

Wird die Kontinuität der Nervenfasern im Opticus an einer Stelle (durch neuritischen Zerfall von Faserstücken, durch Druck von Seiten eines Tumors oder sklerotischer Gefässe, durch traumatische Durchschneidung) unterbrochen, so zerfallen die durchtrennten Faserstücke sowohl in dem central, wie in dem peripher von der Durchtrennungsstelle gelegenen Stück des Nervenstammes, und zwar in ersterem rascher als in letzterem. Dabei ist, auch wenn eine vollständige Durchtrennung vorliegt, der Faserzerfall nicht gleichmässig über den ganzen Querschnitt ausgedehnt, es können vielmehr einzelne Fasern (Dimmer), sogar einzelne Bündel (Pichler) in der Degeneration hinter den übrigen zurückbleiben; und zwar zeigten sich in Dimmer's Fall nicht bloss die dickeren oder bloss die dünneren degeneriert, sondern es zeigten sich unter den normalen Fasern sowohl solche von dickerem, als auch solche von dünnerem Kaliber. Ein analoges Verhalten zeigen auch die Nervenfasern im Rückenmark (s. u.). In einem von Sachs beobachteten Fall war sogar die Degeneration auf einzelne

Bündelgruppen beschränkt, deren Lage ziemlich dem papillomacularen Bündel entsprach.

Auf die Frage, wo die Degeneration des peripheren Stückes einsetzt, ergeben die bisher vorliegenden Befunde keine als allgemein gültige Regel aufzustellende einheitliche Antwort.

In einem Fall von Sachs (Leitungsunterbrechung am Chiasma) war die Degeneration im orbitalen Stück am bulbären Ende des Opticus am stärksten ausgesprochen und nahm an Intensität von hier cerebralwärts ab. Umgekehrt verhielt es sich aber in einem Fall Elschnig's (Kompression durch ein Sarkom am Chiasma), in welchem die Menge der markhaltigen Fasern bulbuswärts allmählich zunahm.

Sachs nimmt zur Erklärung des eigentümlichen Verhaltens in seinem Falle an, »dass die Richtung, in welcher sich die Sekundärdegeneration fortpflanzt, zusammenfällt mit der Leitungsrichtung, dass also nach Durchtrennung des Sehnervenstammes die sekundäre Entartung in den numerisch schwächeren centrifugalen Fasern absteigend vor sich gehe, und zwar im Ganzen langsamer in dem mit den Ursprungszellen in Verbindung gebliebenen Fasersystem«. Man müsse, wenn diese Anschauung durch weitere Befunde bestätigt würde, die für die Sehnervenatrophie jetzt gangbaren Ausdrücke »aufsteigend« und »absteigend« fallen lassen, »weil dann in jedem sekundär entartenden Sehnerven zwei einander kreuzende Richtungen der Degeneration anzunehmen wären«. Diese Termini müssten dann ersetzt werden durch »proximale« und »distale« Sekundäratrophie.

Dieser sehr bestechenden Hypothese widerspricht der oben citierte Befund Elschnig's.

Die experimentellen Untersuchungen haben bezüglich der Frage nach dem Einsetzen und der Fortpflanzungsrichtung der Degeneration ebenfalls kein einheitliches Resultat ergeben. So fand Wagenmann nach Opticusdurchschneidung eine im bulbären Stumpf retinalwärts absteigende Atrophie, welche z. B. nach drei Wochen bis in die Papille vorgeschritten war, während in der Nervenfaserschicht der Retina zwar Zerfallsprodukte von Fasern anzutreffen waren, aber mit der Weigert'schen Methode »noch vollkommen gute Färbung der Faserbündel in anscheinend normaler Zahl zu erzielen« war und auch die Ganglienzellen »noch bis auf einige, in körniger Degeneration begriffene Zellen ziemlich normal« sich erwiesen. Dagegen konnte Birch-Hirschfeld mittels der Nissl'schen Methode eine (bereits 55 Stunden nach intracranieller Opticusdurchschneidung einsetzende,

dann zunehmende) Chromatolyse der Kerne und schliessliche Degeneration der Ganglienzellen nachweisen.

Man darf sich also jedenfalls nicht vorstellen, dass die Degeneration der Fasern regelmässig an der Trennungsstelle beginnt und dann, allmählich central und peripher vorrückend, ascendiere und descendiere. Nach der Ansicht vieler Autoren ist auch für die sekundäre Degeneration der Nervenfasern im Rückenmark nach Durchscheidung eine solche Vorstellung nicht zutreffend. So fand z. B. Stroebe, dass die Degeneration in den verschiedenen durchtrennten Fasern zwar zu verschiedenen Zeiten einsetzt, aber an den von ihren Mutterzellen abgetrennten Faserstücken sich gleichzeitig und gleichmässig über die ganze Länge dieser Stücke erstrecke, nicht etwa »cellulifugal« (von der zugehörigen Ganglienzelle aus) fortschreite.

Was die histologischen Veränderungen des Sehnerven bei der sekundären Degeneration betrifft, so darf auf den die einfache Atrophie im allgemeinen behandelnden Abschnitt (S. 450) verwiesen werden. Nur sei hier noch erwähnt, dass wir keine genauere Kenntnis von den dem Zerfall vorhergehenden feineren Veränderungen der Opticusfasern besitzen. Elschnig erwähnt, dass im vorderen Abschnitt des von ihm untersuchten Sehnerven, in welchem die Bündel noch mehr markhaltige Fasern enthielten, die letzteren vielfach missbildet erschienen; die Axencylinder waren bald auffallend dünn, bald dicker, die Markscheiden vielfach varicös. Ueber die entsprechenden Veränderungen im Rückenmark gehen die Angaben der Autoren auseinander. Nach einigen beginnt die sekundäre Degeneration mit einem körnigen Zerfall des Axencylinders oder mit einer Quellung desselben, welcher der Markzerfall bald nachfolgt. Stroebe fand als erste Erscheinung der Degeneration Spaltbildungen in der Markscheide, welche zu einem Zerfall derselben in cylindrische Stücke führen; letztere runden sich weiterhin ab, und zwischen ihnen reisst der Axencylinder durch.

Wagenmann, Arch. f. Ophth. 1890. Bd. 36.
Sachs, Arch. f. Augenheilk. 1893. Bd. 26.
Stroebe, Die allg. Histologie d. degener. u. regenerat. Prozesse im periph. u. centralen Nervensystem. — Centralbl. f. allg. Path. u. path. Anat. 1895. Bd. 6.
Hertel, Arch. f. Ophth. 1898. Bd. 46.
Dimmer, Arch. f. Ophth. 1899. Bd. 48.
Elschnig, Wiener klin. Wochenschr. 1900. No. 11.
Birch-Hirschfeld, Arch. f. Ophth. 1900. Bd. 50.
Pichler, Zeitschr. f. Heilkunde. 1900. Bd. 21.

5. Blutungen.

a) Lokal entstandene Blutungen des Sehnerven und der Scheiden sind in der Regel klein; sie können aber in grösserer Menge vorhanden sein. Sie finden sich vereinzelt oder verstreut häufiger in den bindegewebigen Teilen (Septen, Pia, Dura) als zwischen den Nervenfasern.

Die Stammblutungen können bei akuter infektiöser Entzündung des Opticus entstehen oder bei solchen Allgemeinleiden, welche überhaupt zu Blutungen Veranlassung geben (namentlich Nephritis); im letzteren Fall kann nach Michel eine kleinzellige Infiltration der Septen auch den multiplen Blutungen nachfolgen. Häufig sind die kleinen Stammblutungen Folge einer venösen Stauung im Sehnerven, welche durch massenhafte Blutansammlung im Scheidenraum (s. unter b) erzeugt wird. Dabei kann der Nervenstamm sowohl wie die Papille (und Retina) von zahlreichen Hämorrhagieen durchsetzt sein, wobei die Lamina frei zu bleiben pflegt, so dass die Blutungen diskontinuierlich sind (Uhthoff).

Die kleineren Blutungen der Duralscheide können aus den gleichen Ursachen entstehen, wie die des Nervenstammes, also durch Stauung, Allgemeinleiden und Entzündung; letztere tritt als »Pachymeningitis nervi optici« (Kabsch) zusammen mit der Pachymeningitis cerebri auf und kann, wie diese, als Pachymeningitis hämorrhagica zu Blutungen führen (Sourdille). Auch hier sind die Blutungen diskontinuierlich, meist im vorderen oder mittleren orbitalen Teil am reichlichsten.

b) Grosse, den Scheidenraum prall ausfüllende Blutungen entstehen namentlich, wenn Blut aus dem Schädel in den Intervaginalraum hineinfliesst. Die basale Blutung kann dabei traumatischer oder einfach apoplektischer Natur sein. Bei den Schädelfrakturen ist häufig der Canalis opticus verletzt, er kann aber auch intakt sein; eine Zerreissung der Scheiden- und Stammgefässe des Opticus selbst ist also für das Zustandekommen des Scheidenhämatoms nicht unbedingt erforderlich (Uhthoff).

Der prall mit Blut gefüllte Intervaginalraum zeigt die bei jeder stärkeren Flüssigkeitsansammlung in demselben auftretende ampulläre Auftreibung am vorderen Ende.

Das Blut kann unter Abdrängung der Arachnoidea von der Dura den Subduralraum isoliert ausfüllen; meist findet sich aber auch im Subarachnoidalraum Blut, und vielfach ist die Arachnoidea selbst von Blut durchtränkt, der ganze Scheidenraum angefüllt.

Im Nervenstamm finden sich bei den mächtigen Scheidenblutungen, wie oben erwähnt, häufig zahlreiche kleinere, durch die

Kompressionsstauung entstandene Hämorrhagieen. Die Papille zeigt gleichfalls kleinere Blutungen oder leichte Hyperaemie mit Oedem, oder sie ist ganz unverändert; ophthalmoskopisch wird bekanntlich später manchmal Pigmentierung des Papillenrandes beobachtet. —

Das Blut unterliegt den gewöhnlichen Veränderungen. Die roten Blutkörperchen zerfallen zum Teil, werden (im Ganzen oder in Bruchstücken) von Wanderzellen aufgenommen und zum Teil resorbiert und fortgeschafft. Das Hämoglobin wird in scholliges, gelbbraunes bis dunkelbraunes Pigment umgewandelt. Es kann dann schliesslich der ganze Scheidenraum von pigmentiertem Bindegewebe ausgefüllt sein (Leber); ob in solchen Fällen eine reine Blutung oder eine hämorrhagische Entzündung vorhergegangen war, ist schwer zu entscheiden: gewöhnlich führt die intracranielle Blutung jedenfalls früher zum Exitus, als eine Organisation der intervaginalen Blutmasse eingetreten ist.

Leber, Hdb. der Augenh. v. Graefe u. Seamisch. I. Aufl. 1887.
Michel, Arch. f. Ophth. 1877. Bd. 23.
Kabsch, Ueber Scheidenerkrankungen d. Sehnerven. — Diss. inaug. Würzburg. 1882.
Elschnig, Arch. f. Ophth. 1895. Bd. 41. (Abt. 2, S. 280. Anm.)
Schnaudigel, Arch. f. Ophth. 1899. Bd. 45.
Sourdille, Arch. d'Ophth. 1901. Bd. 21.
Uhthoff, 29. Versammlung d. Ophth. Gesellsch. Heidelberg 1901.

6. Glaukom.

Die bisher allgemein geltende Anschauung, dass die glaukomatösen Sehnervenveränderungen in erster Linie direkt von der Drucksteigerung abhängig seien, ist durch die neuesten Untersuchungen Schnabel's erschüttert worden. Eine eindeutige Erklärung für die gefundenen Veränderungen fehlt noch.

Der retrobulbäre Sehnerv zeigte in allen bisher veröffentlichten Beobachtungen erhebliche Veränderungen mit Schwund der Nervenfasern, welche sich sogar in zwei Fällen, in welchen die ganzen Sehnerven zur Verfügung standen (Schmidt-Rimpler, Schnabel) bis in das Chiasma hinein verfolgen liessen. Es handelt sich nach Schnabel's früherer Anschauung immer um eine neuritische Atrophie mit Gefässneubildung und Kernvermehrung im interstitiellen Bindegewebe und späterer Sklerosierung, wobei die Gliazellen vermehrt sind und auch die Pia und der centrale Bindegewebsstrang entzündlich verändert sind (s. S. 421); in frischen Fällen oder nach einem heftigen entzündlichen Anfall »findet man im centralen Bindegewebsstrange, in den Pialfortsätzen und der

Pialscheide, ebenso wie in den einstmals von den Nervenbündeln eingenommenen Räumen zellige Infiltration« (Schnabel).

In seiner letzten Veröffentlichung vom Jahre 1900 sagt Schnabel, dass es sich im frühesten Stadium um eine rasch aufsteigende Degeneration der intraskleralen Nervenfasern ohne entzündliche Erscheinungen handele. — Die meisten Autoren sind wohl der Ansicht, dass entzündliche Veränderungen im Nervenstamm gelegentlich vorkommen, dass aber meist eine einfache Atrophie

Fig. 103.

Altes Glaukom (Längsschnitt durch das vordere Sehnervenende). — Schwund des gesamten Papillengewebes und der Lamina. Im Nervenstamm vorwiegend das Bild sehr hochgradiger einfacher Atrophie. Dicht an dem Rest der Lamina Kernwucherung in den Maschenräumen, die wohl nicht allein auf dichteres Zusammengedrängtsein, sondern auch auf Proliferation der Zellen zurückzuführen ist. Vielfach deutliche Verminderung des Septengewebes, so dass die nervenlosen Maschenräume breit miteinander zusammenhängen (namentlich im unteren Teil der Abbildung). Nur in der rechten Hälfte des Bildes stellenweise kleinzellige Infiltration der Septen. — Alle Augenhäute stark atrophisch. — 1 Retina. — 2 Aderhaut. — 3 Sklera. — 4 Pia. — 5 Rand der Dura. — 6 Arachnoidealbalken. — v. Gieson. — V. = 50.

vorliegt; ich kann letzteres nur bestätigen, besonders Querschnitte aus der Gegend der Gefässpforte geben bei alten Glaukomen das typische Bild der lange bestehenden einfachen Atrophie, Schwund der Nervenfasern und der feineren Septen, isolierte oder wenig mit einander zusammenhängende kolbige und rundliche Bindegewebsmassen (Durchschnitte der Quer- und Längssepten) auf einem durch mässig kernreiche, aber verdichtete Glia dargestellten Grunde (vergl. Fig. 104). —

Die glaukomatöse Excavation zeigt sich mikroskopisch in vorgerückten Fällen (Fig. 103) als ein Defekt des gesamten intraocularen Opticusgewebes, wobei meist die restierenden hinteren Teile der skleralen Lamina bis hinter die Lederhautebene verlagert

und nach hinten ausgebuchtet erscheinen. Die Lamina kann aber auch, in seltenen Fällen (Elschnig), ihre normale Lage behalten.

Nicht selten findet man den durch Schwund des gesamten intraretinalen und intrachoriodalen Sehnervenstückes entstandenen Substanzverlust durch eine vorwiegend aus Glia, ausserdem aus Bindegewebe bestehende Wucherung teilweise oder sogar vollständig aus-

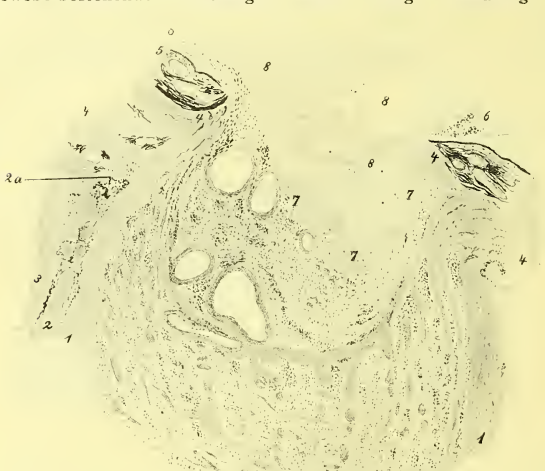

Fig. 104.
Tiefe, glaukomatöse Excavation, durch Bindegewebs- und Gliawucherung ausgefüllt. (Längsschnitt.) — 1 Pia. — 2 Arachnoidealbalken (verdickt). — 2a Kuppe des Scheidenraumes. — 3 Dura. — 4 Sklera. — 5 Chorioidea. — 6 Retina. — 7 glasiges Gewebe, rot gefärbt, welches die rechte Hälfte der Excavation einnimmt; die linke Hälfte ist durch gelbgefärbtes Gliagewebe ausgefüllt. — 8 Glaskörper. — Zahlreiche weite Gefässe mit homogener, sklerotischer Wand sichtbar von Nervenfasern ist keine Spur mehr zu entdecken. — v. Gieson. — V. = 50.

gefüllt. Dass in solchen Fällen wie dem in Fig. 104 abgebildeten eine intraoculare Neuritis vorhergegangen sei, ist nach dem Befund am retrobulbären Opticus nicht anzunehmen, da dieser das typische Bild der einfachen Atrophie, Schwund der feineren zum Teil sogar der gröberen Septen, zeigt.

In diesem die Excavation füllenden Gewebe findet man gelegentlich grössere unregelmässige Hohlräume ohne besondere Wandung, in welchen eine fadig oder netzförmig geronnene Substanz liegt, welche mit Hämatoxylin, ähnlich wie Schleim, schön blau gefärbt wird.

Papillitis bei Glaukom wurde bekanntlich klinisch und anatomisch mehrfach gefunden. Ob es sich dabei um eine zufällige Komplikation handelt oder ob die Papillenschwellung mit dem Glaukom zusammenhängt, wissen wir nicht. Bei ersterer Annahme wäre immerhin auffallend, dass die Papillitis stets einseitig gerade auf dem Glaukomauge auftrat. Das Papillengewebe kann sich dabei verschieden verhalten, direkt kleinzellig infiltriert sein oder nur ödematöse Erweiterung der Gewebsspalten durch Flüssigkeit zeigen. Am bemerkenswertesten sind solche Fälle, in welchen die sklerale Lamina weit nach hinten ausgebuchtet ist, während die »Excavation« durch das ödematöse Papillengewebe vollständig ausgefüllt oder sogar noch überragt ist; solche Bilder könnten auch durch Papillitis bei ausnahmsweise grosser angeborener Excavation (cf. S. 394) entstehen (Krukenberg).

Der marklose und intraoculare Nerventeil zeigte in relativ frischen Stadien (Schnabel) Schwund zunächst nur der Nervenfasern und zwar der central gelegenen; die peripheren erhaltenen bilden einen gegen die Excavation durch gliöses Gewebe abgegrenzten Trichtermantel. Die Balken der chorioidalen Lamina sind wegen des Fehlens der Nervenfasern sehr deutlich sichtbar und zeigen keine Veränderung, weder an Zahl noch an Struktur oder Lage. »Durch den ganzen Raum zwischen der vorderen Chorioidealebene bis zur Vorderfläche der aus strammen Balken zusammengesetzten Lamina skleralis spannen sich die zarten Bänder der Lamina des intrachorioidealen Stückes, wie an einem gesunden Nerven, aus welchem man durch ein Präparationsverfahren die marklosen Nervenfasern entfernt hat.« Ebenso tritt die sklerale Lamina viel plastischer hervor. Die Balken der Lamina liegen einander sehr nahe, berühren sich aber nicht, sondern sind, wie die der chorioidealen, durch spindelförmige Lücken von einander getrennt.

Auch in den späteren Stadien sind nach Schnabel die chorioidalen Laminabalken nicht dichter aneinandergepresst, sondern sie sind geschwunden.

Der Schwund des intraretinalen Sehnerven mit allen seinen Gewebselementen stellt das erste Stadium der glaukomatösen Excavation dar. »Durch Weitergreifen des Schwundes in den intrachorioidealen Teil des marklosen Sehnervenabschnitts bis an die Vorderfläche der normal gelagerten Lamina skleralis entsteht das zweite und durch das Zurückweichen der schwindenden Lamina skleralis das dritte Stadium der Excavation.«

Das Zurückweichen der Lamina beruht nach Schnabel nicht darauf, dass sie durch den gesteigerten Druck zurückgedrängt ist,

sondern dasselbe entsteht durch Zug seitens des schrumpfenden und sich retrahierenden Bindegewebes im atrophischen Opticus. —

Schnabel stellt nach den Befunden an 42 Glaukomaugen den Gang des Prozesses in folgender Weise dar. Bei der Degeneration der Nervenfasern, welche am intraskleralen Teil beginnt, treten an die Stelle der zerfallenen Fasern mikroskopische Cavernen, die rasch wachsen. Die kleinen Hohlräume setzen einen Spalt zusammen, welcher den Nerven vor der Lamina cribrosa intraskleral durchquert; von diesem ziehen zahlreiche verästete Spalten zwischen und in die Nervenfaserbündel, so dass das marklose Stück badeschwammähnlich von kleinen Hohlräumen durchsetzt erscheint. Durch fortschreitenden Schwund der Nervenfaserbündel geraten die Balken der intraskleralen Lamina an die Oberfläche. Schliesslich resultiert eine einzige grosse, nach vorn offene Caverne: die glaukomatöse Excavation. Neben dem »Aushöhlungsschwund« kommt auch ein »Verdichtungsschwund« vor, welcher, je nach seinem Sitz, totales oder partielles Ausbleiben der Excavation bedingt.

Die glaukomatöse Sehnervenatophie ist nach Schnabel »Zerfall der Sehnervenfasern mit Cavernenbildung. Die glaukomatöse Excavation ist eine von diesen Cavernen.«

Schnabel, Arch. f. Augenheilk. 1892. Bd. 24 und Wiener klinische Wochenschr. 1901. S. 469.
Krukenberg, Klin. Monatsbl. f. Augenheilk. 1900. Bd. 38. Beilageheft.
Roscher, Klin. Monatsbl. f. Augenheilk. 1901. Bd. 39,2.

7. Verletzung.

Anatomische Befunde von Sehnervenverletzungen beim Menschen sind sehr selten. v. Michel beschrieb zwei Fälle, in welchen der marklose Teil quer eingerissen war. Im ersten Fall war der Nerv an der vorderen Grenze der Lamina in seiner ganzen Breite quer durchrissen. Die Rissstelle war »ausgefüllt in der Mitte mit einem homogenen Inhalt, seitlich durch eine ältere Blutung«. »Der Sehnerv erscheint nach vorn in das Bulbusinnere hereingezogen und jenseits der Rissstelle nach hinten zu im Zustande einer interstitiellen bindegewebigen Wucherung.« Im zweiten Fall fanden sich zwei Risse, einer an der vorderen, einer an der hinteren Begrenzung der Skleralöffnung; der erste klaffte am Rande am stärksten und verlief schief vom Rande nach der Mitte; der zweite begann am entgegengesetzten Rande, klaffte wenig und lief etwas über die Mitte des Nerven herüber. Beide Risse hatten etwas unregelmässige Ränder und waren von einer älteren Blutung ausgefüllt.

Bekanntlich tritt eine Verheilung der Nervenfasern nach der Opticusdurchschneidung ebenso wenig ein wie beim Rückenmark. Nach experimenteller Durchschneidung findet man die Enden bald von jungem Bindegewebe überzogen, welches die Fasern und Scheiden (sowie die Scheidenräume) vollständig von einander trennt und, wenn keine Verschiebung der beiden Stücke stattgefunden hatte, eine bindegewebige Vereinigung zwischen diesen herstellt. Wagenmann traf am vorderen Ende des centralen Querschnitts »vereinzelte Riesenzellen an und daneben Häufchen von grossen, epitheloiden Zellen mit einem opaken, feinkörnigen Protaplasma«.

Bei einer allmählichen Durchtrennung der Sehnerven dagegen findet eine Entwicklung von Narbengewebe nicht statt. Fälle allmählicher Durchschnürung durch Gefässe wurden von Sachs und von Bernheimer beschrieben. Ersterer fand, dass ein von der Hypophysis ausgehender Tumor von unten her die Sehnerven seitlich auseinander gegen die Carotis interna und nach oben gegen die Art. corp. callosi gepresst hatte, was zu einer allmählichen (wenigstens auf einer Seite sicher vollständigen) Durchschnürung des Sehnervenstammes, unter fortschreitendem Schwund durch »Druckatrophie«, geführt hatte. Diese Druckatrophie, wie sie auch direkt durch Tumoren zu stande kommen kann, ist gegenüber der sekundären Atrophie nach Sachs charakterisiert durch den rapideren Markzerfall, durch das frühzeitige Auftreten von indifferenten welligen Fasern, welche vielleicht Reste von Axencylindern darstellen, und den stärkeren Schwund der Gliazellen. Es fand sich an den Abschnürungsstellen nur markloses Gewebe; dieses bestand aber »aus denselben deutlich faserigen Elementen, welche die druckatrophischen Stellen anderwärts zusammensetzen, und nur ihre Anordnung war durch die bei der Rinnenbildung erfolgte Verlaufsänderung und später durch die gegenseitige Durchkreuzung der Bündelenden unregelmässig geworden.« Eine bemerkenswerte Zellproliferation bestand nicht.

In Bernheimer's Fällen hatten abnorm verlaufende stark sklerotische Gefässe tiefe, stellenweise sogar fast die ganze Dicke des Nervenstammes durchsetzende Längsrinnen in den canaliculären Opticus gegraben. Hier zeigten sich nur die dem Boden und den Rändern der Rinne benachbarten Bündel abgeplattet und in ungleichmässigem Grade atrophisch.

Ueber das Verhalten der Nervenfasern an der Verletzungsstelle ist nichts genaueres bekannt, nur dass sie in auf- und absteigender Richtung degenerieren (s. S. 458). Es verlohnte sich, zu untersuchen, ob auch hier, wie im Rückenmark, eine Proliferation von Seiten der mit ihren Ganglienzellen in Zusammenhang ge-

bliebenen Fasern stattfindet; wenn allerdings der Befund Birch-Hirschfeld's sich für alle Fälle bestätigt, dass nach Sehnervendurchschneidung die Netzhautganglienzellen schon frühzeitig zu degenerieren beginnen (s. S. 459), so ist eine Faserneubildung natürlich nicht zu erwarten. Stroebe sah nach experimenteller Durchschneidung des Kaninchenrückenmarks mehrfach feine Nervenfasern aus den Enden der durchschnittenen hervorgehen, welche eine kurze Strecke weit in das von den Rückenmarkshäuten gebildete junge Bindegewebe hineinliefen, so dass die Nervenfasern an den Wundrändern »einen Anlauf zur Neubildung junger Fasern zeigen können«. Der Autor weist darauf hin, dass demnach wohl nicht eine fehlende Proliferationsfähigkeit der Nervenfasern des Centralnervensystems überhaupt, sondern mehr die rasche, sich zwischen die Schnittenden einschiebende Bindegewebsproliferation die Ursache dafür sei, dass hier nicht die von den Schnittenden aus neuwachsenden Fasern wie beim peripheren Nerven auch weiter wachsen und die Leitung wiederherstellen.

Wagenmann, Arch. f. Ophth. 1890. Bd. 36.
Bernheimer, Ueber Sehnervenveränderung bei hochgradiger Sklerose der Gehirnarterien. — Arch. f. Ophth. 1891. Bd. 37.
Sachs, Arch. f. Augenheilk. 1893. Bd. 26.
Stroebe, Die allg. Histol. d. degenerat. u. regenerat. Prozesse im centr. u. periph. Nervensystem. — Centralbl. f. allg. Path. u. pathol. Anat. 1895. Bd. 6.
Michel, Zeitschr. f. Augenheilk. 1901. Bd. 6.

8. Tumoren.

a) Primäre Geschwülste. (Sarkom.)

Die primären eigentlichen, d. h. innerhalb der Duralscheide entstandenen Tumoren des Sehnerven gehören, wie es scheint, trotz mancher anatomischer Differenzen zu einer einheitlichen Gruppe. Eine Ausnahme bildet nur ein von Salzer als »tubulöses Angiosarkom« beschriebener Fall, dessen Deutung unsicher ist. Die Tumoren werden als Sarkome (Myxo-, Fibrosarkome), Endotheliome, Gliome oder Kombinationen dieser drei Geschwulstarten bezeichnet.

Die Geschwulst kann an jeder Stelle des Opticus vom Bulbus bis zum Chiasma hin sitzen. Meist hat der entwickelte Tumor, welcher Hühnereigrösse erreichen kann, eine birnförmige oder mehr cylindrische, in diesem Fall gewöhnlich S-förmig gekrümmte Gestalt und ist in der Regel durch ein makroskopisch normal aussehendes Stück des Sehnerven mit dem Bulbus verbunden. Seltener setzt sich die Geschwulst bis an und in

die Sklera fort. Die Geschwulst ist in Continuität mit dem Opticus von der Duralscheide überzogen. In der Regel findet man sowohl den Nervenstamm (partiell oder total) als die Scheiden von der Geschwulstbildung betroffen. In seltenen Fällen (Emanuel) sind die äusseren Scheiden normal, nur die Pia und der innerhalb derselben gelegene Nerv selbst ergriffen. Manchmal ist die Geschwulstentwicklung auf die Scheiden beschränkt, der Nervenstamm selbst frei (Horner).

Querschnitte durch die Verdickung können verschiedene Bilder ergeben: die Anschwellung kann im wesentlichen nur durch Verdickung des Nervenstammes oder nur durch eine den Opticus excentrisch oder concentrisch umschliessende Geschwulstentwicklung im Scheidenraum oder durch beides bedingt sein. — Der Optikus kann sich also bezüglich seiner Lage zum Tumor verschieden verhalten, je nachdem er total oder partiell oder garnicht an der Tumorbildung beteiligt ist; er kann im Tumor excentrisch oder axial liegen, selten durchzieht er den Tumor als atrophisch-verschmächtigter Strang; oft ist er unter kolossaler Vergrösserung seines Querschnitts mehr oder weniger weit durch den Tumor hindurch zu verfolgen, wobei manchmal schon makroskopisch nicht selten an einer Stelle ein Zusammenhang zwischen extra- und intrapialer Geschwulstmasse sichtbar ist, oder er verliert sich allmählich in der Geschwulst; in anderen Fällen ist er an einem Ende des Tumors, z. B. nach vorn zu, noch erkennbar und erscheint dicht dahinter breit auseinandergesprengt, in der Hauptmasse der Geschwulst aber nicht mehr unterscheidbar.

Solange die Geschwulstmasse des Opticusstammes von der extrapial gelegenen sich noch abgrenzen lässt, der Sehnerv also noch nicht im Tumor untergegangen ist, bietet das Tumorgewebe ausserhalb und innerhalb der Pia eine anscheinend verschiedene Struktur.

Ist die Dura selbst mit ergriffen, so finden wir an und in ihr epithelial in Haufen oder Strängen angeordnete grosse Zellen, ausserdem rundliche, aus zwiebelartig konzentrisch geschichteten Elementen bestehende Zellmassen. Letztere sind vielfach hyalin, zum Teil auch verkalkt, namentlich in den centralen Teilen. Die Zellen sind als gewucherte Endothelien zu deuten; die Bildung hyaliner und verkalkender Kugeln aus den Zellhaufen entspricht ganz der Entstehung der Psammomkörner beim Endotheliom der Dura cerebri.

Im Scheidenraum sieht man gleichfalls vielfach diese aus »epitheloiden« Zellen bestehenden Haufen oder kugligen Ballen. Namentlich wo die Tumorentwicklung noch geringer ist, besteht

die Geschwulst fast nur aus der endothelialen Wucherung, so dass man bei nur geringer Verdickung im Scheidenraum (z. B. im Fall Hessdörfer's, in welchem der Nerv zwischen einem grossen Tumor und dem Bulbus eine kleinere Anschwellung aufwies) nicht entscheiden kann, ob eine geschwulstige oder entzündliche resp. durch Lymph-Stauung hervorgerufene reaktive Zellwucherung vorliegt. In grösseren Tumoren, namentlich solchen, in denen der Opticus nicht mehr überall nachweisbar ist, überwiegt aber gegenüber diesen als Endothelien erkennbaren Wucherungsformen meist ein mehr lockeres Gewebe von auffallender Struktur. Dasselbe

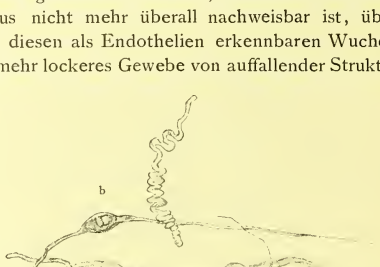

Fig. 105.
Zelle (a) *und von ihren Zellen abgerissene Fasern aus einem Opticustumor.* Zwei Fasern zeigen starke spiralige Windungen, die dritte enthält bei b in einer Auftreibung hyaline Massen. — Ungefärbtes Abstrichpräparat. — V. = 730.

erscheint im Schnittpräparat grösstenteils aus langen, sich nach allen Richtungen hin durchkreuzenden, im Querschnitt oft punktförmig erscheinenden feinen und derben Fasern und meist regelmässig kugligen oder ovalen, stark färbbaren Kernen zusammengesetzt. Frisch oder nach Härtung in Müller'scher Flüssigkeit angefertigte Zupf- und Abstrichpräparate zeigen, dass die Fasern von den Zellleibern ausgehen. Meist entspringt von jeder Seite eine Faser, sehr häufig aber kommen auch mehrere vor (Willemer, Vossius u. A.). Die Fasern sind meist ziemlich breit, oft enorm lang, seltener gerade, meist gebogen und, was besonders charakteristisch ist, vielfach zierlich und regelmässig korkzieherartig gewunden (Fig. 105). Häufig zeigen die Fasern an einer oder an mehreren Stellen ihres Verlaufs Anschwellungen, welche mit hyalinen Bröckeln und Schollen gefüllt sind (Fig. 105 bei b.)

Schiess-Gemuseus sah die Fasern im frischen Präparat gerade verlaufend, sie schnurrten aber zusammen, wenn sie durch

Zerren oder Drücken zerrissen wurden; in Isolationspräparaten von gehärtetem Material zeigen aber auch die in ihrer ganzen Continuität erhaltenen Zellausläufer meistenteils die spiraligen Windungen (Vossius u. A.).

Auch diese mit Ausläufern versehenen Zellen sind mesodermaler Natur; es sind Abkömmlinge von Bindegewebszellen und wohl auch von Endothelien. Solche grossen, ganglienzellenähnlichen, mit kolossalen Ausläufern versehenen Elemente sind auch in Sarkomen andrer Orte nicht selten beobachtet worden; es wird auch angenommen, dass wuchernde Endothelzellen in Tumoren derartige Formen annehmen können, so dass sie dann von denjenigen Sarkomzellen, welche von den gewöhnlichen Bindegewebszellen abstammen, nicht mehr zu unterscheiden sind. Dagegen sind die grossen sternförmigen Zellen der Tumoren nicht, trotz mancher Aehnlichkeit, mit jenen zu verwechseln, welche sich im normalen und pathologisch entstandenen Schleimgewebe finden; vor allem liegen die Zellen keineswegs nur in den schleimigen Partieen (s. S. 472), sondern bilden überhaupt den grössten Teil der Geschwulst, wobei ihre Fortsätze sich in allen Richtungen durchkreuzen.

Ausser diesen Zellen, welche die Hauptmasse der Wucherung ausmachen und bald dichter, bald lockerer zusammenliegen, findet man dann reichliche Bindegewebsfibrillen und Bündel, sowie noch Reste der zwischen Dura-Arachnoidea und Pia-Arachnoidea ausgespannten Bindegewebsbalken. Die bindegewebigen Züge grenzen die epithelialen Zellhaufen stellenweise zu Haufen ab, so dass alveolenartige Bildungen entstehen.

Fig. 106.
Hyaline Gefässe aus einem Opticustumor. Zwischen den Gefässen, deren Lumen teils stark verengt, teils gar nicht mehr nachweisbar ist, liegt maschiges Geschwulstgewebe. — Häm.-Eos. — V. = 50.

Die Gefässe sind meist reichlich und zeigen in grösseren, älteren Tumoren regelmässig erhebliche hyaline Verdickung der Wandung, wobei das Lumen zu einem Spalt zusammengedrückt werden, sogar ganz verschwinden kann (Fig. 106).

Besonders in vorgeschrittenen Fällen, bei denen der Sehnerv innerhalb der von der Dura umschlossenen Geschwulstmasse nicht mehr nachweisbar ist, bilden zahlreiche Convolute solcher hyalin entarteten Gefässe einen sofort auffallenden Befund; ein Teil derselben dürfte von den präformierten Opticusgefässen her-

stammen, denn man sieht am Uebergang des Tumors zum Opticus manchmal noch, dass die Anordnung den Septen entspricht.

Namentlich in einem solchen vorgerückteren Stadium findet man ferner zwischen den Gewebsbestandteilen vielfach glasige Massen, welche, wie durch Farbreaktionen nachzuweisen ist, teils aus Schleim, teils aus Hyalin bestehen. An derartigen Stellen ist das Gewebe entweder maschig, so dass dann die Maschen von den Substanzen ausgefüllt sind, oder es entstehen grosse, mit glasiger Substanz gefüllte, unregelmässige Höhlen. Hyaline Körnchen lassen sich auch zwischen den dichter liegenden Zellen vielfach nachweisen: sie fallen bei Hämatoxylin-Eosinfärbung durch ihre intensive rotleuchtende Färbung sofort auf.

Nicht selten sind ferner im Gewebe verstreut reichliche, meist kleinere Blutungen resp. deren Reste (frei oder in Wanderzellen liegende Pigmentschollen) nachweisbar.

Die Pialscheide ist, auch wenn makroskopisch ihre Continuität gewahrt erscheint, nicht intakt. Sie zeigt sich aufgeblättert, so dass ihre Bindegewebszüge weiter auseinander gedrängt liegen, und von Tumorzellen in diffuser Weise mehr oder weniger durchsetzt. Ein Teil der zwischen den Zellen bei hochgradiger Geschwulstentwicklung gelegenen Bindegewebszüge erweist sich oft noch durch die bogenförmig konzentrische Anordnung derselben als Rest der aufgeblätterten Pialscheide.

Der von der Geschwulst befallene Nervenstamm bietet, so lange er noch nicht in der Wucherung untergegangen ist (in welchem Fall man nur noch an den Enden des Tumors manchmal die Reste der in den Septen verlaufenden elastischen Fasern und Gefässe erkennt), einen sehr merkwürdigen Anblick. Der Opticus zeigt sich auf dem Querschnitt stark verdickt, bis zu 15 mm im Durchmesser und darüber. Dabei ist der Typus der Gewebsanordnung, das Bild der durch Septen abgeteilten Maschenräume, erhalten, nur sind die einzelnen Maschen kolossal vergrössert (Fig. 107). Die markhaltigen Nervenfasern sind da, wo die Verdickung die höchsten Grade erreicht hat, grösstenteils nicht mehr nachweisbar; doch finden sich solche, auch innerhalb der selbst erheblich verdickten Stellen, noch häufig in spärlicher Menge unregelmässig verteilt in einzelnen Bündeln vor. Die Septen zeigen sich selbst im Bereich der grössten Dickenzunahme der Sehnerven, in welchem also die Nervenfasern ganz geschwunden oder wenigstens grösstenteils atrophisch und marklos sind, in einer der normalen ziemlich entsprechenden Anordnung erhalten; dabei sind sie viel breiter als normal.

Diese Verbreiterung der Septen beruht aber weder auf einer Gewebsneubildung wie bei Neuritis noch auf einer Sklerosierung wie bei Atrophie, sondern darauf, dass die Bindegewebsbündel durch ungleichmässig in denselben verteilte Zellen in die einzelnen

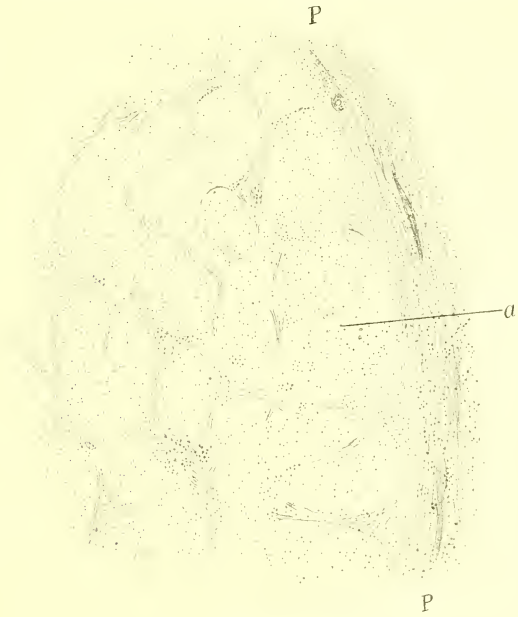

Fig. 107.

Sehnerventumor (Stück eines Opticusquerschnitts). — P Pialscheide, deren Lamellen durch Tumorzellen auseinandergedrängt sind. — Bei a drei vergrosserte Glazellen (Astrocyten). — Andeutung des normalen Querschnittsbildes, aber kolossal vergrossert; vgl. diese Figur mit der einen normalen Teil enthaltenden, bei etwas stärkerer Vergrösserung gezeichneten Fig. 94, S. 413. — Häm. Eos. — V. = 50.

Fibrillen auseinandergedrängt sind, so dass das Gewebe in seine Fasern zerlegt erscheint.

Die Maschenräume sind von einem Gewebe ausgefüllt, welches aus Zellen und Fasern zusammengesetzt ist. Die Fasern entsprechen zum grossen Teil ganz denen, welche die Ausläuferzellen des Tumors besitzen. Ein anderer Teil bildet ein dichtes Filzwerk, und ist wohl als verdichtetes Glianetz zu deuten.

Die Kerne der in den Maschen und Septen diffus verteilten Zellen sind grösstenteils kuglig oder oval und stark färbbar, die Leiber mit den Ausläufern, wie an den extrapialen Teilen der Geschwulst, im Schnittpräparat nicht mit Sicherheit zu erkennen.

Ausserdem aber zeigen sich in den Maschenräumen hie und da kleine Häufchen von Zellen, welche von den Tumorzellen sich unterscheiden lassen: die Kerne sind viel unregelmässiger, meist grösser und mehr länglich, ihr Chromatin ist vielfach in verstreuten Körnchen angeordnet, so dass sie oft weniger intensiv gefärbt erscheinen als die meisten Kerne der Tumorzellen; die Leiber treten im Schnittpräparat deutlich hervor als eckige, längliche oder zackige Gebilde, von denen homogene, starre, wenig gewellte Fasern ausgehen. Diese vielfach sternförmigen Zellen sind wohl als hypertropische Gliazellen (Astrocyten) aufzufassen (vgl. S. 419). Unter den übrigen Kernen, welche in den Maschenräumen liegen, findet sich dann noch eine ganze Menge, von denen man nicht entscheiden kann, ob sie zu Gliazellen oder Bindegewebszellen gehören.

In diesen Fällen, in welchen der gut abgrenzbare Nerv durch Tumorbildung verdickt ist, findet sich also gewissermaassen eine über den ganzen Opticusquerschnitt verteilte Ausstreuung von Tumorzellen; diese liegen in der gleichen, keine bestimmte Anordnung erkennen lassenden Weise in den Maschenräumen, in den Septen, in der Pia. Eine kompakte Zellwucherung im Opticus ist jedenfalls eine Ausnahme; so fanden Axenfeld und Busch in einem Fall, in welchem der Tumor die Pia an einer Stelle breit durchbrochen hatte, dass sich die Geschwulst als zusammenhängender Kern in der Axe des Opticus ein Stück nach rückwärts ausbreitete, sodass die benachbarten Nervenbündel einfach zur Seite gedrängt waren.

Für die grosse Mehrzahl aller dieser Zellen darf man annehmen, dass sie die gleiche Genese haben, wie die in dem extrapialen Geschwulstgewebe, dass sie also von Bindegewebszellen und Endothelien abstammen. Schon Vossius hatte als Ausgangsort der Geschwulst das Zwischenscheidengewebe resp. die innere Scheide unter Beteiligung des innerhalb des eigentlichen Nerven gelegenen Bindegewebes angesprochen.

Dass die Glia innerhalb des Sehnerven vermehrt ist, unterliegt wohl keinem Zweifel: die Astrocytenbildung spricht dafür, man findet auch darunter grosse Astrocyten mit zwei Kernen, der Faserfilz ist sicher vermehrt, die Fasern sind dichter und vielfach dicker. Dazu kommt, dass von einem grossen Teil der in den Maschenräumen gelegenen Kerne nicht sicher zu entscheiden ist,

ob sie Gliazellen oder anderen Elementen angehören, was auch von vielen Autoren hervorgehoben wurde; auch Isolierung der Zellen dürften diesbezüglich kaum Aufschluss geben, da wir ja, z. B. von den Hirngliomen her, wissen, dass die Gliafasern bei pathologischer Wucherung der Gliazellen breiter, glänzender, auch korkzieherartig gewunden sich darstellen können. Die Astrocytenbildung scheint aber nicht häufig vorzukommen; unter den beiden Fällen, welche ich selbst untersuchen konnte, war sie in einem Fall vorhanden, im zweiten fehlte sie vollständig. — Jedenfalls also können wir nicht sagen, ob die Gliawucherung für die Tumorbildung spezifisch mit in Betracht kommt.

Es scheint mir auch sehr bemerkenswert, dass der (soviel mir bekannt) einzige Fall von Opticustumor, in welchem die Geschwulstbildung sicher nur auf Gliavermehrung beruhte, ein ganz anderes Bild darbot, als die typischen Sehnervengeschwülste. In diesem von Michel beobachteten Fall zeigte sich an den verdickten Stellen zwischen die Septen und die Nervenfaserbündel, welche beiden Teile ganz normal waren, ein faseriges, gleichmässig verteiltes, nicht sehr zahlreiche Kerne enthaltendes Gewebe eingeschoben, welches eine regelmässsige Anordnung der Elemente erkennen liess: die Fasern der den Septen anliegenden Schicht waren radiär gestellt, die diese Schicht von den Nervenfasern trennende Partie war aus konzentrisch verlaufenden Faserzügen zusammengesetzt. Es handelte sich hier wohl um eine Hyperplasie des die Bündel normalerweise umgebenden Gliamantels.

Es ist mir auch für die seltenen, rein intrapial gelegenen Tumoren (Emanuel) nicht sehr wahrscheinlich, dass sie als »Gliome« aufzufassen sind; denn die Sehnerven verhalten sich dabei ihrer mikroskopischen Struktur nach genau wie bei denjenigen Geschwülsten, bei welchen ausser dem Nervenstamm die Scheiden in beträchtlicher Weise von der Tumorbildung ergriffen sind. Man muss aber jedenfalls die Möglichkeit zugeben, dass in manchen Fällen auch die Glia derartig gewuchert sein kann, dass der Bezeichnung »Gliosarkom« die Berechtigung nicht mit Sicherheit abzusprechen ist.

Mit der Auffassung, dass die Tumoren von Endothelien und fixen Zellen des Bindegewebes ausgehen, lässt sich die grosse Aehnlichkeit gut vereinigen, welche sie namentlich mit den sog. endothelialen Mischgeschwülsten der Speicheldrüsen besitzen: Auch diese haben die Neigung zu ausgedehnter hyaliner und schleimiger Gewebsumwandlung. Nicht selten kommen ferner in ihnen hyalinknorplige Partieen vor, welche von vielen Autoren nicht auf knorplige Metamorphose des Geschwulstgewebes, sondern auf

Keimversprengung (von den Kiemenbögen) zurückgeführt werden. In dieser Beziehung ist es sehr bemerkenswert, dass auch im Sehnerventumor, allerdings nur in zwei Fällen, Knorpelstückchen gefunden wurden (Knapp, Axenfeld und Busch).

Wenn man nach allem auch behaupten darf, dass die Geschwulstzellen, mindestens zum grössten Teil, mesodermaler Herkunft sind, kann auf die Frage, von welchen Teilen des Nerven speziell, von welchem Punkt oder von welchen Punkten die Neubildung ausgegangen ist, in vielen Fällen eine positive Antwort nicht erteilt werden.

In einem solchen Fall, wie dem von Axenfeld und Busch veröffentlichten, in welchem die Scheidengeschwulst an einer umschriebenen Stelle die Pia durchbrochen hatte und in zusammenhängender Masse ein Stück des Opticus durchsetzte, ist die von den Autoren angegebene Möglichkeit, dass die Geschwulst von dieser Stelle der Pia ausgegangen sei, mit einer gewissen Wahrscheinlichkeit anzunehmen. In der grossen Mehrzahl der Fälle ist aber die Pia in diffuser Weise in ihrer ganzen Circumferenz von Tumorzellen durchsetzt, dabei der Scheidenraum durch Geschwulstmasse stark erweitert und der Sehnerv in gleichfalls diffuser Weise von Geschwulstzellen infiltriert. Das Bild des Sehnervenquerschnitts giebt dann eigentlich keinerlei Anhaltspunkt dafür, dass die Geschwulstzellen von einer Seite her in den Opticus eingedrungen sind. Man kann sich doch auch bei letzterer Annahme schwer vorstellen, wie es zu einer derartigen diffusen, ziemlich gleichmässigen Ausbreitung der Zellen in dem ganzen erkrankten Nervenstück kommen kann, wobei die Tumorzellen nirgend, wie sonst in Geschwülsten, in kompakten Massen zusammenliegen und niemals ein Vordringen gegen noch gesunde Partien in Form von Geschwulstzügen oder Zapfen erkennen lassen. Bei diesem eigentümlichen Verhalten liegt es nahe, anzunehmen, dass vielleicht die Zellen überhaupt nicht von einzelnen Stellen aus in den Opticus eingedrungen sind, sondern von vornherein, von der Anlage des Tumors her, in demselben verteilt gewesen sind. —

Was das Verhalten der Geschwulst zur Umgebung und ihre Propagation betrifft, so ist sie, wie bereits erwähnt, immer von der Dura überzogen und dadurch gegen die Orbita abgegrenzt. Hinten hört sie gewöhnlich am Canalis opticus auf, resp. ist hier unterbrochen. Vorn ist meist das Stück von der Gegend der Gefässpforte an frei. Der Sehnerv verhält sich hier normal oder zeigt Neuritis resp. neuritische Atrophie. Doch kann der Tumor auch bis an die Sklera heranreichen. Sogar zwischen die ober-

flächlichen Sklerallamellen können Tumorzellen eindringen und hier als epithelial gelagerte Elemente Spalten ausfüllen (Reich); die Bilder sind hier ganz so, als wären Endothelien von Lymphspalten in loco gewuchert, während doch die Zellen der Sklera keine Endothelien, sondern gewöhnliche Bindegewebszellen sind. Ferner können sie in den Perichorioidealraum und sogar in die Aderhaut etwas eindringen. Endlich ist auch Vordringen von Geschwulstzellen längs der Septen bis in die Papille beobachtet worden. Goldzieher beschrieb auch gliomatöse Infiltrationen und Wucherungen in der angrenzenden Retina; zum Teil scheinen aber die Elemente, die als Tumorzellen in der Retina beschrieben wurden, nach Darstellung und Abbildung eher Fettkörnchenzellen zu sein. —

Ob ein Zusammenhang zwischen den primären Sehnerventumoren und den multiplen Neurofibromen bei Elephantiasis neuromatodes besteht (Michel, Emanuel), ist nicht sicher gestellt; allerdings haben beide Tumorarten klinisch wie anatomisch, wie Emanuel ausführt, manche Aehnlichkeit.

Horner, Klin. Monatsbl. f. Augenheilk. 1863.
Michel, Arch. f. Ophth. 1873. Bd. 19.
Reich, Arch. f. Ophth. 1876. Bd. 22.
Willemer, Arch. f. Ophth. 1987. Bd. 25.
Vossius, Arch. f. Ophth. 1882. Bd. 28.
Hessdörfer, Dissert. inaug. Würzburg 1883.
Salzer, Arch. f. Ophth. 1892. Bd. 38.
Braunschweig, Arch. f. Ophth. 1893. Bd. 39.
Axenfeld und Busch, Arch. f. Augenheilk. 1899. Bd. 39.
Emanuel, Arch. f. Ophth. 1901. Bd. 53.
Pagenstecher, Arch. f. Ophth. 1902. Bd. 54.

b) Sekundäre Geschwülste.

Sekundäre Geschwülste des Opticus entstehen durch direkte Fortpflanzung von der Umgebung aus oder durch Metastasen.

1. Direkt fortgepflanzte Geschwülste.

Von der Orbita her können sich Tumoren auf die Scheide fortpflanzen. Die häufigsten sind aber solche, welche vom Bulbus her in den Sehnerven eindringen.

Von der Aderhaut her können Sarkome und metastatische Carcinome in den Opticus sich fortpflanzen. Dabei pflegen die Sarkome diffus infiltrierend in das Bindegewebe der Scheiden und der Septen einzudringen, während die Carcinome den Scheidenraum und die perivaskulären und sonstigen Lymphbahnen in den Scheiden benutzen, im Nervenstamm selbst die Septen freilassen und die Nervenbündel allmählich verdrängen, schliesslich

vollständig substituieren. Dabei kann der Markgehalt der an die carcinomatösen Maschenräume proximal angrenzenden Bündel ein ziemlich normaler sein; doch kommt hier starke Vermehrung der Gliazellen mit Atrocytenbildung (s. S. 419) vor.

Die Sarkomzellen zeigen in der Papille eine enge Beziehung zu den Blutgefässen. Das Carcinom wuchert hier, wo praeformierte Bahnen (Bindegewebsspalten, Lymphgefässe) fehlen, mehr diffus infiltrierend und bildet Haufen oder Knoten epithelialer Zellen, welche, ebenso wie die Zellhaufen des Aderhautcarcinoms, centralen, ziemlich scharf gegen die normale Geschwulstperipherie abgegrenzten Zerfall aufweisen können. Das Carcinom wie das Sarkom dringt wohl in der Regel nicht direkt vom Aderhautrande her in die Papille ein; auch wenn es bis an diesen heran reicht, hört es doch hier mit scharfer Grenze auf. Vielmehr scheint der gewöhnliche Weg der Propagation an resp. in den die Papillengefässe mit dem uvealen Gefässsystem verbindenden Zweigen und an den Ciliarnerven gegeben zu sein.

Am häufigsten verbreitet sich das Netzhautgliom per continuitatem auf den Sehnerven. Die Geschwulstzellen können hier mächtige Verdickungen bilden, indem sie zwischen und in den Septen sich anhäufen, zunächst das nervöse Gewebe, schliesslich auch die Septen selbst zum Teil zerstörend. Dabei sind im retrolaminaren Nerventeil nicht selten die mässig stark färbbaren Gliomzellen resp. -Kerne von länglichen, oft faden- oder wurstförmigen, sehr intensiv mit Haematoxylin u. a. färbbaren Gebilden mehr oder weniger dicht durchsetzt, manchmal so stark, dass die Gliomzellen dadurch verdeckt werden; die fädigen und wurstförmigen Figuren können bei dichter Lagerung ein dichtes Netzwerk bilden. Dazwischen finden sich dann auch rundliche Bröckel und Körnchen, welche Kernfarben stark annehmen. Es kann sich dabei entweder um Gliomzellen handeln, welche bei der Passage durch die zum Teil noch von Nervenfaserresten erfüllten engen Oeffnungen in der Lamina diese langgezogene Form angenommen haben (Wintersteiner), oder um die Kerne polynukleärer Leukocyten oder endlich um Gerinnungsprodukte im Sinne von Peters (s. S. 26).

2. Metastatische Geschwülste.

Tumormetastasen im Sehnerven sind ausserordentlich selten.

Ein metastatisches Carcinom ist nur einmal intracraniell am Foramen opticum beobachtet worden (Elschnig). Hier fand sich eine 1 cm lange Auftreibung; der Sehnerv zeigte fleckweise Degeneration, die Nervenbündel waren durch Krebsmasse zerstört, zum grössten Teil aber nur verdrängt.

Jacobson beschrieb ein von Recklinghausen untersuchtes multiples Myxosarkom der Orbita, welches eine Metastase in der Papille gesetzt hatte.

Endlich sind zwei Fälle von metastatischem gewöhnlichem Sarkom der Papille bekannt.

In dem Fall von Schiess-Gemuseus und Roth sass eine 4—5 mm hohe und 7,5 mm breite Geschwulst pilzförmig an Stelle der Papille. An der Lamina hörte die Hauptmasse des Tumors auf und griff nur mit einigen feinen, zapfenförmigen, parallel den Nervenfasern gerichteten Ausläufern in die Lamina hinein. Das Stroma bestand aus Bindegewebsstreifen und Gefässen, welche von der Lamina und den centralen Teilen des Tumors radiär ausstrahlten, und einem feinen Reticulum. Die Tumorzellen waren runde, spindel- und sternförmige Elemente. Die Tumorzellen lagen in den Maschen des Reticulum in mehrfachen Schichten den Gefässen auf, so dass Tumorzapfen entstanden, deren Achse durch ein Gefäss gebildet wurde. In der Geschwulst fanden sich einige kleine Blutungen und Fettkörnchenzellen. Der Tumor war eine Strecke weit in der Nervenfaserschicht der Retina vorgedrungen. Ausserdem fand sich ein mikroskopisch kleines, aus rundlichen, den Tumorelementen gleichenden Zellen gebildetes Knötchen zwischen Glashaut und Pigmentepithel; wenn dieses Knötchen als Metastase zu deuten ist, so läge ein weiteres Beispiel für die freie Dissemination (v. Michel) im Auge vor. Der Primärtumor sass am Sternum und hatte zahlreiche Metastasen gemacht.

Ebenso bestanden in Heine's Fall — primäres Sarkom der Rückenhaut — noch zahlreiche andere Metastasen. Der Papillentumor erstreckte sich auf einer Seite etwas in die Retina hinein und erreichte in Form eines Zapfens die Lamina, wo er eine Arterie einscheidete. Die Zellformen waren meist undeutlich erkennbar und sehr unregelmässig, ein Teil mit Ausläufern versehen und mit Vacuolen angefüllt. An mehreren Stellen lagen auch hier die Tumorzellen dichter um ein Blutgefäss zusammengedrängt, so dass das Gefäss das Centrum eines Geschwulstläppchens zu sein schien.

Jacobson, Arch. f. Ophth. 1864. Bd. 10.
Schiess-Gemuseus und Roth, Arch. f. Ophth. 1879. Bd. 25.
Elschnig, Arch. f. Augenheilkunde. 1891. Bd. 22.
Wintersteiner, Das Neuroëpithelioma retinae. F. Deuticke. 1897.
Heine, Klin. Monatsbl. f. Augenheilk. 1899. Bd. 37.

Sach-Register.

A.

Ablösung d. Aderhaut 265.
— d. Glaskörpers 223.
— d. Netzhaut 361; geheilte 368.
Adenocarcinom d. Aderhaut 293.
— d. Ciliarkörpers 186. 188. 386.
— d. Meibom'schen Drüsen 55.
Adenom d. Aderhaut 291.
— d. Carunkel 80.
— d. Ciliarkörpers s. Adenocarcinom.
— d. Krause'schen Drüsen 58.
— d. Meibom'schen Drüsen 55.
— d. Moll'schen Drüsen 21.
Aderhaut 230.
Aetzung, fibrinöse Entzündung d. Bindehaut durch 40.
Akne d. Lidrandes 19.
Algenfiguren d. Linse 193.
Alkoholvergiftung, Retina 353.
— Sehnerv 437.
Altersveränderungend. Ciliarkörpers 175. 186.
— d. Cornea 97. 98.
— d. Glaskörpers 220.
— d. Lidhaut 1.
— d. Linse 191. 195.
— d. Pigmentepithels 231. 259.
— d. Retina 304.
— d. Sklera 84.
Amyloid d. Bindehaut 45. 47. 59.
— d. Cornea 131.
— d. Retina 327. 353.
Anaemie, Retinitis bei 333.
Angiom d. Aderhaut 268.
— d. Bindehaut 70. 71.
— d. Iris 169.
— d. Lider 6.
Angiosarkom s. Sarkom.
Angiosklerose d. retinalen Gefässsystems 353.
— d. uvealen Gefässsystems 260.
Arachnoidea 390.
Arcus senilis 98.
Argyrose d. Bindehaut 63.
— d. Cornea 129.
Astrocyten 419.
Atrophie d. Aderhaut 244. 265.
— d. Ciliarkörpers 182.
— d. Iris 162.
— d. Lidhaut 1. 2.
— d. Netzhaut 316. 326. 364.
— d. Opticus 421. 448. 454. 458.
— d. Sklera 85.

B.

Becherzellen 23. 24. 27. 50.
Bindegewebe in d. Linse 218.
— im Glaskörper 228. 340.
— in d. Papille 408.
— in d. Retina 317. 337. 339. 343. 351. 365.
Bindegewebsmeniscus 395. 408.
Bindegewebsring 396.
Bindehaut 23.
Blasenzellen d. Linse 199. 202. 204.
Blennorrhoe 30. 40.
Blepharitis 20.
Blepharochalasis 2.
Blutung d. Aderhaut 266.
— bei Aderhautsarkom 273. 276. 277. 279.
— d. Cornea 128.
— d. Glaskörpers 225. 267. 340.
— d. Opticus 461.
— d. Retina 311. 331. 333. 334. 337. 372.
— d. Sklera 88.
Bowman'sche Membran 97.
— Verletzung 98. 99.
— Drusen 134.
— Verkalkung 133. 134.

Buphthalmus 85.
Bruch'sche Membran 147.

C.

Canalis Cloqueti 219.
Canalis Schlemmii 83. 145.
Carbunkel 20.
Carcinom d. Aderhaut 291.
— Atrophie des Papillomacularbündels bei 437.
— d. Bindehaut 53. 73.
— d. Carunkel 82.
— d. Ciliarkörpers 186. 189. 298.
— d. Cornea 141.
— d. Iris 169.
— d. Krause'schen Drüsen 58.
— d. Lider 16.
— d. Meibom'schen Drüsen 55.
— d. Opticus. 477. 478.
Cataracta axialis 207.
— capsularis 197.
— capsulolenticularis 208.
— centralis cong. 205.
— fibrosa 218.
— fusiformis 207.
— hypermatura 195. 196. 203.
— juvenilis acquisita 204.
— Morgagniana 203.
— nigra 204.
— ossea 218.
— polaris 207.
— punctata 203.
— pyramidalis 207.
— Resorption 196. 215.
— secundaria 215.
— senilis 201.
— totalis cong. 205.
— traumatica 212.
— zonularis 205.
Chalazion 55.
Chemosis 59.
Chininvergiftung 352.
Cholestearin im Aderhautexsudat 236.
— in d. Glaskörper 221. 228.
— in d. Linse 195. 199.
Chorioiditis, disseminata 247.
— eitrige 232.
— exsudativa 232. 235.
— hepatica 248.
— hyperplastica 241.
— knötchenbildende 256.
— leprosa 255.
Chorioiditis myopica 248.
— nicht-eitrige 238.
— sympathica 250.
— syphilitica 250.
— tuberculosa 253.
Chorioretinitis 340.
Chromatophorom s. Naevus.
Ciliarkörper 174.
Ciliarmuskel b. Hyperopie u. Myopie 174.
Cilien, Doppelwuchs 21.
— in Hornhautwunden 102.
— Neubildung 20.
Colloid d. Bindehaut 47. 59.
— d. Cornea 131.
— d. Linse 205.
— d. Opticus 403.
— d. Retina 322. 326. 366.
Commotio retinae 348.
Conjunctivitis acuta 26.
— chronica 27.
— diphtherica 40.
— fibrinosa 40.
— gonorrhoica 27. 40.
— granulosa 30.
— mit Knötchenbildung 42.
— membranacea 40.
— nodosa 68.
— petrificans 45.
— phlyctaenularis 64.
— syphilitica 43. 66.
— tuberculosa 40. 66.
— vernalis 67.
Conus 397.
— annularis 402.
— inferior 401.
— medialis 401.
— superior 402.
Cornea 97.
Cornu cutaneum d. Cornea 10.
— d. Lidhaut 9.
Corpora amylacea s. amyloidea 321. 403. 408.
Cyclitis, allgemeines 176.
— leprosa 182.
— syphilitica 181.
— tuberculosa 181.
Cystadenom d. Carunkel 80.
— d. Moll'schen Drüsen 22.
Cysten d. Bindehaut 50. 59. 63. 71.
— d. Cornea 137.
— d. Ciliarkörpers 183.

Cysten d. Iris 164.
— d. Moll'schen Drüsen 21.
— d. Retina 365. 373.
— d. Sklera 95.
Cysticercus 371.
Cystoide Entartung 304. 309. 323.
Cystoide Vernarbung 105.

D.

Dermoid d. Aderhaut 268.
— d. Bindehaut 75.
— d. Carunkel 80.
— d. Cornea 142.
— d. Lider 12.
Descemet'sche Membran 97. Drusen 98. Verletzung 100.
Diabetes 163. 437.
Distichiasis 21.
Drusen d. Bowman'schen Membran 134.
— d. Descemetis 98.
— d. Iris 162.
— d. Linse 196.
— d. Opticus 405.
— d. Pigmentepithels 259.
Dura 389.

E.

Einbettungsoedem 395.
Eisen in Chromatophoren 287.
— in d. Linse 209.
— in Sarkomzellen 287.
— im Pigmentepithel 287.
Eiter im Glaskörper 226.
— in d. Linse 217.
— im Scheidenraum 424.
Ekchondrose d. Tarsus 58.
Ektasie Cornea 110.
— d. Sklera 85.
Ektropium d. Bindehaut 28.
— d. Iris-Pigmentblattes 147. 163.
Ekzem d. Bindehaut 64.
— d. Lidrandes 20.
Elephantiasis Arabum 1.
— neuromatodes 477.
Embolie d. Centralarterie 356.
Enchondrom 289.
Endotheliale Bildungen i. Glaskörper 224. 225.
— d. Papille 408.
— d. Retina 311. 317. 337.
Endotheliom d. Aderhaut 283.
— d. Bindehaut 53.
— d. Ciliarkörpers 185. 188.
Endotheliom d. Iris 171.
— d. Lidhaut 13.
Endovasculitis d. Aderhaut 262.
— d. Iris 153. 158.
Epidermidom 168.
Epidermisierung d. Bindehaut 28.
— d. Hornhaut 110.
Epitheliale Neubildungen d. Ciliarkörpers 186.
— d. Cornea 136.
Epithelwucherung atypische 18.
— d. Bindehaut 28.
— d. Ciliarkörpers 187.
— d. Cornea 108.
Eutheliom 79.
Excavation, glaukomatöse 463.
— physiologische 394.

F.

Fädchenkeratitis 102.
Faltentrübung d. Cornea 102.
Fettablagerung in d. Bindehaut 48.
— in d. Cornea 128.
Fettgewebe in d. Aderhaut 247.
— im Tarsus 38.
Fettkörnchenzellen an d. Linse 215.
— im Opticus 416. 440. 445. 447. 450.
— in d. Papille 409.
— in d. Retina 309. 332. 334. 337.
Fettsäurekrystalle im Glaskörper 221.
— in d. Linse 195.
Fibrilläre Entartung d. Glaskörpers 221.
Fibrin in d. Bindehaut 40. 44. 45.
— im Ciliarkörper 176.
— in d. Cornea 129.
— im Glaskörper 221.
— in d. Iris 151.
— in d. Retina 309. 332. 337.
— im Scheidenraum 424. 435.
Fibrolipom d. Carunkel 80.
Fibrom d. Bindehaut 49. 69.
— d. Cornea 138.
— d. Lidhaut 4.
— d. Sklera 96.
Filixvergiftung 352. 437.
Fistel d. Cornea 110.
Follikel in d. normalen Bindehaut 24.
— b. Blennorrhoe 30.
— b. Entzündungen 29. 92.
— b. Follicularkatarrh 29.

Follikel b. Granulosa 30.
— b. Lues 44.
— b. Tuberkulose 30. 41.
Fremdkörper in Aderhautwunden 258.
— in Hornhautwunden 102.
Frühjahrskatarrh 29. 67.

G.

Gefässsystem d. Aderhaut 230. 260. 342.
— d. Retina 302. 338. 346. 353.
Geschwür s. Ulcus.
Glashaut-Neubildung d. Cornea 100.
— d. Iris 162.
Glaskörper 219.
— Abscess 226.
— Blutung 225.
— Einheilung 108.
— Eiterung 208. 227.
— Entzündung 227.
— Neubildung 223.
— Schrumpfung 221. 267.
— Trübungen 177.
— Verhalten bei Netzhautablösung 363. 369. 370.
— Vorfall 102.
Glaukom, Kammerwinkel bei 149.
— Retina 372.
— Sehnerv 462.
— Vortexvenen 88.
Gliose d. Opticus 419. 431. 437. 447. 474. 478.
— d. Retina 304. 314. 328. 334. 337. 339. 341. 347. 350. 365.
Glykogen in Tumoren 17. 278.
Gonorrhoe 40.
Granulationsneubildungen d. Aderhaut 241. 257.
— d. Bindehaut 49. 69.
— d. Ciliarkörpers 178. 187.
— d. Iris 152.
— d. Retina 317. 337. 339. 343.
— d. Sehnerven 408. 464.
Greisenbogen 98.
Grenzgewebe d. Opticus 393. 396.
Grenzmembran d. Papille 394.
Grenzschicht des Glaskörpers 221.
Gummi s. Lues.

H.

Haller'sche Gefässschicht 230.
Hauthorn 9.
Hordeolum 20.
— internum 54.
Hornhauttrübung, bandförmige 133.
— knötchenförmige 134.
Hyalin d. Aderhaut 264.
— d. Bindehaut 45. 47. 62.
— d. Cornea 102. 131. 133
— d. Retina 322. 326.
— in Sarkom 277.
— d. Sehnerven 404 405.
— d. Tarsus 54.
Hyaloidea 219.
Hydrops d. Irispigmentschicht 163.
— d. Sehnervenscheiden 423. 431.
— d. Stäbchen-Zapfen 308.
Hypertrophie d. Stäbchen- und Zapfenaussenglieder 364.
Hypopyon 125.

J.

Initialknötchen b. Trachom 31.
Initialsklerose d. Bindehaut 43.
— d. Lidhaut 3.
Intercalarstaphylom 86.
Intermediäres Gewebe d. Opticus 393.
Interstitielle Neuritis 411.
Intoxicationsamblyopie 436.
Iridocyklitis s. Cyklitis.
Iris 144.
— Prolaps 104. 105. 208.

K.

Kalk in d. Bindehaut 45.
— in d. Cornea 98. 132. 134.
— in cyklitischen Schwarten 180.
— in Drusen des Pigmentepithels 260.
— in d. Linse 195. 199. 205. 211.
— im Opticus 405.
— in d. Retina 327. 366.
— in d. Sklera 84.
Kammerwinkel 145.
— Ablagerung v. Erythrocyten, Leukocyten, Pigment 148.
— Obliteration 148.
— Tuberkulose 150.
— Tumoren 150.
Kernbogen d. Linse 190.
— Veränderung bei Glaskörpereiterung nach Irisprolaps 208.
Keratitis, allgemeines 112. 113.
— bullosa 112.
— e lagophthalmo 123.

Keratitis mycotica 126.
— neuroparalytica 123.
— parenchymatosa 117.
— punctata superf. 130.
— purulenta 122.
— sklerosierende 93.
— superficialis 113.
— vesiculosa 112.
Keratomalacie 133.
Knochen in d. Aderhaut 246. 260. 343.
— im Aderhautangiom 269.
— im Aderhautsarkom 280. 289.
— in cyklitischen Schwarten 180.
— im Glaskörper 228.
— in d. Linse 218.
Knorpel im Sarkom 289. 476.
Konkremente d. Bindehaut 29. 59.
— d. Carunkel 79.
Körnchenzellen s. Fettkörnchenzellen.
Krause'sche Drüsen 25. 77.
— Adenom 58.
— Carcinom 58.
— Cysten 50.
— b. Entzündung 27. 37.
Krypten d. Iris 146. 166.
Krystallwulst 216.
Kunstprodukte (s. auch Leichenerscheinungen) d. Cornea 97. 98.
— d. Glaskörpers 220. 222. 223.
— d. Linse 192.
— d. Opticus 395. 405.
— d. Retina 304. 365.

L.

Lamina cribrosa 393.
— bei Glaukom 463. 464.
— bei Stauungspapille 430.
Lamina vitrea d. Aderhaut 231.
— d. Ciliarkörpers 175.
Leichenveränderungen (vgl. auch Kunstprodukte) d. Aderhaut 242.
— d. Aderhautgefässe 241.
— d. Pigmentepithels 361.
— d. Retina 304.
— d. Retinalgefässe 357.
Lepra d. Aderhaut 255.
— d. Bindehaut 67.
— d. Ciliarkörpers 181.
— d. Cornea 122.
— Differentialdignose gegen Tuberkulose 160.
— d. Iris 160.
Lepra d. Lidhaut 4.
— d. Lidrandes 20.
— d. Retina 348.
Leukaemie Bindehaut 49.
— Iris 157.
— Retina 334.
Leukom 107. 130. 131. 133.
Lidhaut 1.
Lidrand 19.
Ligamentum pectinatum 145.
Limitans interna ret. 219. 302.
— externa ret. 300.
Linse 190.
Linsenfasern in Hornhautwunden 102
Linsenepithel, hinteres 199.
Linsenkapsel Auflösung 208.
— Einheilung 103.
— Neubildung 198.
Lipom d. Bindehaut 75.
— d. Lider 6.
Lipodermoid d. Bindehaut 75.
— d. Cornea 143.
Lues d. Aderhaut 250.
— d. Bindehaut 43. 66.
— d. Carunkel 80.
— d. Cornea 122.
— d. Ciliarkörpers 181.
— d. Iris 158.
— d. Lidhaut 3.
— d. Opticus 441.
— d. Retina 315.
— d. Sklera 94.
— d. Tarsus 54.
Lupus d. Bindehaut 41.
— d. Lidhaut 2.
Lymphangiom d. Bindehaut 71.
— d. Carunkel 80.
Lymphektasieen d. Bindehaut 59. 72.
— d. Episklera 89. 91.
Lymphom d. Bindehaut 49.
— d. Iris 157.
— d. Lider 12.
Lyssa Netzhautganglienzellen bei 351.

M.

Macula corneae 107.
— lutea 303.
Melanosis d. Skleralbindehaut 77.
Melanom d. Iris 172.
s. auch unter Naevus u. Sarkom.
Meibom'sche Drüsen 25.
— Entzündung 54.

Meibom'sche Drüsen.
— bei Trachom 38.
— bei Tuberkulose 42. 58.
— Tumoren 55.
Milben in Haarbälgen 20.
Milium 21.
Milzbrand 2.
Miosis 147.
Moll'sche Drüsen 1.
— Tumoren 21.
Molluscum contagiosum 10.
Morgagni'sche Kugeln 193. 201. 203.
Multiple Sklerose d. Opticus 445.
Mydriasis 147.
Myelintropfen 193. 201. 203.
Myom d. Aderhaut 268.
— d. Ciliarkörpers 184.
Myopie, Aderhautveränderungen 248. 265.
— Ciliarmuskel 174.
— Glaskörper 221. 224.
— Sehnerveneintritt 398. 399. 401.
— Sklera 85.
Myxoedem 1.
Myxom d. Cornea 139.
Myxosarkom d. Opticus 468.

N.

Naevus d. Aderhaut 281.
— d. Bindehaut 77.
— d. Carunkel 80.
— d. Iris 146.
— d. Lidhaut 11.
Narben d. Aderhaut 257.
— d. Cornea 100.
— d. Descemetis 101.
— d. Sklera 87. 88.
— d. Opticus 467.
Nekrose d. Aderhaut 240.
— d. Bindehaut 45.
— d. Cornea 123. 127.
— d. Iris 154.
— d. Retina 347.
— d. Sklera 90.
— d. Tarsus 54.
Nervenfaserconvolute 395.
Neuroepithelioma 383. 385.
Neuroepithelcysten 366.
Neurofibrom 5.
Neuroglia d. Opticus 392.
— d. Retina 302. s. auch Gliose.
Neuroglioma ganglionare 384. 385.
Neurom 385.
Neuritis 406. 410.
— aus cerebraler Ursache 429.
— interstitialis 411.
— metastatica 426.
— b. multipler Sklerose 445.
— b. Myelitis 447.
— parenchymatosa 415. 440. 447.
— sympathica 428.
— syphilitica 441.
— toxica 436.
— tuberculosa 443.
Nicotinvergiftung 353. 437.

O.

Occlusio pupillae 153.
Oedem d. Bindehaut 59.
— d. Cornea 111.
— d. Episklera 89.
— d. Papille 410. 435. 436.
— d. Retina 304. 306. 324. 370.
— d. Sehnervenstammes 412. 433.
Osteom 77.

P.

Pannus degenerativus 116.
— inflammatorius 113. 114.
— trachomatosus 115.
Papillarhypertrophie 27. 29. 39.
Papille 394.
— Atrophie 410. 448.
— Atrophie b. Tabes 455.
Papillitis 406. 429.
Papillom d. Bindehaut 49. 69.
— d. Carunkel 80.
— d. Cornea 137. 141.
Papillomacularbündel 437. 438.
Pemphigus 44.
Perineuritis 423.
Perithelien 283. 285.
Perithelscheiden 231. 264.
Perlcysten d. Iris 168.
Pflanzenhaare in d. Bindehaut 42.
Phlyctaene d. Bindehaut 64.
— d. Cornea 113.
Phosphorvergiftung 352.
Phthisis bulbi 85. 243.
Pia 390.
Pigment im Aderhautsarkom 274. 287.
— in d. Cornea 128.
— im Glaskörper 225.
— in d. Linse 209. 214. 217.

Pigment in d. Retina 329.
— im Sehnerven 393. 409.
Pigmentepithel 231.
— b. Aderhautentzündung 234. 241.
— b. Bindegewebsring 396.
— b. Conus 402.
— Degeneration 259.
— b. Papillitis 409.
— b. Tumoren: Aderhautsarkom 277. 287. Iristumor 170. Ciliarkörpertumoren 188.
— b. Verletzung d. Aderhaut 257.
Pigmentsporn d. Iris 186.
Pinguecula 61.
Plica semilunaris 26.
Präcipitate d. Cornea 119. 177.
Pseudogliom 233. 238. 367.
Pseudotuberkulose d. Bindehaut 42. 68.
— d. Iris 157.
Pterygium 63.

Q.

Quellungstrübung d. Cornea 111.

R.

Raupenhaare in d. Bindehaut 68.
— in d. Iris 157.
Retina 300.
Retinitis 306.
— albuminurica 337.
— b. Anaemie 333.
— apoplectica 360. 372
— circinata 339.
— externa 340.
— interna 339.
— leukaemica 334.
— metastatica 330.
— pigmentosa 341.
— proliferans 339.
— purulenta 330.
— septica 331.
— syphilitica 345.
— tuberkulosa 343.
Ringabscess d. Cornea 123.
Rosetten im Gliom 378.

S.

Sarkom d. Aderhaut 270. 290.
— d. Bindehaut 53. 72.
— d. Carunkel 81.
— d. Ciliarkörpers 183. 189.
Sarkom d. Cornea 139.
— d. Iris 171.
— d. Lider 13.
— d. Opticus 468. 477. 478.
— d. Retina 385. 386.
— d. Sklera 95.
Sattler'sche Gefässschicht 230.
Saturnismus 338. 351.
Scheidenraum 390.
— Blutungen 461.
— b. Conus 401. 402.
— Entzündung s. Perineuritis.
Schweissdrüsenhyperplasie 8.
Seclusio pupillae 153.
Sepsis Aderhaut 232.
— Iris 154.
— Retina 331.
Septen d. Opticus 390.
— concentrische 391.
Sklera 83.
Skleritis 89.
Sklerochorioidalkanal 392.
Spaltenbildung in d. Linse 193.
Spiralfasern in d. Cornea 130.
Staphylom d. Cornea 110. 133.
— d. Sklera 85. 86.
Stauungspapille 429.
Sternfigur d. Macula 338.
Substanzverluste d. Cornea 106.
Sulzige Infiltration d. Episklera 91.
— s Trachom 39.
Sympathische Ophthalmie, Aderhaut 250.
— Ciliarkörper 181.
— Iris 157.
— Opticus 428.
Syringoadenom 10.

T.

Tabes, Opticusatrophie 454.
Tarsus 25.
— Entzündung 37. 42. 54.
— Tumoren 55.
Tätowirung 128.
Teratom d. Bindehaut 75.
— d. Cornea 142.
Thrombose d. Aderhautgefässe 264.
— d. Netzhautgefässe 356.
Trachom d. Bindehaut 30.
— d. Cornea 115.
Trachomdrüsen 28. 36.
Trichiasis 20.

Tritur d. Linse 195.
Tuberkulose d. Aderhaut 255. 271.
— d. Bindehaut 40. 66.
— d. Ciliarkärpers 181.
— d. Cornea 119. 120.
— d. Iris 150. 155.
— d. Opticus 443.
— d. Retina 343.
— d. Sklera 84.
Tyloma conjunctivae 60.

U.

Ulceration d. Cornea 123. 108. 126.
— d. Sklera 91. 94. 95.
Ulcus rodens d. Cornea 127.
— d. Lidhaut 18.
Ulcus serpens 124.

V.

Varicöse Hypertrophie d. Nervenfasern 320. 331. 333. 337. 350. 408.
Venensteine 59.
Verdichtung d. Glaskörpers 221.
Verflüssigung d. Glaskörpers 221
Vergiftung, Retina bei 351.
Verhornung d. Bindehaut 60.
Verletzung d. Aderhaut 257.
— d. Cornea 98.
— d. Descemetis 101.
— d. Iris 161.
— d. Linse 212.
— d. Opticus 466.
— d. Retina 321. 348. 350.
— d. Sklera 86.

W.

Warzen d. Lidhaut 9.

X.

Xanthelasma 7.
Xerosis 57. 60. 127.

Z.

Zonula 190. 211.

Berichtigungen.

S.	73	Zeile	10	v. u.	lies	»Enukleation«	statt	»Eunucleation«.
»	85	»	14	» »	»	»äusseren«	»	»inneren«.
»	246	»	4	v. o.	»	»Fig. 80«	»	»Fig. 78«.
»	343	»	9	» »	»	»homogenen«	»	»homogen«.
»	437	»	20	» »	»	»Mas«	»	»Max«.

Die Erkrankungen des Auges

bei den

acuten Exanthemen

Von

Dr. Theodor Zloeisti.

Von der Universität Freiburg gekrönte Preisschrift.

8°. Broch. M. 1,60.

Myelitis und Sehnervenentzündung.

Von

Dr. Max Bielschowsky,

Assistenzarzt am Laboratorium und an der Poliklinik des Herrn Prof. Dr. Mendel in Berlin.

Mit 4 Tafeln und 3 Abbildungen im Text.

Gr. 8°. Broch. M. 4,—.

Ueber

relativen und absoluten Mangel des Farbensinnes

von

Prof. Dr. E. Raehlmann

in München.

Lex. 8°. Broch. M. 1,20.

Ueber

Simulation von Blindheit u. Schwachsichtigkeit

und deren Entlarvung.

Von

Oberstabsarzt **K. Wick.**

Mit 32 Abbildungen. **Broch. M. 2,50.**

Pemphigus des Auges.

Von

Dr. Ed. Pergens,

Augenarzt in Brüssel.

Gr. 8°. Broch. M. 2,—.

Arbeiten

aus der

k. k. Deutschen Universitäts-Augenklinik zu Prag

Herausgegeben

anlässlich der Eröffnung der neuen klinischen Räume im Kaiser Franz Joseph Pavillon des k. k. allgem. Krankenhauses.

Von

Prof. Dr. W. Czermak,

Vorstand der Klinik.

Mit zahlreichen Abbildungen im Text und 3 Tafeln.

Gr. 8°. Broch. M. 5.—.

Fig. 34.
Florides Hornhautgeschwür (nur eine Hälfte ist abgebildet). — B Bindehaut — C Cornea. — E Rand des Epithels an der Oberfläche des Ulcus. — D Membr. Descem., mit Eiterkörperchen belegt. — Der necrotische Teil ist homogen, enthält spärliche Eiterzellen, die ihn umgebende eitrige Infiltration läuft peripher (nach links hin) im Schnitt keilförmig aus. — Häm. Eos. — V. = 50

Fig. 47.
Quellung der Irispigmentschicht bei Diabetes. Iris atrophisch. — Ham. Eos. — V. = 70.

Fig. 80.
Grosser, teilweise organisierter Exsudatklumpen in der Retina. (Ret. album., Maculagegend.) Limitans nach aussen durchbrochen, Netzhaut hier umschrieben abgelöst. Man erkennt am Rande des Klumpens Zellkerne, die meisten sind erst bei stärkerer Vergrösserung sichtbar. Ferner sieht man Pigment und blasse, von Lücken durchsetzte Partieen. Die grau gehaltenen Teile sind im Präparat durch Eosin rot gefärbt. Kleinere Klumpen liegen auch in der Ganglienzellenschicht und in der äusseren Kornerschicht. 1 Ganglienzellenschicht. — 2 innere Körnerschicht. — 3 äussere Körnerschicht. — Der Limitans externa liegt links etwas geronnene Masse auf. — S Subretinaler Raum. — Ham. Eos. — V. = ca. 60.

Fig. 64.
Aus dem subretinalen Exsudat bei alter Chorioiditis exsudativa (Pseudoglioma). 1 runde Zellen mit gut farbbarem, schon etwas eckigem Kern und Pigmentmolekülen (gequollene Epithelien oder Exsudatzellen?). — 2 Grosse kuglige Zellen mit Pigmentmolekulen und geschrumpftem Kern. — 3 Maulbeerenähnlicher Rest einer verfetteten Zelle mit Pigmentmolekülen. — 4 Blasser gequollener kugliger Rest einer Zelle, deren Pigment am Rande ausgestreut ist. — In dem homogen flockig aussehenden Exsudat ausserdem freie Pigmentmolekule, ein Cholestearinkrystall (rechts) und mehrere Spalten (s. S. 237). — Schnittpräparat. — Häm. Eos. — V. = 240.



Fig. 86.
Colloid in degenerierter Netzhaut. (Ungefärbtes Flächenpräparat.) Links colloid thrombosierte Capillaren, daneben einzelne kleine Klumpen. Rechts teils kleine, vereinzelte Klumpchen, teils grosse Knollen mit maulbeerartiger Oberfläche. Letztere haben eine auffallende Aehnlichkeit mit den Körnern des Acervulus cerebri in der Zirbeldrüse, nur dass bei diesen die organische Substanz verkalkt ist, im vorliegenden Fall nicht (vgl. Stöhr, Lehrb. d. Histol. 7. Aufl. pg. 155 Fig. 110). Alles Colloid liegt an dieser Stelle dicht an der Netzhautinnenfläche. — V. = 420.